



CIRUGÍA CARDIOVASCULAR DEL ADULTO - REVISIÓN DE TEMAS

Trauma cardiaco cerrado



Camilo Alvarado^{a,*}, Fernando Vargas^b, Fernando Guzmán^c, Alejandro Zárate^d,
José L. Correa^e, Alejandro Ramírez^e, Diana M. Quintero^e y Erika M. Ramírez^f

^a Departamento de Medicina Interna, Fundación Santa Fe de Bogotá, Universidad El Bosque, Bogotá, Colombia

^b Departamento de Cirugía Cardiovascular, Fundación Santa Fe de Bogotá, Colombia

^c Departamento de Cirugía Cardiovascular, Hospital Militar Central, Bogotá, Colombia

^d Departamento de Medicina Interna, Hospital Universitario San Ignacio, Pontificia Universidad Javeriana, Bogotá, Colombia

^e Universidad de Caldas, Manizales, Colombia

^f Fundación Universitaria Sanitas, Bogotá, Colombia

Recibido el 5 de agosto de 2014; aceptado el 16 de julio de 2015

Disponible en Internet el 26 de septiembre de 2015

PALABRAS CLAVE

Rotura cardiaca;
Cirugía cardiaca;
Ecocardiografía;
Taponamiento
cardiaco

Resumen El trauma cardiaco constituye una de las primeras causas de mortalidad en la población general. Requiere alto índice de sospecha en trauma cerrado severo, mecanismo de desaceleración y en presencia de signos indirectos como: equimosis, huella del volante o del cinturón en el tórax anterior. Las lesiones incluyen: conmoción cardiaca, ruptura cardiaca, lesión cardiaca indirecta como la trombosis coronaria aguda, lesión aórtica, lesión del pericardio y herniación cardiaca. Entre las manifestaciones clínicas están: la angina refractaria a nitratos, el dolor pleurítico, la hipotensión arterial, la taquicardia, la ingurgitación yugular que aumenta con la inspiración, el galope por tercer ruido, el frote pericárdico, los soplos de reciente aparición, los estertores crepitantes por edema pulmonar. El electrocardiograma es el primer eslabón en el algoritmo diagnóstico con hallazgos como: la taquicardia sinusal, los complejos ventriculares prematuros, la fibrilación auricular, el bloqueo de rama derecha y los bloqueos auriculoventriculares. La radiografía de tórax ayuda a descartar lesiones adicionales óseas y pulmonares. La troponina I tiene un valor predictivo negativo del 93% para el trauma cardiaco, otras enzimas como la creatina quinasa total y la creatina quinasa fracción MB son menos específicas. El ecocardiograma está indicado en caso de hipotensión persistente, electrocardiograma con alteraciones o falla cardiaca aguda. El tratamiento incluye la estabilización inicial y un manejo específico de las lesiones. Entre las complicaciones se incluyen:

* Autor para correspondencia.

Correo electrónico: camilo.alvarado5@gmail.com (C. Alvarado).

KEYWORDS

Heart rupture;
Cardiac surgery;
Echocardiogram;
Cardiac tamponade

el taponamiento cardiaco, la contusión miocárdica, el síndrome coronario agudo, las arritmias cardíacas y la lesión aórtica. El pronóstico se determina en mayor medida por los signos vitales al ingreso y la presencia de paro cardiaco durante el abordaje inicial.

© 2015 Sociedad Colombiana de Cardiología y Cirugía Cardiovascular. Publicado por Elsevier España, S.L.U. Este es un artículo Open Access bajo la licencia CC BY-NC-ND (<http://creativecommons.org/licenses/by-nc-nd/4.0/>).

Blunt cardiac trauma

Abstract Cardiac trauma is one of the primary causes of death amongst general population. It requires a high degree of suspicion of severe blunt trauma, deceleration mechanism and presence of indirect signs, such as ecchymosis and steering wheel or seatbelt marks in the anterior chest wall. Injuries include: cardiac concussion, heart rupture, indirect cardiac injury, such as acute coronary thrombosis, aortic injury, pericardial injury and cardiac herniation. The clinical signs and symptoms include: angina refractory to nitrates, pleuritic pain, hypotension, tachycardia, jugular venous distention that increases on inspiration, S3 gallop, pericardial rub, new murmur or crepitant rales due to pulmonary edema. The electrocardiogram is the first link in the diagnostic algorithm leading to findings such as sinus tachycardia, premature ventricular complexes, atrial fibrillation, right bundle branch block and atrioventricular block. Chest x-rays help to rule out other pulmonary or bone injuries. Troponin I has a negative predictive value of 93% for cardiac trauma; other less specific cardiac enzymes are creatine kinase and creatine kinase-MB. Echocardiogram is indicated in presence of persistent hypotension, abnormal ECG results or acute heart failure. The treatment includes initial stabilization and specific management of the injuries. Some complications may include: cardiac tamponade, myocardial contusion, acute coronary syndrome, cardiac arrhythmias and aortic injury. The prognosis of the patient depends on the vital signs at the time of arrival at the emergency department and the presence of cardiac arrest during the initial approach.

© 2015 Sociedad Colombiana de Cardiología y Cirugía Cardiovascular. Published by Elsevier España, S.L.U. This is an open access article under the CC BY-NC-ND license (<http://creativecommons.org/licenses/by-nc-nd/4.0/>).

Introducción

El trauma cardiaco relacionado con accidentes de tránsito y agresiones, constituye una de las primeras causas de mortalidad en los países desarrollados y en vía de desarrollo, aportando una importante proporción de decesos en la población joven. De hecho en nuestro país, las estadísticas aportadas por los registros poblacionales la ubican como segunda causa de mortalidad en la población general. La incidencia del trauma cardiaco no se conoce con exactitud. Los reportes de los estudios oscilan entre 16 y 76%, dependiendo de los métodos diagnósticos y los criterios utilizados¹. La gran mayoría de los pacientes con lesiones cardíacas por trauma cerrado tienen como antecedente un accidente automovilístico². Tiene un índice de mortalidad cercano a 76% y son pocos los pacientes que ingresan a urgencias con signos vitales.

La presencia simultánea de traumatismo craneoencefálico o lesión intraabdominal en el contexto de un politraumatismo aumenta la posibilidad de enfocar en forma tardía la búsqueda de las lesiones intratorácicas, además, las maniobras iniciales relacionadas con soporte vital y estabilización hemodinámica desvían la atención en la evaluación inicial en urgencias. Un estudio reportó trauma craneoencefálico asociado en el 51% de los casos y lesión abdominal en el 43%³. Por estas razones, la recomendación

de los autores es mantener un alto índice de sospecha en los pacientes con trauma cerrado severo y mecanismo de desaceleración. Pueden ser útiles investigar la cinemática del trauma y algunos signos indirectos tales como: la equimosis y la huella del volante o del cinturón de seguridad sobre el tórax anterior.

Definiciones

Las heridas cardíacas se clasifican según el mecanismo del trauma⁴ en:

- Heridas abiertas o penetrantes: ocasionadas por proyectiles por arma de fuego (con carga única o múltiple), ocasionadas por armas cortopunzantes, armas cortocontundentes o punzantes.
- Heridas cerradas o no penetrantes: ocasionadas principalmente por accidentes de tránsito. Otras causas menos frecuentes son: caídas desde alturas, aplastamiento, traumas directos y masaje cardiaco.
- Heridas iatrogénicas: incluyen heridas ocasionadas por el paso de catéteres subclavios, yugulares, procedimientos como angioplastias intra y extratorácicas.

Algunos autores incluyen las lesiones iatrogénicas dentro de la clasificación de heridas no penetrantes. Es muy

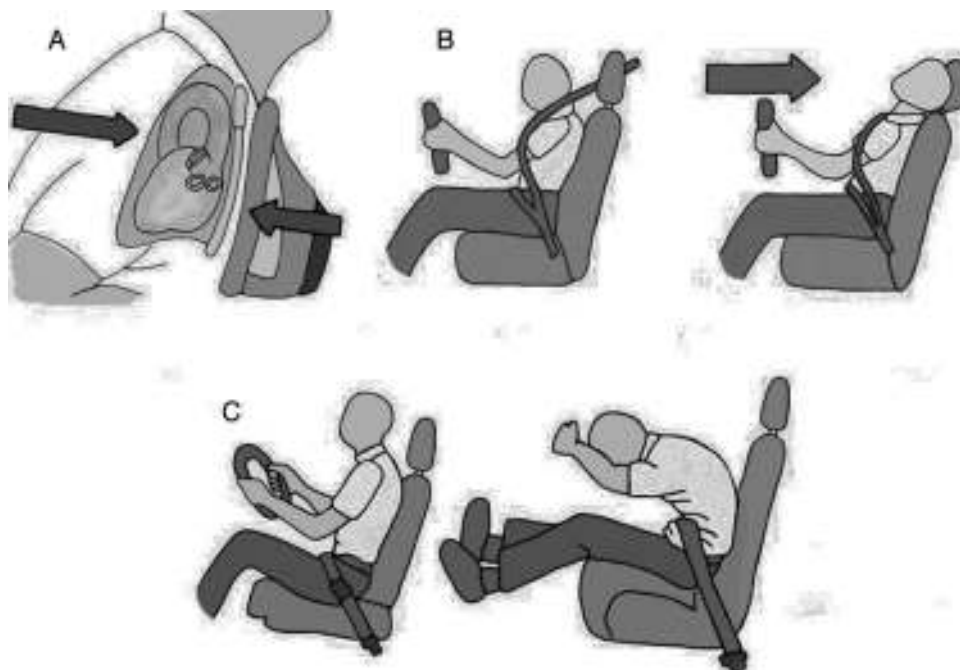


Figura 1 Principales mecanismos implicados en los traumas cardíacos cerrados secundarios a accidentes de tránsito. A) Impacto directo. B) Desaceleración. C) Fuerzas indirectas, fuerzas de explosión y en la mayoría de los casos una mezcla de todas éstas.

probable encontrar lesiones internas producidas por el desplazamiento de fragmentos óseos de las costillas y el esternón, no obstante, la fractura del esternón no es una condición necesaria que implique trauma cardíaco cerrado⁵. En las lesiones penetrantes hasta el 90% de las víctimas mueren antes de llegar al hospital, los protocolos de reanimación tienen beneficio limitado y por tanto, la supervivencia depende de un rápido transporte a la sala de trauma⁶. Clínicamente se observan el signo de Kussmaul (ingurgitación yugular que aumenta con la inspiración profunda), el pulso paradójico (disminución de la presión de pulso más de 10 mmHg durante la inspiración) y la triada de Beck (ingurgitación yugular, ruidos cardíacos velados e hipotensión arterial) debidos al taponamiento cardíaco. Al igual que en los traumas cardíacos cerrados el ventrículo derecho es la estructura más afectada en las lesiones penetrantes (50% de los casos), siendo más grave en caso de ocurrir la lesión en fase de llenado (diastólica)⁷.

Fisiopatología

El lado derecho del corazón se lesiona con mayor frecuencia y específicamente el ventrículo derecho por su proximidad al esternón, es más vulnerable y afectado por el trauma cardíaco cerrado⁸. Los principales mecanismos implicados en los traumas cardíacos cerrados secundarios a accidentes de tránsito y sus principales lesiones cardíacas, son:

1. Fuerzas directas contra el tórax (impacto directo): la conmoción cardíaca y la contusión cardíaca.
2. Fuerzas bidireccionales contra el tórax (desaceleración-aceleración).

3. Fuerzas de desaceleración rápida: la ruptura aórtica y la ruptura cardíaca.
4. Fuerzas indirectas (la compresión súbita del abdomen y las extremidades inferiores): ruptura miocárdica.
5. Fuerzas de explosión.
6. Combinación de todas ellas (lo más frecuente).

Las fuerzas dinámicas y estáticas implicadas en el trauma cardíaco cerrado (ver [fig. 1](#)) afectan las vísceras torácicas ocasionando compresión del músculo cardíaco entre el esternón y la columna torácica, fluctuaciones bruscas de la presión intratorácica con alteración de los volúmenes cardíacos, lesiones por onda expansiva con daño interno visceral por fragmentos de fracturas costales⁹. Las lesiones ventriculares son más frecuentes en los estudios de autopsias, mientras las lesiones auriculares son más frecuentes en series de casos clínicos. Al microscopio, los hallazgos más relevantes relacionados con el trauma cardíaco cerrado incluyen: las áreas de parches con necrosis muscular e infiltrados hemorrágicos, la ruptura de vasos pequeños y hemorragia del intersticio alrededor de los cardiomiocitos. La hipoxia, la hipovolemia y la lesión relacionada con el mecanismo del trauma, son sustratos arritmogénicos de la contusión cardíaca. Las áreas comprometidas por el trauma cardíaco cerrado y su frecuencia se observan en la [fig. 2](#).

Conmoción cardíaca

Es un trauma contuso de bajo impacto no penetrante en la región precordial que produce una arritmia cardíaca maligna y muerte súbita. Se ha propuesto que el paro cardíaco deriva del golpe sobre pared torácica durante un período de vulnerabilidad eléctrica (10 a 30 milisegundos antes del pico

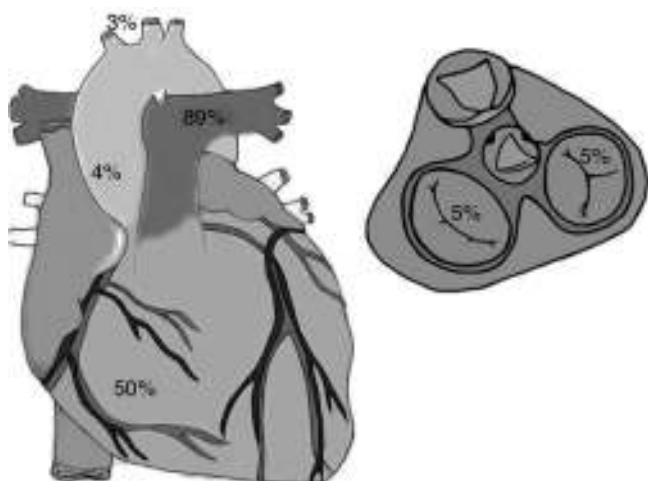


Figura 2 Porcentaje de lesiones cardiacas relacionadas por área anatómica: el ventrículo derecho 50% de los casos, la válvula tricúspide 5% de los casos, el ligamento arterioso 89% de los casos, la aorta ascendente 4% de los casos y los troncos supraaórticos 3% de los casos.

de la onda T), que se traduce en una fibrilación ventricular. Presenta alta incidencia en población infantil (edad media: 14 años), especialmente en deportistas de disciplinas como el béisbol, el hockey sobre hielo, el boxeo y las artes marciales, entre otros. La reanimación temprana prehospitalaria no garantiza la recuperación, dada la complejidad del trastorno¹⁰.

Ruptura cardiaca

Es considerado el máximo exponente del trauma cardiaco, con una elevada tasa de mortalidad, e incluye la ruptura de estructuras como: la pared libre ventricular, el septum interventricular, los músculos papilares o las cuerdas tendinosas¹¹. En términos prácticos, la lesión del miocardio solo se podría establecer mediante una inspección directa o un estudio anatomopatológico porque los estudios disponibles no son concluyentes y además, existe controversia con respecto a los criterios para el diagnóstico. La ruptura de pared libre es la forma más frecuente de presentación del trauma cardiaco cerrado³. La lesión del septum interventricular se manifiesta, generalmente, con una insuficiencia cardiaca por una lesión valvular concomitante. La válvula cardiaca afectada con mayor frecuencia es la válvula aórtica seguido por la mitral y la tricúspide^{10,12}. La incidencia de la lesión de la válvula tricúspide o la mitral es alrededor del 5%. La ruptura de los músculos papilares y las cuerdas tendinosas puede resultar en insuficiencia mitral, con edema pulmonar y disminución del gasto cardiaco. De hecho, incrementan 3 a 11 veces el riesgo de desarrollar insuficiencia valvular aórtica y tricuspídea¹³.

Lesión cardiaca indirecta

En este concepto se agrupan entidades que no están directamente involucradas con el trauma directo. El trauma provoca hiperactividad simpática y agregación plaquetaria *in situ* sobre una placa aterosclerótica preexistente que

precipita una trombosis aguda o un vasoespasmo coronario, con el consecuente evento coronario agudo. También se ha reportado cardiomiopatía por estrés (síndrome de Takotsubo) y arritmias significativas por el estrés traumático^{12,14}. Los mecanismos directos de la lesión pueden originar los desgarros, las laceraciones y las fístulas.

Lesión traumática de la aorta

La lesión traumática de la aorta es la causa más común de taponamiento cardiaco en el contexto de un trauma cardiaco cerrado. Se asocia con mecanismos de aceleración-desaceleración y presenta una alta mortalidad (80-85%). El ligamento arterioso (remanente de la unión aortopulmonar), en el 89% de los casos se encuentra lesionado. También hay desgarros en la aorta ascendente (4%), el arco trasverso (2%) y los troncos supraaórticos (3%). En el 10% de los casos se observan laceraciones de la pared arterial y se asocia frecuentemente con hematoma mediastinal¹⁵.

Lesión del pericardio

Lesión de diagnóstico difícil. Se suele presentar como hemo-pericardio o neumopericardio, laceraciones pericárdicas con clínica de derrame pleural o taponamiento cardiaco. Incluso si pasa desapercibida, puede debutar tardíamente como pericarditis constrictiva. La localización de las laceraciones o las heridas de pericardio en orden de frecuencia ocurren en el lado izquierdo paralelo al nervio frénico (64%), en la cara diafragmática del pericardio (18%), en el pericardio del lado derecho (9%) y en el mediastino (9%). La longitud de las heridas es muy variable. El 87% de los derrames pericárdicos se deben a lesiones del pericardio y el 57% se asocian a ruptura cardiaca¹⁶.

Herniación cardiaca

La herniación cardiaca es una complicación potencialmente mortal. Su presencia se asocia a muerte temprana y prácticamente se considera un diagnóstico de autopsia. Se asocia en gran porcentaje de casos con otras lesiones como: las fracturas costales, la contusión pulmonar, la fractura esternal, el trauma craneo encefálico y la lesión de vísceras abdominales.

Clasificación

En la actualidad no se usan términos como: lesión menor, contusión o concusión cardiaca para definir los traumas cardiacos cerrados. En su reemplazo se utiliza la escala de lesión cardiaca (Cardiac Injury Scale) de la Asociación Americana de Cirugía de Trauma (1994)¹⁷, la cual se aplica para trauma cardiaco cerrado y penetrante (ver [tabla 1](#)). También se usa la escala recomendada por las guías de la Asociación Americana de Cirugía de Trauma del Este (EAST) del año 1998¹⁸, la cual es menos extensa y más práctica para aplicar en el contexto de un servicio de urgencias (ver [tabla 2](#)).

Tabla 1 Escala de lesión cardiaca. Asociación Americana de Cirugía de Trauma (1994)

Grado	Descripción de la lesión
I	Lesión cardiaca cerrada con anomalías mínimas ECG. Lesión pericárdica sin afectación cardiaca, taponamiento cardiaco o hernia cardiaca.
II	Lesión cardiaca cerrada con aparición de bloqueo cardiaco o cambios isquémicos sin fallo cardiaco. Lesión miocárdica tangencial sin extensión hasta el endocardio ni taponamiento.
III	Lesión cardiaca cerrada con extrasistolía ventricular multifocal o sostenida. Lesión cardiaca con rotura del septo, insuficiencia valvular pulmonar o tricuspídea, disfunción del músculo papilar u oclusión arterial coronaria sin signos de fallo cardiaco. Lesión cerrada con desgarramiento pericárdico y hernia cardiaca. Lesión cardiaca cerrada con fallo cardiaco.
IV	Lesión abierta tangencial del miocardio sin afectación endocárdica pero con taponamiento. Lesión cardiaca con rotura del septo, insuficiencia valvular pulmonar o tricuspídea, disfunción del músculo papilar u oclusión arterial. Coronaria con signos de fallo cardiaco. Lesión cardiaca con insuficiencia valvular mitral o aórtica
V	Lesión cardiaca con afectación del ventrículo derecho o de una de las dos aurículas Lesión cardiaca con oclusión de una arteria coronaria proximal. Lesión cardiaca con perforación ventricular izquierda. Lesión por estallido cardiaco con pérdida inferior al 50% del ventrículo derecho, aurícula derecha o aurícula izquierda.
VI	Lesión cerrada con avulsión cardiaca o herida penetrante con pérdida superior al 50% de una cámara. Avance de un grado ante la presencia de heridas penetrantes múltiples sobre una o varias cavidades.

Tabla 2 Escala de clasificación. Asociación Americana de Cirugía de Trauma del Este (EAST), 1998

Tipo	Descripción
I	Trauma cardiaco cerrado con ruptura del septo.
II	Trauma cardiaco cerrado con ruptura de pared libre.
III	Trauma cardiaco cerrado con trombosis arterial coronaria.
IV	Trauma cardiaco cerrado con falla cardiaca.
V	Trauma cardiaco cerrado con anomalías electrocardiográficas o enzimáticas.
VI	Trauma cardiaco cerrado con arritmia compleja.

Manifestaciones clínicas

No hay signos ni síntomas específicos del trauma cardiaco cerrado. Algunos pacientes manifiestan angina de pecho que no mejora con nitratos, otros dolores costales y esternales punzantes, de hecho la mayor parte de las veces el dolor proviene de estructuras no cardiacas. Al examen físico, además, de las lesiones musculoesqueléticas es probable encontrar la hipotensión arterial (que puede corresponder a un taponamiento cardiaco o un neumotórax a tensión), la taquicardia, la ingurgitación yugular que aumenta con la inspiración (signo de Kussmaul), el galope por tercer ruido, el frote pericárdico o los soplos de reciente aparición, los estertores alveolares por edema pulmonar. La manifestación más característica de la ruptura cardiaca viene dada por la sintomatología acorde a la clínica del taponamiento cardiaco (triada de Beck), mientras la ruptura del septum interventricular se manifiesta con una insuficiencia cardiaca izquierda (estertores alveolares, pulso alternante, soplo de insuficiencia mitral-aórtica¹⁹).

Diagnóstico

Al ingreso del paciente al servicio de urgencias hay una importante probabilidad de pasar por alto el diagnóstico de trauma cardiaco cerrado, por la afectación en mayor o menor grado de otras cavidades y segmentos corporales en el contexto del paciente politraumatizado. No obstante, el adecuado abordaje del paciente inicia con una adecuada anamnesis que incluye registrar la escena y los mecanismos del trauma (las características del accidente, la intensidad y la velocidad de los actores, el tipo de impacto), con la atención inicial de los protocolos institucionales, que en la mayoría de casos corresponden a los propuestos por el Colegio Americano de Cirujanos (Soporte Vital Avanzado en Trauma-ATLS) y que se resumen en: asegurar la vía aérea, el soporte ventilatorio, la estabilización hemodinámica con uso de cristaloides y el control de la hemorragia y el posterior abordaje diagnóstico para control de lesiones²⁰.

Electrocardiograma

El electrocardiograma es considerado por muchos autores, como el primer eslabón en el algoritmo de abordaje diagnóstico del paciente con trauma cardiaco cerrado. Su importancia radica en su sensibilidad (47%), especificidad (79%) y su alto valor predictivo negativo (mayor a 95%) para descartar la presencia de una contusión cardiaca²¹. La mayor parte de las guías de práctica clínica para trauma de tórax recomiendan la realización de un electrocardiograma de 12 derivaciones al ingreso cuando se sospecha trauma cardiaco cerrado (recomendación clase I)²². Muchos estudios concluyen que pacientes jóvenes hemodinámicamente estables con electrocardiogramas con trazo normal no requieren más estudios complementarios para trauma cardiaco cerrado²¹. Los principales hallazgos electrocardiográficos relacionados con trauma cardiaco cerrado se observan en la [tabla 3](#). El más común es la taquicardia sinusal, precipitada por factores como: dolor, descarga de catecolaminas a la circulación y ansiedad, sin embargo, puede ser la manifestación de una hemorragia grave, ruptura

Tabla 3 Hallazgos electrocardiográficos relacionados con trauma cardiaco cerrado

- Taquicardia sinusal (72%).
- Fibrilación auricular (1-6%).
- Bloqueo de rama derecha (secuela frecuente).
- Extrasístoles ventriculares monomórficas.
- Bloqueo auriculoventricular de primer grado.
- Onda de necrosis: onda Q.
- Ondas de lesión: supra o infradesnivel de segmento ST.
- Hallazgos sugestivos de pericarditis.

miocárdica, taponamiento cardiaco o neumotórax a tensión, sobre todo si clínicamente se evidencia hipotensión arterial. Del 1 al 6% de los pacientes con trauma cardiaco cerrado presentarán alteraciones de la conducción eléctrica, principalmente fibrilación auricular, la cual es precipitada por factores que incluyen: las aminas simpáticas, la hipovolemia, las alteraciones hidroelectrolíticas y el alcohol. La secuela electrocardiográfica posterior al trauma es el bloqueo de rama derecha, seguido del bloqueo auriculoventricular de primer grado. Todo paciente mayor de 55 años de edad, con antecedente cardiovascular que presente taquicardia persistente, a pesar del manejo adecuado con líquidos endovenosos y de la modulación farmacológica del dolor, o que presente un nuevo bloqueo de rama o alteraciones del segmento ST, debe ser monitorizado continuamente y valorado para estudios adicionales como la ecocardiografía, debido a que el 16% de los casos se complican con las arritmias malignas²³.

Radiografía de tórax

La solicitud de una placa de tórax es recomendación clase I para el abordaje del paciente con trauma torácico. La radiografía de tórax sirve para detectar otras lesiones incluyendo: la contusión pulmonar, la lesión de aorta, las fracturas costales o la fractura esternal. No es eficaz en la detección de taponamiento cardiaco, sin embargo, hay signos indirectos como: ensanchamiento de mediastino mayor de 8 cm y depresión del bronquio principal izquierdo mayor de 140 grados. Las laceraciones aórticas siempre se sospechan si hay fracturas de la escápula, de la segunda y la tercera costilla o del tercio medio de la clavícula en la radiografía. Las rupturas traumáticas de la aorta producen ensanchamiento del mediastino, la desviación de la tráquea a la derecha, la elevación y la desviación a la derecha del bronquio ipsilateral, las alteraciones del botón aórtico y la desviación del esófago a la derecha.

Biomarcadores

Después de un trauma torácico cerrado la obtención de troponina (preferiblemente I) y el electrocardiograma se consideran básicos en el abordaje inicial de un posible trauma cardiaco cerrado. De hecho autores como Collin, et al. opinan que "la medición de troponina con un electrocardiograma normal es innecesaria y si el electrocardiograma de ingreso tiene anomalías y la troponina a las 6 horas es negativa, el riesgo de complicaciones por trauma cardiaco cerrado es bajo"²⁴. En un estudio prospectivo en

187 pacientes con trauma torácico cerrado, un aumento de troponina al ingreso de dentro de las primeras 6 horas se correlacionó con un aumento del riesgo de arritmia o disminución de la fracción de eyección²⁵. La troponina T tiene un valor clínico importante. La troponina I tiene un pobre valor predictivo positivo (62%) pero un buen valor predictivo negativo (93%) para detectar trauma cardiaco (recomendación clase IIB). Otras enzimas utilizadas son: la creatina quinasa total y la creatina quinasa (CK)-MB las cuales son menos específicas debido a que se elevan tempranamente por el estado catabólico inducido por el estrés y el trauma. El punto de corte para creatina quinasa (CK)-MB indicativo de lesión cardiaca se ha definido en 4% de la creatina quinasa total²⁶.

Ecografía FAST

La ecografía FAST (Focused abdominal Sonogram for Trauma), fue inicialmente ideada para valoración de las vísceras abdominales lesionadas por traumatismo. Sin embargo, en el año 1996 el método fue incluido en los programas de entrenamiento de ATLS (Advanced Trauma Life Support) con un nuevo termino que se conoce actualmente como: Evaluación Enfocada por Ecografía para el Paciente con Trauma (Focused Assessment with Sonography for the Trauma Patient)²⁷. La técnica en términos generales es una ecografía en tiempo real de diferentes cavidades corporales que son definidas nemotécnicamente como las cuatro "P": pericardio, perihepático, periesplénico y pélvico. Muchos autores recomiendan la utilización de la misma porque permite determinar en forma rápida la presencia de líquido libre en el pericardio²⁸.

Ecocardiografía

De todas las modalidades imagenológicas el ultrasonido por ecografía transtorácica (ETT) y transesofágica (ETE) son las herramientas principales del abordaje del trauma cardiaco cerrado. En términos prácticos permite la detección de hematomas localizados, trombos apicales, aneurismas, fistulas, derrames pericárdicos, cortocircuitos, lesiones regurgitantes, rupturas cardiacas, además, determina en forma global la contractilidad y la fracción de eyección ventricular¹⁷. El estudio está especialmente indicado si hay hipotensión persistente, electrocardiograma con alteraciones y evidencia de falla cardiaca aguda. En pacientes estables es útil para determinar la presencia de sangre en el saco pericárdico, el cual debe ser mayor de 50 cm³ para poder ser detectado. Se recomienda obtener un ecocardiograma en todo paciente con trauma torácico cerrado con choque persistente y refractario al manejo con líquidos con el fin de determinar parámetros como: el movimiento anormal de la pared cardiaca, la disminución de la contractilidad, la disfunción valvular, la ruptura del aparato subvalvular, la ruptura del tabique interventricular y el derrame pericárdico. Las limitaciones técnicas de la ETT incluyen la incapacidad para visualizar la aorta más allá de la raíz debido al tamaño de la ventana acústica y la presencia de configuraciones anatómicas torácicas como el enfisema pulmonar y la obesidad. La ETE optimiza la ventana acústica y proporciona mayor visualización de la aorta torácica. En un estudio prospectivo se compararon la ETT y la ETE

Tabla 4 Hallazgos ecocardiográficos relacionados con trauma cardiaco cerrado

- Aumento de la distancia entre el traductor y la pared aórtica mayor de 3 mm.
- Presencia de doble contorno en la pared aórtica (se puede confundir con hematoma intramural).
- Presencia de señales ultrasónicas entre la pared aórtica y la pleura visceral.

en pacientes con trauma cardiaco cerrado y se concluyó que la ETE proporciona imágenes óptimas en aproximadamente el 98% de los pacientes en comparación con un 60% para ETT²⁹. La ETT no tiene indicación en el diagnóstico ni seguimiento de pacientes estables con electrocardiograma normal y lesiones físicas leves²⁸. El hematoma mediastinal es un hallazgo ecocardiográfico que se comporta como un importante predictor de la ruptura traumática de la aorta³⁰. Sus características se observan en la [tabla 4](#).

Tomografía axial computarizada (TAC)

La tomografía axial computarizada se considera la primera herramienta diagnóstica en el abordaje del paciente politraumatizado. Es especialmente útil cuando se sospecha la presencia de lesión de la aorta torácica y permite establecer su relación con las ramas del arco aórtico. Será sugestivo de lesión aórtica si se observa flap de la íntima, disrupción de la misma o falso aneurisma. Gracias a la tomografía axial computarizada se ha reducido en un 56% el uso de procedimientos angiográficos como la aortografía^{31,32}. La tomografía axial computarizada helicoidal es una herramienta para el diagnóstico de trauma cardiaco cerrado con una alta sensibilidad (100%) en comparación con el 92% para angiografía³³. Incluso hay estudios que recomiendan la realización de una tomografía axial computarizada helicoidal en pacientes en estado de embriaguez, involucrados en accidentes de tránsito, donde la velocidad del automotor era superior a 48 Km/h^{33,34}.

Aortografía

La aortografía es considerada por muchos autores como la prueba diagnóstica de oro para la detección de lesiones por trauma cardiaco cerrado, especialmente en las lesiones traumáticas de aorta³⁵. Tiene importancia en la detección de lesiones en los vasos del cuello.

Otros métodos

La gammagrafía con radioisótopos (talio-201, tecnecio-99 m) tiene una sensibilidad diagnóstica baja³⁶. Las imágenes de primer paso del radionúclido se han usado para el diagnóstico de contusión³⁷, basado en los hallazgos de disminución de la fracción de eyección o anomalía en el movimiento de la pared, sin embargo, no se correlacionan con lesión miocárdica o inestabilidad hemodinámica.

Tratamiento

La sospecha de trauma cardiaco cerrado en el contexto del paciente politraumatizado, obliga a la monitorización hemodinámica y eléctrica continua, debido a la alta prevalencia de complicaciones mecánicas y eléctricas. Idealmente se debe realizar durante 24 horas, otros autores afirman que durante 6 horas es suficiente. El enfoque terapéutico o quirúrgico se realiza de acuerdo a la complicación diagnosticada (ver [fig. 3](#)).

Manejo inicial

Nunca deben faltar las medidas iniciales, incluyendo la evaluación de los protocolos Advanced Trauma Life Support Estándar, comenzando con el aseguramiento de la vía aérea, la respiración y el soporte circulatorio. La hipotensión en el contexto de un paciente politraumatizado siempre se debe asumir como una hemorragia, no como una disfunción cardiaca, hasta que se compruebe lo contrario. En caso de lesión penetrante cardiaca, la intervención quirúrgica inmediata es una prioridad. Se puede retrasar la intubación orotraqueal, hasta justo antes la realización de la esternotomía, debido a que el uso de la inducción anestésica aumenta el riesgo de colapso cardiovascular³⁸. Todo paciente con sospecha de trauma cardiaco cerrado, con ruptura cardiaca de pared libre, ruptura septal, lesión de la arteria coronaria, o lesión de la válvula debe ser visto por un cirujano cardiorádico sin demora (ver [fig. 2](#)). En pacientes inestables se debe evitar la anticoagulación y la cardioversión hasta que se obtenga certeza diagnóstica de la complicación. En caso de taquiarritmia supraventricular se indica el uso de maniobras vagales, adenosina o betabloqueadores titulados y a bajas dosis para evitar la caída del gasto cardiaco³⁹.

Manejo de las complicaciones

Taponamiento cardiaco

El taponamiento cardiaco es la complicación más común de los traumas cardiacos cerrados. Se diagnostica clínicamente por la triada de Beck. El manejo debe enfocarse en disminuir el volumen sanguíneo del saco pericárdico para corregir el estado de disfunción diastólica, realizando una ventana subxifoidea o pericardiocentesis. Las heridas auriculares son las que más se benefician de la pericardiocentesis⁴⁰. La punción debe ser guiada mediante ecocardiografía.

Contusión miocárdica

No hay consenso sobre el tratamiento en el contexto de pacientes asintomáticos. Sí está claro que pacientes estables hemodinámicamente, con electrocardiograma normal y sin otros hallazgos relevantes no justifican exámenes complementarios. Se justifica el monitoreo con el catéter de Swan-Ganz para optimizar el manejo de líquidos e inotrópico en pacientes mayores de 60 años de edad, con enfermedad cardiaca conocida, inestables hemodinámicamente o con anomalías del electrocardiograma. Se administrarán inotrópicos o se colocará balón de contrapulsación

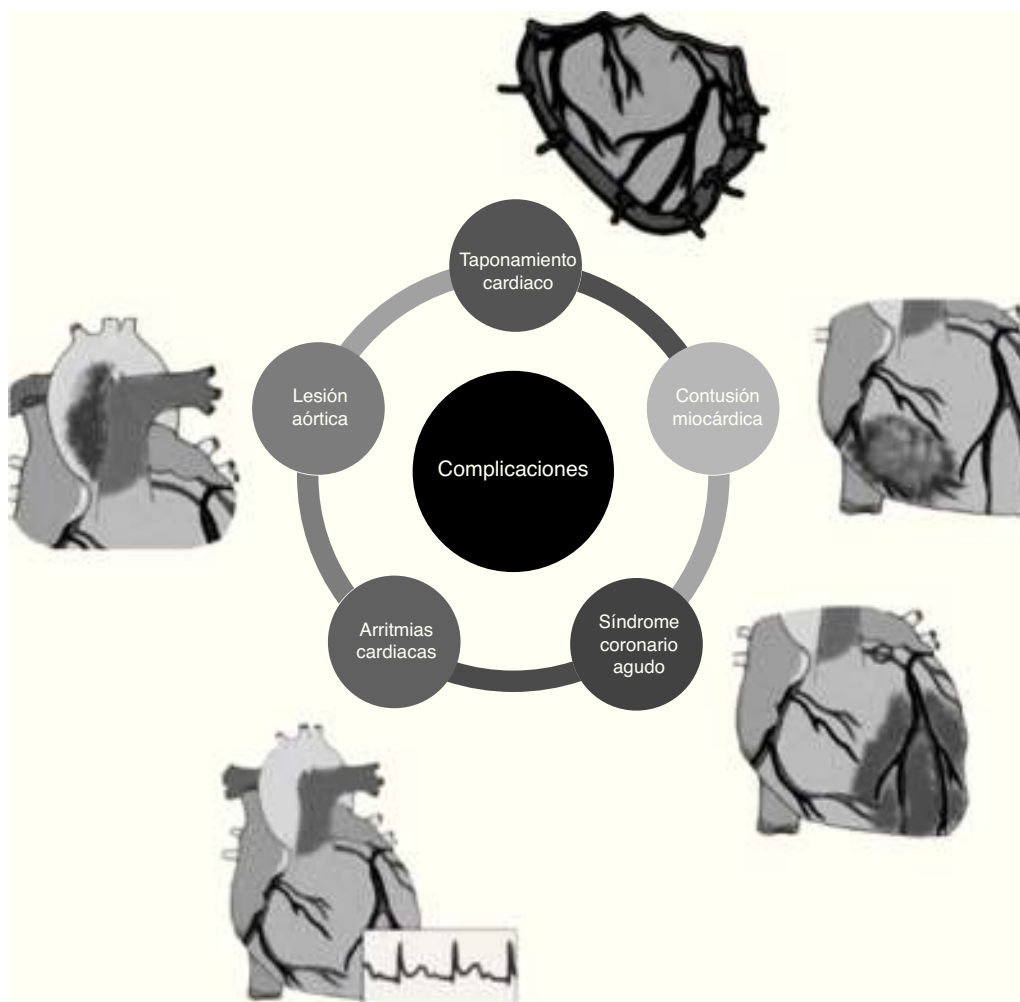


Figura 3 Complicaciones en trauma cardiaco cerrado.

intraaórtico en caso de inestabilidad hemodinámica. Los antiarrítmicos se administran ante la presencia de arritmias secundarias y se indica anticoagulación al documentarse un trombo intraventricular. La cirugía se plantea cuando existe un taponamiento por derrame pericárdico o hemopericardio resultante de una rotura cardiaca o de una arteria coronaria, necesidad de cierre de fístulas o lesión valvular grave con inestabilidad hemodinámica⁴. La cirugía, si es posible, ha de realizarse sin heparinización sistémica por los riesgos en paciente politraumatizado. Se indica: circulación extracorpórea, clampaje aórtico y cardioplejía cuando la reparación de la zona afectada es compleja.

Ruptura cardiaca

En casos de ruptura cardiaca traumática que es asociada a elevada mortalidad (59.7 a 100%), se ha utilizado de manera aislada en reportes de caso soporte extracorpóreo con membrana de oxigenación extracorpórea venoarterial usando inserción percutánea en pacientes con falla cardiorrespiratoria³⁹, con las limitaciones conocidas en trauma por la necesidad de anticoagulación⁴⁰ Se considera este tipo de medidas como soporte en la terapia puente hacia la intervención quirúrgica definitiva.

Síndrome coronario agudo

En el síndrome coronario agudo su manejo en el contexto del trauma cardiaco cerrado es motivo de controversia. Muchas publicaciones indican que el trauma cardiaco cerrado aumenta 2.6 veces el riesgo de infarto agudo de miocardio en pacientes mayores de 46 años de edad⁴¹. En primera medida es un trastorno raro que puede ocurrir por una disección coronaria o la trombosis inducida por el estrés o espasmo. El aumento súbito de la presión intraabdominal induce un incremento súbito de la presión intraaórtica que induce ruptura de la arteria coronaria durante la fase telediastólica. El uso de trombolíticos no está recomendado por el riesgo aumentado de complicaciones hemorrágicas graves⁴². La colocación del stent puede ser el mejor enfoque aunque muchas publicaciones apoyan la cirugía de bypass.

Arritmias cardiacas

Es fundamental la valoración por cardiología, sobre todo en pacientes hemodinámicamente inestables con sospecha de complicación eléctrica. En la práctica diaria se realiza el mismo manejo antiarrítmico de los protocolos ACLS. En caso de taquiarritmias supraventriculares, bloqueos de alto grado

o fibrilación ventricular se debe realizar un ecocardiograma para buscar anomalías en el movimiento de la pared o las lesiones que requieren intervención quirúrgica inmediata. Se debe tener en cuenta que las secuelas eléctricas posteriores al trauma cardiaco cerrado se observan generalmente como ondas de necrosis (Q patológicas) y como bloqueo de rama derecha⁴³.

Lesión aórtica

La lesión aórtica se considera una emergencia quirúrgica y una vez diagnosticada se debe realizar la corrección inmediata. Tradicionalmente se intenta la reparación mediante la sutura, la sustitución quirúrgica del segmento afectado por el trauma y la colocación del stent endoluminal mediante terapia endovascular. El tratamiento tradicional de la ruptura aórtica traumática ha sido el reparo quirúrgico abierto con interposición de injerto, asociado al uso de betabloqueadores para el control de la presión arterial y modificar la dinámica de la eyección sistólica ventricular izquierda, no obstante, debido a la coexistencia de otras lesiones como: la contusión pulmonar, el trauma encefalocraneano, la lesión de órgano sólido, el reparo abierto con anticoagulación se asocia a mortalidad significativa de 24 a 42%⁴⁴. Por lo anterior se ha despertado interés en métodos menos invasivos, como el reparo endovascular con injertos endoluminales en lugar de la corrección quirúrgica abierta, esta opción ha sido realizada en algunos centros como tratamiento preferido en pacientes seleccionados, dado que el enfoque endovascular se asocia a menor mortalidad y menores tasas de paraplejía comparado con el reparo abierto lo cual se evidencia en un metaanálisis de 17 estudios del año 2003 al año 2007 realizado por Xenos, Abedi y Daveport⁴⁵. Otros estudios recientes hechos por los mismos autores que analizó 997 pacientes con lesión aórtica por trauma cerrado no mostró diferencias significativas en sobrevida, días de estancia hospitalaria ni en complicaciones cardiopulmonares ni infecciosas, por lo cual no hay suficiente evidencia para recomendar la terapia endovascular primera opción en el abordaje inicial⁴⁶.

Pronóstico

Los dos factores que impactan en mayor medida el pronóstico de los pacientes con trauma cardiaco cerrado son: los signos vitales al ingreso y la presencia de paro cardiaco durante el abordaje inicial. Los pacientes estables hemodinámicamente al ingreso tienen una probabilidad de sobrevida de 73% mientras que la ausencia de la presión arterial se correlaciona con una sobrevida de 29%. Los pacientes que tienen paro cardiorrespiratorio en el abordaje inicial tienen un sobrevida de 8%¹⁰.

Responsabilidades éticas

Protección de personas y animales. Los autores declaran que para esta investigación no se han realizado experimentos en seres humanos ni en animales.

Confidencialidad de los datos. Los autores declaran que en este artículo no aparecen datos de pacientes.

Derecho a la privacidad y consentimiento informado. Los autores declaran que en este artículo no aparecen datos de pacientes.

Conflicto de intereses

Los autores declaran no tener ningún conflicto de intereses.

Bibliografía

- Zola S, Hale D. Cardiac sequelae of blunt trauma. *Top emerg Med.* 2000;2:13–20.
- Kato K, Kushimoto S, Mashiko K, Henmi H, Yamamoto Y, Otsuka T. Blunt traumatic rupture of the heart: An experience in Tokyo. *J Trauma.* 1994;36:859–63.
- Fegheli NT, Prisant LM. Blunt myocardial injury. *Chest.* 1995;108:1673–7.
- Bansal MK, Maraj S, Chewaproug D, Amanullah A. Myocardial contusion injury: Redefining the diagnostic algorithm. *Emerg Med J.* 2005;22:465–9.
- Namai A, Sakurai M, Fujiwara H. Five cases of blunt traumatic cardiac rupture: success and failure insurgical management. *Gen Thorac Cardiovasc Surg.* 2007;55:200.
- Riddick L. Physical and chemical injury as causes of sudden cardiac death: the forensic forum. *Cardiovasc Pathol.* 1994;3:147–53.
- Kang N, Hsee L, Rizoli S, Alison P. Penetrating cardiac injury: overcoming the limits set by nature. *Injury.* 2009;40:919–27.
- Kutsukata N, Sakamoto Y, Mashiko K, Ochi M. Morphological evaluation of areas of damage in blunt cardiac injury and investigation of traffic accident research. *Gen Thorac Cardiovasc Surg.* 2012;60:31–5.
- El-Menyar A, Al Thani H, Zarour A, Latifi R. Understanding traumatic blunt cardiac injury. *Ann Card Anaesth.* 2012;15:287–95.
- Nagy K, Fabian T, Rodman G, Fulda G, Rodriguez A, Mirvis S. Guidelines for the diagnosis and management of blunt aortic injury: An EAST Practice Management Guidelines Work Group. *J Trauma.* 2000;48:1128–43.
- Rogers FB, Leavitt BJ. Upper Torso Cyanosis: a marker for blunt cardiac rupture. *Am J Emerg Med.* 1997;15:275–6.
- Prasad A, Lerman A, Rihal CS. Apical ballooning syndrome (Tako-Tsubo or stress cardiomyopathy): A mimic of acute myocardial Infarction. *Am Heart J.* 2008;155:408–17.
- Brathwaite CE, Rodriguez A, Turney SZ, Dunham CM, Cowley R. Blunt traumatic cardiac rupture. A 5-year experience. *Ann Surg.* 1990;212:701–4.
- El-Menyar A, Shaikh N. Necrotizing fasciitis causing severe myocardial dysfunction with ST-segment elevation in a young man. *Am J Emerg Med.* 2010;28(260):e3–5.
- Symbas PL, Horsley WS, Symbas PN. Rupture of the ascending aorta caused by blunt trauma. *Ann Thorac Surg.* 1998;66:113–7.
- Huang YK, Lu MS, Liu KS, Liu EH, Chu JJ, Tsai FC, et al. Traumatic pericardial effusion: Impact of diagnostic and surgical approaches. *Resuscitation.* 2010;81:1682–6.
- Moore EE, Malangoni MA, Cogbill TH, Shackford SR, Champion HR, Jurkovich GJ, et al. Organ injury scaling. IV: Thoracic vascular, lung, cardiac, and diaphragm. *J Trauma.* 1994;36:299.
- Pasquale M, Fabian TC. Practice Management guidelines for trauma from the Eastern Association for the Surgery of Trauma. *J Trauma.* 1998;44:941–56.
- Schwartzberg SD, Khalil KG. Isolated traumatic aortic valvular insufficiency with rapid pulmonary deterioration. Report of two cases. *Arch Surg.* 1985;120:971.
- Curso Avanzado de Apoyo Vital en Trauma para Médicos (ATLS). Quinta edición, Colegio Americano de Cirujanos, Chicago, Illinois U.S.A. 1994.

21. Illig KA, Swierzewski MJ, Feliciano DV, Morton JH. A rational screening and treatment strategy based on the electrocardiogram alone for suspected cardiac contusion. *Am J Surg.* 1991;162:537-43.
22. Karalis DG, Victor MF, Davis GA, McAllister MP, Covalesky VA, Ross JJ Jr, et al. The role of echocardiography in blunt chest trauma: A transthoracic and transesophageal echocardiographic study. *J Trauma.* 1994;36:53-8.
23. Nagy KK, Krosner SM, Roberts RR, Kimberly TJ, Smith RF, Barrett J. Determining which patients require evaluation for blunt cardiac injury following blunt chest trauma. *World J Surg.* 2001;25:108.
24. Collins JN, Cole FJ, Weireter LJ, Riblet JL, Britt LD. The usefulness of serum Troponin levels in evaluating cardiac injury [discussion]. *Am Surg.* 2001;67:821-6.
25. Rajan GP, Zellweger R. Cardiac troponin I as a predictor of arrhythmia and ventricular dysfunction in trauma patients with myocardial contusion. *J Trauma.* 2004;57:801.
26. Bertinchant JP, Polge A, Mohty D. Evaluation of incidence, clinical significance, and prognostic value of circulating cardiac troponin I and T elevation in hemodynamically stable patients with suspected myocardial contusion after blunt chest trauma. *J Trauma.* 2000;48:924.
27. Scalea TM, Rodriguez A, Chiu WC, Brenneman FD, Fallon WF Jr, Katto K, et al. Focused Assessment with Sonography for Trauma: results from an international consensus conference. *J Trauma.* 1999;46(3):466-72.
28. Clancy K, Velopulos C, Bilaniuk JW, Collier B, Crowley W, Kurek S, et al. Screening for blunt cardiac injury: an Eastern Association for the Surgery of Trauma practice management guideline. *J Trauma Acute Care Surg.* 2012;73:S301.
29. Chirillo F, Totis O, Cavarzerani A, Bruni A, Farnia A, Sarpellon M, et al. Usefulness of transthoracic and transoesophageal echocardiography in recognition and management of cardiovascular injuries after blunt chest trauma. *Heart.* 1996;75:301.
30. Le Bret F, Ruel P, Rosier H, Goarin JP, Riou B, Viars P. Diagnosis of traumatic mediastinal hematoma with transesophageal echocardiography. *Chest.* 1994;105(2):373-6.
31. Melton SM, Kerby JD, McGiffin D, McGwin G, Smith JK, Oser, et al. The evolution of chest computed tomography for the definitive diagnosis of blunt aortic injury: A single-center experience. *J Trauma.* 2004;56:243-50.
32. Mirvis SE, Shanmuganathan K, Miller BH, White CS, Turney SZ. Traumatic aortic injury: Diagnosis with contrast-enhanced thoracic CT-five-year experience at a major trauma center. *Radiology.* 1996;200:413-22.
33. Fabian TC, Davis KA, Gavant ML, Croce MA, Melton SM, Patton JH Jr, et al. Prospective study of blunt aortic injury: Helical CT is diagnostic and antihypertensive therapy reduce rupture. *Ann Surg.* 1998;227:666-76.
34. Neschis DG, Scalea TM, Flinn WR, Griffith BP. Blunt Aortic Injury. *N Engl J Med.* 2008;359:1708-16.
35. Lancey RA, Monahan TS. Correlation of clinical characteristics and outcomes with injury scoring in blunt cardiac trauma. *J Trauma.* 2003;54:509.
36. Baur V. The Patient With Cardiac Trauma. *Journal of Cardiothoracic and Vascular Anesthesia.* 2000;Vo114(No 1):71-81.
37. Bodin L, Rouby JJ, Viars P. Myocardial contusion in patients with blunt chest trauma as evaluated by thallium 201 myocardial scintigraphy. *Chest.* 1988;94:72-6.
38. Lindstaedt M, Germing A, Lawo T, Von Dryander S, Jaeger D, Muhr G. Acute and long-term clinical significance of myocardial contusion following blunt thoracic trauma: results of a prospective study. *J Trauma.* 2002;52:479.
39. Ismailov RM, Ness RB, Weiss HB, Lawrence BA, Miller TR. Trauma associated with acute myocardial infarction in a multi-state hospitalized population. *Int J Cardiol.* 2005;105:141.
40. De Maria E, Gaddi O, Navazio A, Monducci I, Tirabassi G, Guiducci U. Right atrial free wall rupture after blunt chest trauma. *J Cardiovasc Med (Hagerstown).* 2007;8:946.
41. Sturaitis M, McCallum D, Sutherland G, Cheung H, Driedger AA, Sibbald WJ. Lack of significant long-term sequelae following traumatic myocardial contusion. *Arch Intern Med.* 1986;146:1765.
42. Perchinsky MJ, Long WB, Hill JG. Blunt cardiac rupture. The Emanuel Trauma Center experience. *Arch Surg.* 1995;130:852-7.
43. Nakano H, Hirose Y, Mishima T, Nakazawa S, Sato Y, Kobayashi K. Emergency department initiation of percutaneous cardiopulmonary support for traumatic cardiac tamponade with coagulated pericardial effusion. *Injury Extra.* 2014;45:29-31.
44. Cardarelli MG, McLaughlin JS, Downing SW, Brown JM, Attar S, Griffith BP. Management of traumatic aortic rupture a 30-year experience. *Ann Surg.* 2002;236:465-9.
45. Xenos ES, Abedi NN, Davenport DL. Metaanalysis of endovascular vs open repair for traumatic descending thoracic aorta rupture. *J Vasc Surg.* 2008;48:1343-51.
46. Xenos ES, Bietz GJ, Davenport DL. Endoluminal versus open repair of descending thoracic aortic rupture: a review of the National Trauma Databank. *Ther Adv Cardiovasc Dis.* 2011;5:221-5.