



## CARDIOLOGÍA DEL ADULTO – REVISIÓN DE TEMAS

# Criterios de Sgarbossa: ¿es momento de actualizarlos?



Nelson L. Moreno

Cardiólogo, Clínica Universitaria Colombia, Bogotá, Colombia

Recibido el 21 de noviembre de 2013; aceptado el 2 de julio de 2015  
Disponible en Internet el 30 de septiembre de 2015

### PALABRAS CLAVE

Bloqueo de rama;  
Diagnóstico;  
Infarto agudo  
de miocardio

### KEYWORDS

Bundle-branch block;  
Diagnosis;  
Myocardial acute  
infarction

**Resumen** El diagnóstico de infarto agudo de miocardio en presencia de bloqueo de rama izquierda constituye un reto y hasta ahora los criterios de Sgarbossa eran la única herramienta disponible a pesar de las limitaciones conocidas. Una nueva regla diagnóstica puede disminuir la incertidumbre y con ello mejorar la selección de pacientes candidatos a reperfusión temprana, aunque se requiere más investigación para validarla.

© 2015 Sociedad Colombiana de Cardiología y Cirugía Cardiovascular. Publicado por Elsevier España, S.L.U. Este es un artículo Open Access bajo la licencia CC BY-NC-ND (<http://creativecommons.org/licenses/by-nc-nd/4.0/>).

### Sgarbossa criteria: is it time for an update?

**Abstract** The diagnosis of acute myocardial infarction in presence of left bundle branch block is a challenging one, and so far Sgarbossa criteria are the only tool available despite the known limitations. A new diagnostic rule can reduce our diagnostic uncertainty and thereby improve patient selection candidates for an early reperfusion, but so far research is needed to validate. © 2015 Sociedad Colombiana de Cardiología y Cirugía Cardiovascular. Published by Elsevier España, S.L.U. This is an open access article under the CC BY-NC-ND license (<http://creativecommons.org/licenses/by-nc-nd/4.0/>).

## Introducción

El bloqueo completo de rama izquierda, presente en menos del 1% de las personas menores de 50 años, dificulta el diagnóstico de infarto agudo de miocardio<sup>1</sup>. Hasta el 2004, las guías de la Asociación Americana del Corazón<sup>2</sup>, consideraban que este patrón electrocardiográfico presuntamente nuevo, asociado a dolor precordial, podría ser equivalente

a un evento coronario agudo con elevación del ST y por tanto se debía ofrecer una estrategia de reperfusión, pero en la práctica muchos pacientes no lo recibían<sup>3</sup>. Este concepto procedente de la era fibrinolítica<sup>4</sup>, desconocía que el bloqueo de rama más asociado a oclusión de una arteria epicárdica es el de la derecha (arteria descendente anterior proximal), que hasta en la mitad de los pacientes con infarto y bloqueo de rama izquierda no hay oclusión de arteria epicárdica y que casi un 40% de los pacientes con dolor precordial y bloqueo de rama izquierda no desarrollan un infarto<sup>5</sup>. Por todo lo anterior, en 2013 las guías americanas

Correo electrónico: [neldocor@yahoo.com](mailto:neldocor@yahoo.com)

<http://dx.doi.org/10.1016/j.rccar.2015.07.004>

0120-5633/© 2015 Sociedad Colombiana de Cardiología y Cirugía Cardiovascular. Publicado por Elsevier España, S.L.U. Este es un artículo Open Access bajo la licencia CC BY-NC-ND (<http://creativecommons.org/licenses/by-nc-nd/4.0/>).

para el manejo del infarto con elevación persistente del ST, ya no consideraban a este patrón electrocardiográfico como equivalente de infarto con elevación del ST y por ende de reperfusión<sup>6</sup>, un concepto diferente al que plantearon las guías europeas de 2012 que todavía hacen una recomendación I A de reperfusión para aquellos pacientes con dolor menor a 12 horas y bloqueo de rama izquierda presuntamente nuevo<sup>7</sup>. En estas dos recomendaciones opuestas se incluyen los pacientes con bloqueo de rama izquierda que verdaderamente tienen un infarto por oclusión de una arteria epicárdica, para quienes los criterios de Sgarbossa podrían ser útiles.

### Criterios de Sgarbossa

En 1996, Sgarbossa et al. publicaron sus criterios a partir de un subanálisis del estudio GUSTO<sup>8</sup>, en el cual, 0,6% de los pacientes con infarto agudo de miocardio tenían bloqueo de rama izquierda. Los predictores electrocardiográficos de infarto en presencia de bloqueo de rama izquierda, fueron tres:

1. Elevación concordante del ST mayor a 1 mm en cualquier derivación.
2. Descenso concordante del ST mayor a 1 mm en las derivaciones V1 a V3.
3. Elevación discordante mayor a 5 mm con relación al QRS en cualquier derivación (fig. 1).

Diversas revisiones y estudios muestran que un puntaje mayor a 3 tiene alta especificidad (mayor al 90%) para el diagnóstico de infarto, pero por su pobre sensibilidad (alrededor del 20%)<sup>1,9</sup>, un número considerable de pacientes con infarto y bloqueo de rama izquierda, perderían el diagnóstico y tratamiento oportunos (tabla 1).

Si bien los criterios que tienen mayor utilidad son los de concordancia, guiar una estrategia de reperfusión (en especial en sitios donde solo se cuenta con trombólisis) con base en estos, no es lo más aconsejable. De ahí que las guías de la Asociación Americana del Corazón de 2013 y las guías europeas de 2012, hagan un breve comentario de los criterios de concordancia, aunque no recomienden un esquema de cómo usarlos<sup>6,7</sup>.

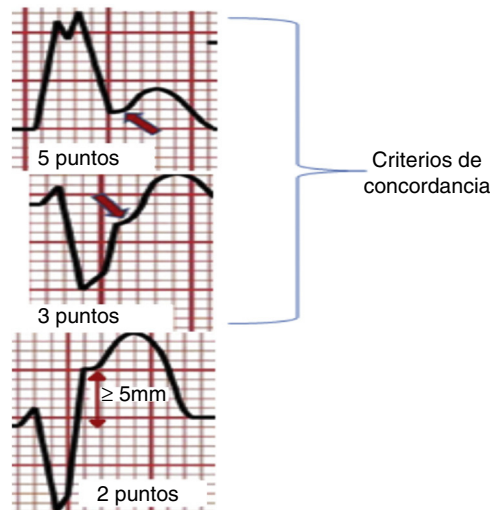


Figura 1 Criterios de Sgarbossa. Los dos primeros son los criterios de concordancia.

Algunos autores plantean el uso de algoritmos que incluyen estos criterios en conjunto con otras modalidades diagnósticas como el ecocardiograma y los biomarcadores para decidir si un paciente con bloqueo completo de rama izquierda cursa con infarto con elevación equivalente del ST y se beneficia de reperfusión urgente, aunque hasta el momento no se ha validado su aplicación<sup>5</sup> (fig. 2).

### Razón ST/S

Con relación al criterio de elevación discordante del ST, su baja utilidad puede deberse al no considerar la relación existente entre la magnitud de elevación del ST con el voltaje del QRS que lo precede, concepto conocido como proporcionalidad<sup>10</sup>.

Esta relación de proporcionalidad se ha estudiado en escenarios de difícil diagnóstico de infarto, como por ejemplo en presencia de elevación persistente del ST por aneurisma ventricular. En 2005, Smith et al.<sup>10</sup>, encontraron que una regla diagnóstica basada en la razón entre la

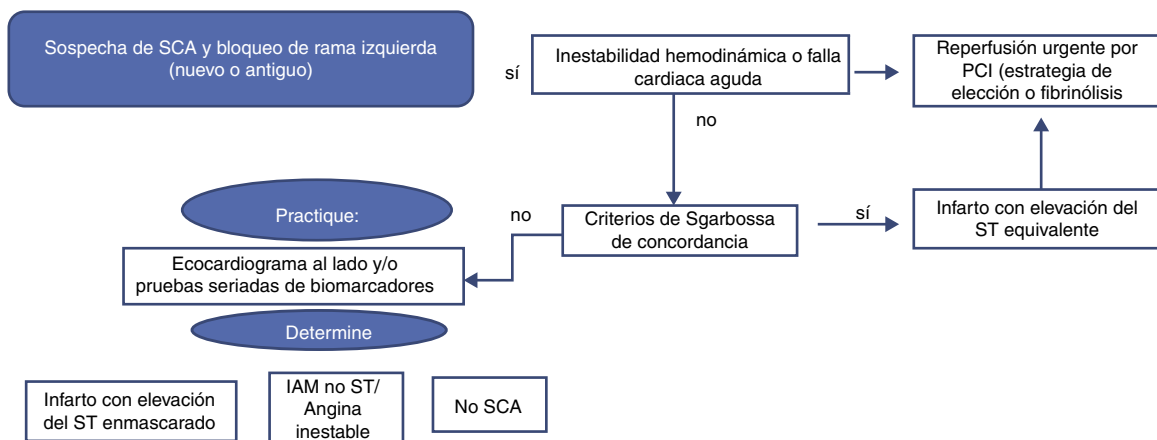
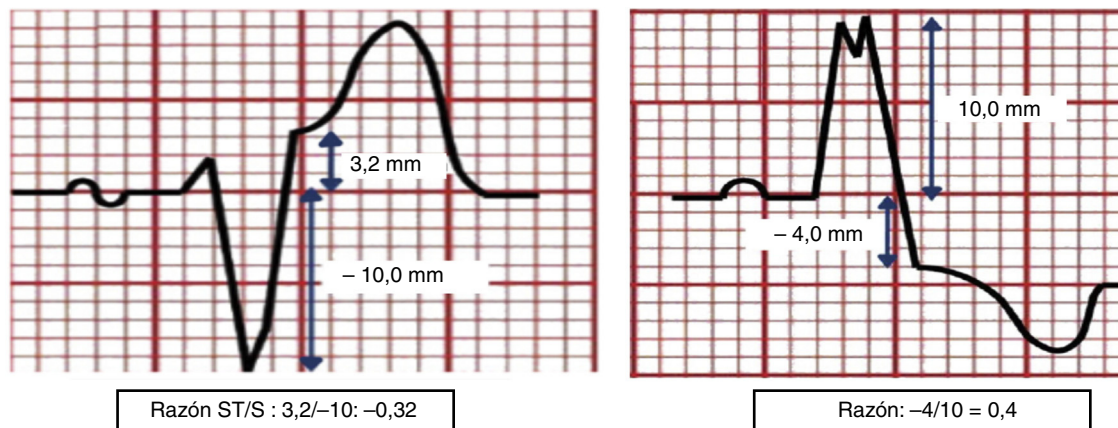


Figura 2 Algoritmo diagnóstico de infarto agudo de miocardio en presencia de bloqueo de rama izquierda con base en criterios de Sgarbossa y ecocardiograma. Modificada de Neeland et al.<sup>5</sup>.

**Tabla 1** Rendimiento de los criterios de Sgarbossa en diferentes estudios

Autor	Pacientes	Criterios diagnósticos			
		Sensibilidad	Especificidad	LR +	LR -
Shlipak, 1999	103	23%	82%	1,3	0,9
Li, 2000	190	20%	93%	3	0,9
Kontos, 2001	182	46%	93%	6,5	0,47
Gunnarsson, 2001	158	17%	94%	3	0,9
Jain, 2011	36	14,2%	88%	1,2	0,97

Modificada de Kumar et al.<sup>1</sup>.

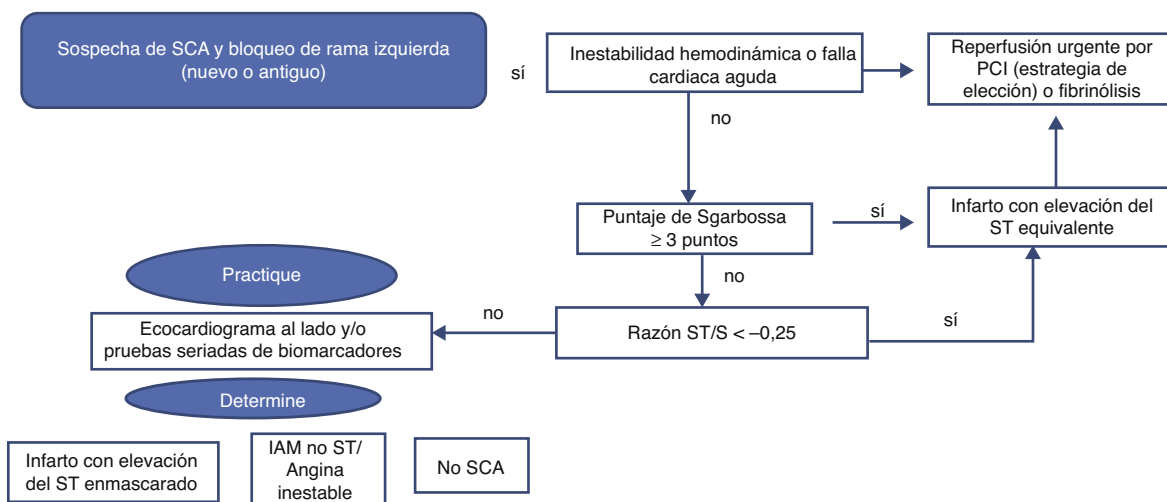


**Figura 3** Forma de calcular la razón ST/S. Modificada de Smith, et al.<sup>12</sup>.

amplitud de la onda T y la amplitud del QRS (razón T/QRS), obtenida de alguna derivación precordial (de V1 a V4) o con la sumatoria de todas las amplitudes de la onda T en precordiales (V1 a V4) dividida entre la sumatoria de la amplitud de todos los complejos QRS en precordiales (de V1 a V4), podía diagnosticar infarto si había una razón T/QRS mayor a 0,36 en alguna derivación precordial de V1 a V4, o si había una razón T/QRS mayor a 0,22 obtenida a partir de la sumatoria

de todas las T y todos los QRS en precordiales (de V1 a V4). El rendimiento diagnóstico para cada criterio fue sensibilidad del 87% y especificidad del 58% para el criterio de razón de la sumatoria T/QRS mayor al 0,22, sensibilidad del 93%, especificidad del 46% para el criterio de razón T/QRS mayor a 0,36 en cualquier derivación precordial<sup>11</sup>.

Con igual concepto de proporcionalidad, los mismos investigadores plantearon que la razón obtenida entre la



**Figura 4** Propuesta de uso de la nueva regla diagnóstica en la que se reemplaza el tercer criterio de Sgarbossa. Modificada de Cai et al.<sup>13</sup>.

amplitud (en milímetros) de desviación discordante del ST en precordiales, con relación a la amplitud (en milímetros) del QRS que la precede (razón ST/S), puede mejorar el rendimiento diagnóstico de los criterios de Sgarbossa, si se reemplaza el criterio convencional de elevación discordante del ST mayor a 5 mm (fig. 3).

En este estudio de casos y controles, en el que participaron 162 pacientes con bloqueo de rama izquierda, 33 de ellos con infarto por oclusión de una arteria epicárdica, tuvo mejor rendimiento una regla diagnóstica que incluyó los dos criterios de Sgarbossa de concordancia y una razón ST/S menor a -0,25, que los criterios originales de Sgarbossa, con sensibilidad del 91%, especificidad del 90% y LR + 9, LR - 0,1<sup>12</sup>. Este hallazgo reconocido por el grupo de Sgarbossa, llevó a que en 2013 se publicara un algoritmo sobre el uso de esta nueva regla diagnóstica<sup>13</sup> (fig. 4).

Estas nuevas propuestas (la nueva regla y el algoritmo) merecen evaluación apropiada antes de incorporarlas a la práctica clínica, pero de comprobarse sus bondades serían útiles en escenarios en los que no se dispone de hemodinamia las 24 horas, o en donde los tiempos de traslado para angioplastia sean largos.

A casi dos décadas de la publicación de Sgarbossa, el cambio del tercer criterio original (elevación discordante del ST mayor a 5 mm) por el descrito recientemente (razón ST/S), podría ser la actualización faltante para que estos criterios sean usados y recomendados en las guías de manejo de las diferentes sociedades científicas.

## Conclusión

El bloqueo de rama izquierda dificulta el diagnóstico de infarto agudo de miocardio ocasionado por oclusión de una arteria epicárdica y hasta ahora los criterios de Sgarbossa, con sus limitaciones conocidas, eran la herramienta más empleada. La actualización del tercer criterio de Sgarbossa (razón ST/S) ofrece una oportunidad para mejorar el rendimiento diagnóstico y brindar una estrategia de reperfusión a quienes realmente se beneficien. No obstante, se requieren más estudios para incorporarlo de manera definitiva en la práctica clínica actual.

## Conflicto de intereses

El autor declara no tener ningún conflicto de intereses.

## Bibliografía

1. Kumar V, Venkataraman R, Aljaraodi W, Osorio J, Heo J, Iskandrian A, et al. Implications of left bundle branch block in patient treatment. *Am J Cardiol.* 2013;111:291-300.
2. Antman EM, Anbe DT, Armstrong PW, Bates ER, Green LA, Hand M, et al. ACC/AHA guidelines for the management of patients with ST-elevation myocardial infarction: a report of the American College of Cardiology/American Heart Association Task Force on Practice Guidelines (Committee to Revise the 1999 Guidelines for the Management of Patients With Acute Myocardial Infarction). *J Am Coll Cardiol.* 2004;44:E1-211.
3. Barron HV, Bowlby LJ, Breen T, Rogers WJ, Canto JG, Zhang Y, et al. Use of reperfusion therapy for acute myocardial infarction in the United States: data from the National Registry of Myocardial Infarction 2. *Circulation.* 1998;97, 1150e-e1156.
4. Fibrinolytic Therapy Trialists' (FTT) Collaborative Group. Indications for fibrinolytic therapy in suspected acute myocardial infarction: collaborative overview of early mortality and major morbidity results from all randomised trials of more than 1000 patients. *Lancet.* 1994;343:311-22.
5. Neeland I, Kontos M, Lemos J. Evolving considerations in the management of patients with left bundle branch block and suspected myocardial infarction. *J Am Coll Cardiol.* 2012; 60:96-105.
6. O'Gara PT, Kushner FG, Ascheim DD, Casey D, Chung M, Lemos J, et al. ACCF/AHA Guideline for the Management of ST-Elevation Myocardial Infarction: A Report of the American College of Cardiology Foundation/American Heart Association Task Force on Practice Guidelines. *Circulation.* 2013;127(4):e362-425.
7. Steg G, James S, Atar D, Badano L, Blomstrom-Lundqvist C, Burger MA, et al. ESC Guidelines for the management of acute myocardial infarction in patients presenting with ST-segment elevation. *Eur Heart J.* 2012;33:2569-619.
8. Sgarbossa EB, Pinski SL, Barbagelata A. Electrocardiographic diagnosis of evolving acute myocardial infarction in the presence of left bundle-branch block. GUSTO-1 (Global Utilization of Streptokinase and Tissue Plasminogen Activator for Occluded Coronary Arteries) Investigators. *N Engl J Med.* 1996;334:481-7.
9. Tabas JA, Rodriguez RM, Seligman HK, Goldschlager NF. Electrocardiographic criteria for detecting acute myocardial infarction in patients with left bundle branch block: a meta-analysis. *Ann Emerg Med.* 2008;52, 329-36e1.
10. Smith SW. T/QRS ratio best distinguishes ventricular aneurysm from anterior myocardial infarction. *Am J Emerg Med.* 2005;23:279-87.
11. Beeman WW, Smith SW, Shroff GR. T/QRS amplitude ratio is significantly higher in acute anterior ST-elevation myocardial infarction than in previous myocardial infarction with persistent ST elevation (left ventricular aneurysm morphology): a validation (abstract 371). *Ann Emerg Med.* 2011;58 4 suppl: S302.
12. Smith SW, Dodd KW, Henry TD, Dvorak D, Pearce L. Diagnosis of ST-elevation myocardial infarction in the presence of left bundle branch block with the ST-elevation to S-wave ratio in a modified Sgarbossa rule. *Ann Emerg Med.* 2012;60(6):766-76.
13. Cai Q, Mehta N, Sgarbossa EB, Pinski S, Wagner G, Califf R, et al. The left bundle-branch block puzzle in the 2013 ST-elevation myocardial infarction guideline: From falsely declaring emergency to denying reperfusion in a high-risk population. Are the Sgarbossa criteria ready for prime time? *Am Heart J.* 2013;166:409-13.