




# Pediatría

[www.elsevier.es/revistapediatria](http://www.elsevier.es/revistapediatria)



## Revisión de temas

# Terapia de emulsión lipídica intravenosa en intoxicaciones agudas en el paciente pediátrico



Alejandra Beatriz Tijo<sup>a</sup> y Albert Alejandro Ávila Álvarez<sup>b,\*</sup>

<sup>a</sup> Médica, Universidad de los Andes, Bogotá, D.C., Colombia

<sup>b</sup> Médico, especialista en Medicina de Urgencias, Instituto de Servicios Médicos de Emergencia y Trauma, Hospital Universitario, Fundación Santa Fe de Bogotá, Bogotá, D.C., Colombia

### INFORMACIÓN DEL ARTÍCULO

#### Historia del artículo:

Recibido el 19 de julio de 2016

Aceptado el 22 de agosto de 2016

On-line el 5 de octubre de 2016

#### Palabras clave:

Lípidos  
Intravenoso  
Envenenamiento  
Sobredosis  
Urgencias  
Antídotos  
Pediatría

### R E S U M E N

El descubrimiento de la terapia de emulsión de lipídica intravenosa como antídoto efectivo en la reversión de la toxicidad cardíaca y neurológica por anestésicos locales, ha llevado a explorar su eficacia en otras intoxicaciones con efectos cardiotoxicos. Hacer una revisión de los nuevos grupos de medicamentos para los cuales existe evidencia en la población pediátrica y explorar las indicaciones basadas en la literatura médica disponible es el objetivo de esta revisión.

**Metodología:** Se realizó una búsqueda de la literatura a través de las bases de datos Pubmed y Science direct. Se obtuvieron 452 artículos potenciales. Se revisaron los resúmenes descartando 439 por no tratar del tema en cuestión o por no incluir población pediátrica. En total 13 artículos cumplían con los criterios de selección para ser incluidos en esta revisión. **Resultados:** existen en la literatura actual reportes de efectividad de la terapia de emulsión lipídica en intoxicaciones agudas con antidepresivos tricíclicos, beta bloqueadores, antagonistas de los canales de calcio, bupropion, lamotrigina, quetiapina, sertralina, haloperidol y zolpidem y la recomendación para su uso es en aquellos casos donde el paciente presente colapso cardiovascular que no responda a la terapia convencional.

**Conclusiones:** No hay evidencia causal que confirme que la terapia de emulsión lipídica sea la principal causa por la que los casos presenten mejoría, sin embargo, en todos ellos, hubo una respuesta positiva al terminar la infusión de emulsión lipídica intravenosa.

© 2016 Revista Pediatría EU. Publicado por Elsevier España, S.L.U. Este es un artículo Open Access bajo la licencia CC BY-NC-ND (<http://creativecommons.org/licenses/by-nc-nd/4.0/>).

## Intravenous lipid emulsion therapy in acute poisoning in paediatric patients

### A B S T R A C T

After the discovery that intravenous lipid emulsion was an effective antidote for cardiotoxicity and neurotoxicity caused by local anaesthetics, further studies have been conducted to learn about its effectiveness in other poisonings with cardiotoxic effects.

#### Keywords:

Fat Emulsions  
Intravenous

\* Autor para correspondencia.

Correo electrónico: [alejandroavila2010@gmail.com](mailto:alejandroavila2010@gmail.com) (A.A. Ávila Álvarez).

<http://dx.doi.org/10.1016/j.rcpe.2016.08.001>

0120-4912/© 2016 Revista Pediatría EU. Publicado por Elsevier España, S.L.U. Este es un artículo Open Access bajo la licencia CC BY-NC-ND (<http://creativecommons.org/licenses/by-nc-nd/4.0/>).

Poisoning  
Drug overdose  
Emergencies  
Antidotes  
Paediatrics

The aim of this study was to identify publications concerning new drug groups. In addition, the selected publications have to include evidence obtained from paediatric patients. Lastly, the published indications were examined, along with the relevant evidence at the time.

**Methods:** PubMed and Science Direct were used to find relevant publications that include the terms: "fat emulsions", "intravenous", "poisoning", "drug overdose", "antidotes" and "paediatrics". After having reviewed 452 articles, 439 were rejected because the abstracts had omitted the subject and/or paediatric patient. Consequently, 13 articles were included in this research.

**Results:** Published literature has been identified that show that intravenous lipid emulsion is effective in acute poisoning after the ingestion of tricyclic antidepressants, beta blockers, calcium channel blockers, bupropion, lamotrigine, quetiapine, sertraline, haloperidol, and zolpidem.

**Conclusion:** There is no evidence showing patient improvement as a consequence of administering intravenous lipid emulsion. However, there was a positive response in all cases where this treatment was administered.

© 2016 Revista Pediatría EU. Published by Elsevier España, S.L.U. This is an open access article under the CC BY-NC-ND license (<http://creativecommons.org/licenses/by-nc-nd/4.0/>).

## Introducción

El manejo del niño con intoxicación aguda hace parte de los problemas a la que los médicos se ven enfrentados en los servicios de urgencias. Distintos manejos toman lugar en las salas de reanimación con el fin de lograr la estabilización hemodinámica de estos pacientes y la infusión de lípidos está siendo aprovechada en miras de la estabilización del paciente intoxicado y en la prevención del deterioro clínico<sup>1</sup>.

El impacto de la terapia de emulsión lipídica intravenosa (TELI) se descubrió cuando ésta se empleó en un paciente con deficiencia de carnitina para revertir una arritmia secundaria a la administración intravenosa de bupivacaína, lo que permitió proponer el efecto cardioprotector de los lípidos<sup>1</sup>. De ahí en adelante, estos hallazgos han sido validados, demostrando que luego de administrar dosis tóxicas de anestésicos locales como de bupivacaína y consecutivamente, administrando la infusión de emulsión lipídica, podría evitarse el colapso cardiovascular y también puede conseguirse el retorno a la circulación espontánea posterior al paro cardiorrespiratorio tal como se encontró en estudios experimentales de Weinberg et al<sup>2</sup>.

Esta terapia se ha recomendado y considerado, por su beneficio<sup>3</sup>, para el manejo de intoxicaciones con todos los anestésicos locales incluyendo bupivacaína, mepivacaína, ropivacaína, levobupivacaína, prilocaína y lidocaína. Por su posible beneficio<sup>3</sup>, también se ha revisado el potencial de la terapia de infusión lipídica en las intoxicaciones por agentes no anestésicos como antidepressivos tricíclicos, inhibidores de la recaptación de dopamina y noradrenalina (Bupropion), Bloqueadores de los canales de calcio, antipsicóticos, anticonvulsivantes y betabloqueadores, entre otros; como ejemplo se realizaron estudios en animales, a quienes se les administraron altas dosis de amiodarona con previa impregnación con lípidos demostrando así que los lípidos endovenosos eran capaces de prevenir la hipotensión inducida por el medicamento<sup>4</sup>.

El primer caso reportado en humanos fue el de Rosenblatt et al quien en el 2006 consigue revertir un ritmo de paro secundario a ropivacaína con una infusión lipídica al 20% en un hombre de 58 años<sup>2</sup>.

En el momento, se han propuesto indicaciones y esquemas de manejo en intoxicaciones agudas con TELI en adultos mas no hay esquemas específicos propuestos en la población pediátrica a pesar de la existencia de múltiples reportes de caso en los que se ha implementado exitosamente esta terapia; es así como, por ser una alternativa en el manejo de intoxicaciones pediátricas, consideramos importante la revisión de la bibliográfica para dar a conocer TELI como una alternativa terapéutica en la atención del paciente pediátrico con intoxicación aguda.

## Metodología

Se realizó una búsqueda de la literatura a través de las bases de datos Pubmed y Science direct. En Pubmed se incluyeron artículos publicados desde 1972 hasta mayo del 2016. Se empleó la asociación de varios términos de la siguiente manera: "intravenous lipid", "pediatric" y "overdose" obteniendo 10 resultados. Se empleó también la asociación de los términos "intravenous lipid", "pediatric" y "emulsion" obteniendo 225 artículos adicionales. En Science direct se emplearon los términos "lipid emulsion", "poisoning" y "pediatric", se limitó la búsqueda a artículos de revistas y se excluyeron libros y otro tipo de trabajos, obteniendo 217. La suma de los artículos nos dio 452 artículos potenciales. Se revisaron los resúmenes descartando 432 por no tratar del tema de esta revisión o por no tratar de la población a estudio, para un 20 total de artículos. De estos 20 se eliminan 7 que estaban duplicados, para un total de 13 artículos (fig. 1).

## Mecanismo de acción

El mecanismo de acción de TELI estaba basado en la integración de tres teorías:

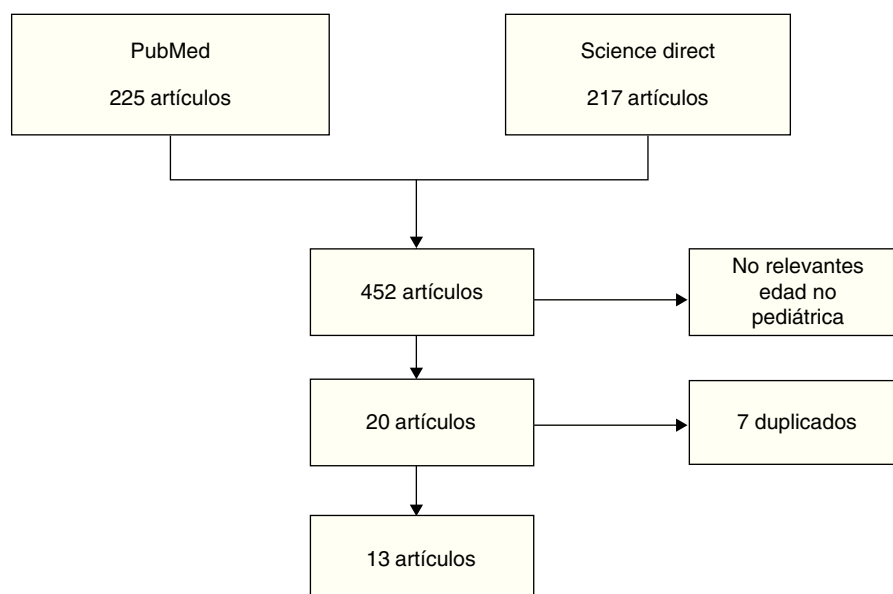


Figura 1 – Metodología de búsqueda y selección de artículos.

- Descarga lipídica o “lipid sink”: Los lípidos infundidos expanden la fase plasmática de lípidos actuando como un compartimiento en el cual las moléculas lipofílicas de la sustancia tóxica son inactivadas al tener preferencia por los glóbulos de lípidos, se crea un “secuestro”, permitiendo la disminución de las concentraciones del tóxico en los tejidos diana<sup>2,5-7</sup>.
- Efecto metabólico: Los anestésicos locales inhiben la carnitín-aciltransferasa mitocondrial interrumpiendo el transporte de ácidos grasos hacia la membrana interna de la mitocondria de los miocitos. Este efecto es contrarrestado posterior a la administración de altas dosis de emulsiones lipídicas como fuente de ácidos grasos que actúan como nuevos sustratos de energía para el miocardio<sup>5,6</sup>.
- Mecanismo iónico: Los ácidos grasos de cadena larga que contienen las emulsiones lipídicas activan canales de calcio dependientes de voltaje lo que incrementa los niveles de calcio citoplasmático de las células cardiacas mejorando el rendimiento cardiaco (cronotropismo e inotropismo positivo) y revirtiendo la cardiotoxicidad<sup>2</sup>.

## Emulsiones lipídicas

Las emulsiones lipídicas intravenosas son emulsiones isotónicas no pirogénicas que vienen empacadas, estériles y en concentraciones del 5%, 10%, 20% y 30%, aún no está establecida la mejor concentración para realizar la terapia de emulsión lipídica intravenosa, sin embargo, por el momento la más empleada es la solución al 20%<sup>5,6</sup>.

Todas las presentaciones contienen una mezcla de glicerina, triglicéridos (ácido linoleico, ácido linolenico, ácido palmítico, ácido esteárico y ácido oleico), fosfolípidos (derivados de yema de huevo) y agua para la inyección<sup>6</sup>. Aunque forman gotas de grasa, estas son de menos de 1 micra de diámetro por lo cual no ha habido reportes de embolias grasa

secundaria a la terapia de emulsión lipídica, ya que éstas son generalmente causadas por gotas de grasa mayores a 1 micra de diámetro<sup>5</sup>.

Algunas de las mezclas son:

*Intralipid*: desde hace 20 años aprobada en los esquemas de nutrición parenteral en la población pediátrica<sup>2</sup>, es una emulsión a base de soya que contiene una mezcla de triglicéridos de cadena larga<sup>1</sup>.

*Medialipe*: es una emulsión a base de soya y de coco compuesta un 50% por triglicéridos de cadena larga y el otro 50% por triglicéridos de cadena media.

*Liposyn III (Hospira)*: es una emulsión a base de soya que contiene triglicéridos de cadena larga.

Un estudio in vitro demostró mayor efectividad de la mezcla Medialipe frente a la Intralipid, sin embargo, aún no hay suficiente evidencia que demuestre las diferentes efectividades entre dichas mezclas<sup>1</sup>.

## Implementación actual

La terapia de emulsión lipídica ha sido empleada en adultos y principalmente en el manejo de las intoxicaciones por anestésicos locales. La intoxicación por anestésicos locales puede llegar a ser frecuente en la población pediátrica. Estos tienen una alta afinidad por proteínas, sin embargo, puesto que éstas se encuentran en menor proporción en los niños, tal como ocurre con la alfa-1-glucoproteína ácida<sup>5</sup>, mayor fracción del medicamento se encuentra libre y por lo tanto, es mayor el riesgo de sufrir intoxicaciones por estas sustancias<sup>5</sup>. Así, la mayoría de los reportes de caso son de pacientes en quienes se ha observado una consecuente intoxicación durante la realización de bloqueos con estos anestésicos (como la bupivacaína). Otros medicamentos con los cuales ha habido reportes de efectividad de la terapia de emulsión lipídica han sido intoxicaciones agudas con antidepresivos tricíclicos, flecainide,

**Tabla 1 – Casos reportados de intoxicación por medicamentos no anestésicos y el uso de Terapia Lipídica**

Autor/año	Intoxicación/dosis	Edad/Genero	Variables clínicas iniciales y de colapso	Otros manejos no efectivos	Dosis emulsión Lipídica (dosis)	Desenlace.	Ref.
Presley et al 2013							
Lin et al 2010	Bupivacapina 0.25% (3.2 mL)	2 días (M)	ECG: Elevación del segmento ST Prolongación del QRS Taquicardia ventricular		Intralipid 20% 1mL/kg	ECG normal Fin de cirugía, salida al día siguiente	1
Wong et al 2010	Bupivacaína 0.125%	6 años (M)	ECG: Arritmias ventriculares	Atropina 0.4 mg Epinefrina 0.2 mg	Intralipid 20% 20 mL Infusión a 0.25 ml/kg/min (8 ml/kg)	↑TA Un día después, empeoramiento del estado neurológico con cede de actividad neurológica y muerte	1
Ludot et al 2008	Lidocaína 1% con epinefrina + ropivacaína 0.75% (21 mL)	13 años (F)	Taquicardia ventricular con FC 150 lpm		Medialipide 20%	↓FC a 100 lpm Salida dos días después	1
Markowitz et al 2009	Bupivacaína 0.5% (20 mL)	17 años (M)	Convulsiones Paro cardiorrespiratorio		Intralipid 20% 500 mL	Recuperación posterior a IOT + desfibrilación Salida a la semana	1
Cordell et al 2010	Bupivacaína 0.5% + epinefrina (15 mL)	17 años (F)	FC 180 lpm Convulsión	Epinefrina 1 mg Propofol 100 mg Midazolam 2 mg	Infusión de lípidos 20% 100 mL (tres bolos) Infusión a tasa no conocida	↓FC Ritmo sinusal Salida a los 2 días	1
Spence et al 2007	Bupivacaína 0.5% (16 mL)	18 años (F)	FC 119 lpm TA 165/123 mmHg ↓GCS		Intralipid 20% - bolo de 50 mL + infusión de 400 mL en tiempo no conocido	↑GCS TA 107/109 mmHg FC 88 lpm FCF 87 lpm Salida en 4 días	1
McAllister et al 2012	Olanzapina (dnc)	4 años (M)	Ingreso 1-3 horas posterior a ingesta: Somnoliento, no responde a estímulos Taquicardia		Intralipid 20% 1.5 mg/kg Infusión de 0.25 ml/kg/min por tiempo inespecífico	15 min post-bolo: ↓FC ↑GCS	1

Tabla 1 – (continuación)

Autor/año	Intoxicación/dosis	Edad/Genero	Variables clínicas iniciales y de colapso	Otros manejos no efectivos	Dosis emulsión Lipídica (dosis)	Desenlace.	Ref.
Aaronson et al 2009	Verapamilo (4200 mg)	15 años (F)	Bloqueo AV de tercer grado Paro cardiorrespiratorio	Vasopresores	Emulsión de lípidos (producto y dosis desconocida)	No hubo mejoría Requirió: Terapia dextrosa-insulina Oxigenación por membrana extracorpórea Hemofiltración venosa continua	1
Lu et al 2009	Quetiapina (11.4 g)	16 años (F)	TA 70/30 mmHg FC 150 lpm ↓GCS 7 QTc prolongado 610 ms		Emulsión de lípidos 20% 100 mL (producto desconocido) Infusión de 420 mL en una hora	QTc 433 ms GCS 12	1
Sirianni et al 2008	Bupropion (7.95 g) + Lamotrigina (4 g)	17 años (F)	FC 116 lpm FR 14 rpm TA 123/77 mmHg GCS 6 ECG: taquicardia sinusal con prolongación de QRS y QTc Convulsión tónico clónica Paro cardiorrespiratorio	IOT Epinefrina 6 mg Amiodarona 300 mg Magnesio 1 g Bicarbonato de sodio 50 mEq	Intralipid 20% 100 mL en 1 hora	ECG: ritmo sinusal	1
Hendron et al 2011	Dosulepin (450 mg)	20 meses (F)	1 hora post ingesta: Nistagmus Somnolencia Convulsiones tónico clónicas FC 130 lpm Prolongación de segmento QRS TA 80/40 mmHg y TV 180 lpm	Diazepam IV – IR Tiopental 5mg/kg Carbón activado 1 mg/kg Bicarbonato de sodio 8.4%	Intralipid 20% 10 mL Infusión de 0.25 ml/kg/min (150 ml/h por 1 hora)	↑FC 200 lpm requiriendo cardioversión de 50 J Corrección de QRS y tensión arterial	2
Shah et al 2009	Bupivacaína 0.25% con epinefrina 1:200000 (4 mL)	40 días (M)	ECC: FCi 140 lpm FCc 170 lpm TAi 75/35 mmHg Tac 31/19 mmHg Elevación del segmento ST Inversión de ondas T Desaturación hasta 80%	Epinefrina 2 ug/kg Albumina 5% 20 mL	Intralipid 20% 10 mL en 1-2min	ECG normal Fin de cirugía, salida al siguiente día	5

**Tabla 1 – (continuación)**

Autor/año	Intoxicación/dosis	Edad/Género	Variables clínicas iniciales y de colapso	Otros manejos no efectivos	Dosis emulsión Lipídica (dosis)	Desenlace.	Ref.
Siriani et al., 2008	Bupropion (7.95 g) + Lamotrigina (4 g)	17 años (F)	Paramédicos: Glasgow 3 TA 108/72 mmHg FC 112 lpm FR 8 lpm SatO <sub>2</sub> 92% al FiO <sub>2</sub> 21% Glucometría 91 mg/dl	Oxígeno a 15 L/min por máscara de no reinhalaación. Sonda nasogástrica Naloxona 2 mg IV	52 minutos después del segundo periodo de reanimación avanzada – ACLS – se administra bolo de 100 mL de Intralipid 20%, un minuto después se palpa pulso sostenido. Durante los siguientes 15 minutos, hay retorno a ritmo sinusal, el QRS se acorta y se reduce la terapia vasopresora.	<p>Posterior a la terapia de emulsión lipídica, se presencia nuevamente taquicardia ventricular sin pulso, se realiza RCP y administra 1 mg de adrenalina consiguiendo el retorno de la circulación espontánea. Radiografía de tórax evidencia edema pulmonar</p> <p>Al día siguiente, neumonía bilateral, consolidaciones pulmonares en ambos lóbulos superiores, derrame pleural requiriendo tubo a tórax por 12 días</p> <p>Electroencefalograma: conexiones talamocorticales intactas.</p> <p>RM cerebral: lesiones compatibles con hipoxia en el cerebelo e hipocampo, quiste pineal complejo no realizado</p> <p>Ecocardiograma normal</p> <p>Salida, habla normal, conversadora, tremor leve, déficit de memoria leve, incoordinación motora fina</p>	7

Tabla 1 – (continuación)

Autor/año	Intoxicación/dosis	Edad/Genero	Variables clínicas iniciales y de colapso	Otros manejos no efectivos	Dosis emulsión Lipídica (dosis)	Desenlace.	Ref.
			<p>Ingreso a servicio de urgencias: Tiempo postingesta: 6 horas TA 123/77 mmHg FC 116 lpm FR 14 lpm SatO2 100% con la máscara de no reinhalación Glasgow 6 EKG taquicardia sinusal, QRS prolongado 0,122 seg. QTc prolongado 0.485 seg. Onda R prominente en aVR Sodio sérico 134 mmol/L UCI: Tiempo postingesta: 10 horas Convulsión tónico clónica Colapso cardiovascular, ausencia de pulso y aparición de taquicardia y fibrilación ventricular</p>	<p>Manejo con oxígeno por máscara de no reinhalación Sonda nasogástrica Traslado a UCI</p> <p>Se indica IOT, defibrilaciones #11m 6 dosis de 1 mg de adrenalina, 300 mg de Amiodarona y magnesio 1 gramo sin retorno de la circulación espontánea. Se indica 50 mEq de sodio consiguiendo pulso de 97 lpm, TA 84/55 mmHg y QRS ancho temporalmente, luego requiere nuevamente RCP</p>			

Tabla 1 – (continuación)							
Autor/año	Intoxicación/dosis	Edad/Genero	Variables clínicas iniciales y de colapso	Otros manejos no efectivos	Dosis emulsión Lipídica (dosis)	Desenlace.	Ref.
Shenoy et al 2013	Bupivacaína 0.25% (10 mL)	3 años (F)	Taquicardia ventricular sin pulso	Epinefrina	Infusión de lípido 20% (producto no conocido) bolo de 15 ml (+-1.3 ml/kg) Se inició infusión de 150 ml/h, total administrados 170 ml	ECG normal	8
Levine et al 2012	Amitriptilina (dnc)	13 años (F)	FR: 6 rpm ECG inicial: Taquicardia sinusal 120 lpm QRS 76 ms QTc 477 ms  Traslado a UCIP TA 130/67 mmHg FC 110 lpm FR 14 rpm ECG 7 h post ingesta: QRS 102 ms  Convulsiones tónico-clónicas a las 19 horas de ingesta durante una hora con posterior paro cardiorespiratorio con arritmias hasta torsades de pointes	IOT Etomidato Vecuronio Midazolam 2 mg/h Fentanil 50 ug/h  DAD 5% 1000 cc 150 mEq Bicarbonato de sodio + 40 mEq Potasio a 125 mL/h  Epinefrina Sulfato de Magnesio Lidocaína Midazolam	Intralipid 20% 1.5 ml/kg por 3 minutos Segundo bolo a los 5 minutos de 1.5 ml/kg por 3 minutos  Infusión de 0.25 ml/kg/min por 30 min	Posterior al primer bolo: no cambios electrocardiográficos (taquicardia sinusal alternando con taquicardia de complejo ancho)  Posterior al segundo bolo: Pulso palpable Taquicardia sinusal Hipotensión, requerimiento de norepinefrina y dopamina Hipotermia inducida postRCP Ecocardiograma normal RX tórax: SDRA  4 días posterior a la ingesta: ↑GCS 6 días después de la ingesta: Extubación  Aumento de enzimas pancreáticas	9



Tabla 1 – (continuación)

Autor/año	Intoxicación/dosis	Edad/Género	Variables clínicas iniciales y de colapso	Otros manejos no efectivos	Dosis emulsión Lipídica (dosis)	Desenlace.	Ref.
Ludot et al., 2008	Mezcla lidocaína 1% con epinefrina 1/200000 + 0.75% ropivacaína; 20 mL de mezcla	13 años (F)	FCi 84 lpm TAi 88/45 mmHg SaO2 99%  Taquiarritmia ventricular FC 150 lpm QRS amplios TA 120/92 mmHg SaO2 92%		Bolo de 150 mL (3 mL/kg) de Medialipid 20%	A los 2 minutos: FC ↓ 100 lpm TA ↓ 100/48 mmHg SaO2 97% QRS normal, ST invertidas 30 minutos: EKG normal	10
Bucklin et al., 2013	Bupropion (9 g), hidroxicina (dnc) y citalopram (dnc)	14 años (F)	Convulsiones FC 160 lpm FR 19 TA 122/51 mmHg QTc 0.527 seg QRS 0.108 seg Potasio 2.6 mmol/L	Lorazepam IOT Lavado gástrico con carbón activado Magnesio IV Bicarbonado de sodio 84 mg/mL	Dos bolos de 100 mL de lípidos  Por hallazgos en EEG, infusión 0.25 mL/kg/min por 1 hora, repetida 3 veces	↑TA Convulsiones subclínicas en EEG  Extubación al día 5 Lipemia, hipertrigliceridemia Dificultad en la obtención de resultados de laboratorio Aumento de enzimas pancreáticas, sin síntomas ni signos de pancreatitis	13

verapamilo, diltiazem, bupropion, lamotrigina, betabloqueadores, quetiapina, sertralina, haloperidol y zolpidem<sup>6</sup>.

En la [tabla 1](#) se ilustra la compilación de reportes de casos que hemos hallado hasta el momento en población pediátrica. Se observa como la mayoría de los casos de inestabilidad hemodinámica tuvieron lugar bajo procedimientos quirúrgicos como herniorrafias y posterior a la intención de bloqueos periféricos con anestésicos locales.

Se puede observar como la terapia de emulsión lipídica cuenta con una respuesta positiva casi inmediatamente a la finalización de la infusión<sup>1</sup>, sin embargo, cabe resaltar que ésta no debe sustituir las maniobras clásicas de reanimación tales como la implementación del CAB de la reanimación avanzada y debe implementarse como una terapia de apoyo en la reanimación del paciente<sup>11,12</sup> con ingesta accidental o intencional de medicamentos en dosis tóxicas.

### Efectos secundarios

Las complicaciones hasta el momento reportadas son la lipemia, la hipertrigliceridemia, la dificultad en la interpretación de pruebas de laboratorio y el aumento de las enzimas pancreáticas<sup>1,6,7,13</sup>. Hay que resaltar que, aunque se ha reportado pancreatitis como evento adverso por el hallazgo del aumento de las enzimas pancreáticas, el diagnóstico de pancreatitis no se confirmó por imágenes diagnósticas ni por clínica de pancreatitis y en ningún caso se calcularon escalas de severidad de pancreatitis, únicamente se ha presentado y reportado el hallazgo de aumento de enzimas pancreáticas como la lipasa pancreática.

Como efectos secundarios a largo plazo se ha reportado hepatomegalia, ictericia colestásica, esplenomegalia, leucopenia, aumento de las enzimas hepáticas, síndrome de sobrecarga grasa e hígado graso<sup>1</sup>.

En todos los casos se llega a la conclusión de que el beneficio final a la implementación de la terapia de emulsión lipídica en los pacientes con inestabilidad hemodinámica sobrepasa los riesgos<sup>13</sup>.

### Guías de manejo

Actualmente no se encuentran guías dirigidas a la población pediátrica y más estudios son requeridos. La American College of Medical Toxicology recomienda su uso en el paciente intoxicado que se encuentra hemodinámicamente inestable y que no responde a las maniobras de reanimación avanzada y así, de acuerdo al protocolo de Advance Cardiac Life Support, debe usarse concomitantemente con la administración de inotropía y vasopresores (Recomendación clase B2)<sup>3</sup>.

En cuanto al esquema, la *American College of Medical Toxicology* recomienda un bolo inicial de 1.5 mL/kg y puede continuarse con una infusión del producto a una dosis de 0.25 mL/kg/min por 60 minutos. En el caso de persistencia de inestabilidad hemodinámica, puede repetirse el bolo o aumentarse la infusión<sup>3</sup>. Las guías de la *Association of Anaesthetists of Great Britain and Ireland* recomiendan un régimen similar hasta una dosis máxima de 12 mL/kg. La *Food and Drug Administration (FDA)* de Estados Unidos recomienda una dosis máxima de administración de 12.5 mL/kg en 24 horas para

los adultos y hasta 15 mL/kg en 24 horas para los pacientes pediátricos, sin embargo, debe tenerse en cuenta que lo anterior viene siendo una extrapolación de la recomendación de dosis máxima para la infusión con intención nutricional mas no con la finalidad de emplearse como antídoto<sup>3</sup>.

### Conclusiones

- La terapia de emulsión lipídica puede ser usada como alternativa en caso de ritmo de paro secundario a intoxicación por anestésicos locales refractarios al manejo convencional.
- No hay evidencia causal que confirme que la terapia de emulsión lipídica mejore la sobre vida o sea la principal causa por la que los casos presenten mejoría, sin embargo, en todos de ellos, hubo una respuesta positiva al terminar la infusión de emulsión lipídica intravenosa.
- Los protocolos y recomendaciones de las organizaciones como la *American College of Medical Toxicology* y la *Association of Anaesthetists of Great Britain and Ireland* deben ser utilizadas para prevenir las complicaciones relacionadas con el exceso de dosis.
- No hay evidencia del perfil de seguridad de TELI en el manejo de intoxicaciones, especialmente en poblaciones de bajo peso y prematuros. En el momento no se disponen de protocolos dirigidos a la población pediátrica, sin embargo, los casos reportados de complicaciones son limitados.
- Se requieren más estudios en el que se incluyan medicamentos no anestésicos locales y anestésicos locales para mejorar la evidencia actual.

### Responsabilidades éticas

**Protección de personas y animales.** Los autores declaran que para esta investigación no se han realizado experimentos en seres humanos ni en animales.

**Confidencialidad de los datos.** Los autores declaran que en este artículo no aparecen datos de pacientes.

**Derecho a la privacidad y consentimiento informado.** Los autores declaran que en este artículo no aparecen datos de pacientes.

### Conflicto de intereses

Los autores referimos no tener conflicto de intereses.

### BIBLIOGRAFÍA

1. Presley JD, Chyka PA. Intravenous lipid emulsion to reverse acute drug toxicity in pediatric patients. *The Annals of pharmacotherapy*. 2013;47:735-43.
2. Hendron D, Menagh G, Sandilands EA, Scullion D. Tricyclic antidepressant overdose in a toddler treated with intravenous lipid emulsion. *Pediatrics*. 2011;128:e1628-32.

3. Lam SH, Majlesi N, Vilke GM. Use of Intravenous Fat Emulsion in the Emergency Department for the Critically Ill Poisoned Patient. *The Journal of emergency medicine*. 2016.
4. Kostic MA, Gorelick M. Review of the use of lipid emulsion in nonlocal anesthetic poisoning. *Pediatric emergency care*. 2014;30:427-33, quiz 34-6.
5. Shah S, Gopalakrishnan S, Apuya J, Shah S, Martin T. Use of Intralipid in an infant with impending cardiovascular collapse due to local anesthetic toxicity. *Journal of anesthesia*. 2009;23:439-41.
6. Calello DP, Gosselin S. Resuscitative Intravenous Lipid Emulsion Therapy in Pediatrics: Is There a Role? *Clinical Pediatric Emergency Medicine*. 2012;13:311-6.
7. Sirianni AJ, Osterhoudt KC, Calello DP, Muller AA, Waterhouse MR, Goodkin MB, et al. Use of lipid emulsion in the resuscitation of a patient with prolonged cardiovascular collapse after overdose of bupropion and lamotrigine. *Annals of emergency medicine*. 2008;51:412-5, 5.e1.
8. Shenoy U, Paul J, Antony D. Lipid resuscitation in pediatric patients - need for caution? *Paediatric anaesthesia*. 2014;24:332-4.
9. Levine M, Brooks DE, Franken A, Graham R. Delayed-onset seizure and cardiac arrest after amitriptyline overdose, treated with intravenous lipid emulsion therapy. *Pediatrics*. 2012;130:e432-8.
10. Ludot H, Tharin JY, Belouadah M, Mazoit JX, Malinovsky JM. Successful resuscitation after ropivacaine and lidocaine-induced ventricular arrhythmia following posterior lumbar plexus block in a child. *Anesthesia and analgesia*. 2008;106:1572-4, table of contents.
11. Calello DP, Henretig FM. Pediatric toxicology: specialized approach to the poisoned child. *Emergency medicine clinics of North America*. 2014;32:29-52.
12. Mauch J, Weiss M. [Pediatric caudal anesthesia: importance and aspects of safety concerns]. *Schmerz (Berlin, Germany)*. 2012;26:443-53, quiz 54.
13. Bucklin MH, Gorodetsky RM, Wiegand TJ. Prolonged lipemia and pancreatitis due to extended infusion of lipid emulsion in bupropion overdose. *Clinical toxicology (Philadelphia, Pa)*. 2013;51:896-8.