



Revista Colombiana de Anestesiología

Colombian Journal of Anesthesiology

www.revcolanest.com.co



Revisión

Uso actual del balón de resucitación aórtico endovascular (REBOA) en trauma



Carlos A. Ordoñez^{a,b,d}, Ramiro Manzano-Nunez^{b,c,*}, Ana Milena del Valle^d, Fernando Rodriguez^b, Paola Burbano^b, Maria Paula Naranjo^c, Michael W. Parra^e, Paula Ferrada^f, Mónica Alejandra Solís-Velasco^g y Alberto F. García^{b,d}

^a Presidente de la Sociedad Panamericana de Trauma

^b Sección de Cirugía de Trauma y Emergencias - Fundación Valle del Lili, Cali, Colombia

^c Centro de Investigaciones Clínicas - Fundación Valle del Lili, Cali, Colombia

^d Universidad del Valle, Cali, Colombia

^e Department of Trauma Critical Care, Broward General Level I Trauma Center, Fort Lauderdale, Florida, Estados Unidos

^f Virginia Commonwealth University, Richmond, Virginia, Estados Unidos

^g Beth Israel Deaconess Medical Center, Boston, Massachusetts, Estados Unidos

INFORMACIÓN DEL ARTÍCULO

Historia del artículo:

Recibido el 15 de abril de 2017

Aceptado el 25 de julio de 2017

On-line el 21 de noviembre de 2017

Palabras clave:

Procedimientos endovasculares

Hemorragia

Revisión

Aorta torácica

Heridas y lesiones

R E S U M E N

Introducción: La hemorragia no compresible del torso es la principal causa de muerte asociada al trauma. Esto ha llevado al desarrollo de nuevos dispositivos para el control hemorrágico, y uno de estos es el balón de resucitación aórtico endovascular (REBOA).

Objetivo: Realizar una revisión no sistemática de la literatura con respecto al uso del REBOA en trauma.

Materiales y métodos: Se realizó una búsqueda sistemática de la literatura en Medline, se seleccionaron los artículos relevantes para el logro de nuestro objetivo y con estos se realizó una síntesis cualitativa y narrativa de la literatura disponible.

Resultados: Nuestra síntesis cualitativa y narrativa muestra que el REBOA podría ser una intervención segura y efectiva para el control de la hemorragia en trauma abdominopélvico. Su uso es controvertido en trauma torácico. Finalmente, el uso del balón de resucitación aórtico endovascular puede causar complicaciones relacionadas con su aplicación.

Conclusión: El REBOA es una alternativa en la cirugía de control de daños que podría ser efectiva en el control de la hemorragia no compresible del torso de origen abdominopélvico. Al ser una intervención compleja, el REBOA se encuentra todavía en fase de desarrollo y la evidencia disponible no es suficiente para proveer recomendaciones fuertes.

© 2017 Sociedad Colombiana de Anestesiología y Reanimación. Publicado por Elsevier España, S.L.U. Este es un artículo Open Access bajo la licencia CC BY-NC-ND (<http://creativecommons.org/licenses/by-nc-nd/4.0/>).

* Autor para correspondencia. Centro de Investigaciones Clínicas, Fundación Valle del Lili. Carrera 98 No. 18-49, Cali, Colombia.

Correo electrónico: ramiro.manzano@correounivalle.edu.co (R. Manzano-Nunez).

<https://doi.org/10.1016/j.rca.2017.07.012>

0120-3347/© 2017 Sociedad Colombiana de Anestesiología y Reanimación. Publicado por Elsevier España, S.L.U. Este es un artículo Open Access bajo la licencia CC BY-NC-ND (<http://creativecommons.org/licenses/by-nc-nd/4.0/>).

Current use of resuscitative endovascular balloon occlusion of the aorta (REBOA) in trauma

ABSTRACT

Keywords:

Endovascular procedures
Hemorrhage
Review
Aorta, thoracic
Wounds and injuries

Introduction: Non-compressible torso haemorrhage is the leading cause of death in trauma cases. This has led to the development of new devices to control bleeding, including resuscitative endovascular balloon occlusion of the aorta (REBOA).

Objective: To perform a non-systematic review of the literature on the use of REBOA in trauma.

Materials and methods: A systematic literature search through Medline was conducted. Articles relevant to our objective were selected. A qualitative and narrative synthesis of results is presented.

Results: Our qualitative and narrative results show that REBOA could be a safe and effective intervention for the control of haemorrhage in abdomino-pelvic trauma. Its use is controversial in thoracic trauma. Finally, the performance of this intervention may cause complications.

Conclusion: REBOA is an alternative that can be used in damage control surgery. It could be effective for early control of bleeding in patients with non-compressible torso haemorrhage. As a complex intervention, REBOA is in its development phase, and the evidence available preclude us from providing strong recommendations.

© 2017 Sociedad Colombiana de Anestesiología y Reanimación. Published by Elsevier España, S.L.U. This is an open access article under the CC BY-NC-ND license (<http://creativecommons.org/licenses/by-nc-nd/4.0/>).

Introducción

El trauma es un problema de salud pública a nivel global y ha sido calificado como la epidemia desatendida de los países en desarrollo¹. Según datos del *Global Burden of Disease Study*², para el 2013 unos 973 millones de personas sufrieron traumatismos que requirieron algún tipo de atención médica; de estos, 4,8 millones murieron y 56,2 millones requirieron cuidado hospitalario. Las causas de muerte relacionadas con el trauma fueron los accidentes de tránsito, los suicidios, las caídas y la violencia interpersonal².

La injuria vascular es una de las principales causas de muerte en el trauma civil y militar^{3,4}. La hemorragia secundaria a la injuria vascular puede provenir de sitios susceptibles a compresión directa, o de sitios no susceptibles a compresión directa; esta última se conoce como hemorragia no compresible del torso⁵.

La hemorragia no compresible del torso se define como sangrado masivo torácico, abdominal y/o pélvico de imposible control por medio de compresión directa. La mortalidad secundaria a esta condición puede llegar a ser tan alta como del 45%⁶, y se ha estipulado que la mayoría de estas muertes son potencialmente prevenibles.

El avance en el estudio del trauma ha llevado a la comprensión de los mecanismos fisiopatológicos del shock hemorrágico y al mejoramiento de la atención de los pacientes críticamente enfermos. Con esto, una mayor proporción de pacientes con hemorragia no compresible del torso sobreviven luego del ingreso hospitalario y logran llegar al quirófano para el control del sangrado⁷.

La investigación clínica y traslacional contemporánea en trauma se ha encaminado hacia el desarrollo de métodos y dispositivos para el mejorar el pronóstico de los pacientes con

trauma grave⁸. Entre los nuevos dispositivos se encuentra el balón endovascular aórtico de resucitación (*resuscitative endovascular balloon of the aorta* [REBOA]). El REBOA podría ser una alternativa segura y efectiva a la toracotomía de emergencia en pacientes con shock hemorrágico secundario a hemorragia no compresible del torso.

El objetivo de este trabajo fue realizar una revisión no sistemática de la literatura con respecto al uso del REBOA en trauma.

Métodos

Se realizó una búsqueda sistemática de la literatura en la base de datos Medline a través de la interfase OVID. Se construyó una fórmula de búsqueda basada en la condición de interés (trauma) y la intervención de interés (REBOA). La fórmula de búsqueda se encuentra en la [tabla 1](#). Se seleccionaron los

Tabla 1 – Fórmula de búsqueda sistemática de la literatura en la base de datos Medline

1	exp "Wounds and Injuries"/
2	trauma.mp.
3	NCTH.mp.
4	noncompressible torso hemorrhage.mp.
5	exp Shock, Hemorrhagic/
6	exp Shock, Traumatic/
7	REBOA.mp.
8	"resuscitative endovascular balloon occlusion of the aorta".mp.
9	1 or 2 or 3 or 4 or 5 or 6
10	7 or 8
11	9 and 10

Fuente: Autor.

artículos que estudiaran el uso del REBOA en pacientes con trauma, y con estos se hizo una síntesis cualitativa y narrativa de la literatura.

Como el REBOA es una técnica que se encuentra todavía en fase de desarrollo, no es posible realizar una revisión sistemática siguiendo una pregunta PICO típica. Por lo tanto, la siguiente revisión de la literatura responderá a la siguiente pregunta: ¿Qué ha sido descrito en la literatura sobre el uso del REBOA en pacientes con trauma?

Para responder a la pregunta descrita se incluyeron ensayos clínicos controlados, series de casos, estudios de cohorte y estudios de casos y controles que reportaran o estudiaran el uso del REBOA en pacientes con trauma. Se excluyeron estudios en los que el REBOA fuera usado en condiciones diferentes al trauma.

Resultados de la síntesis cualitativa

La búsqueda en Medline generó 281 resultados. Se excluyeron 246. Finalmente se incluyeron 35 artículos en la síntesis narrativa y cualitativa. La [figura 1](#) describe el flujograma PRISMA para la selección de los artículos.

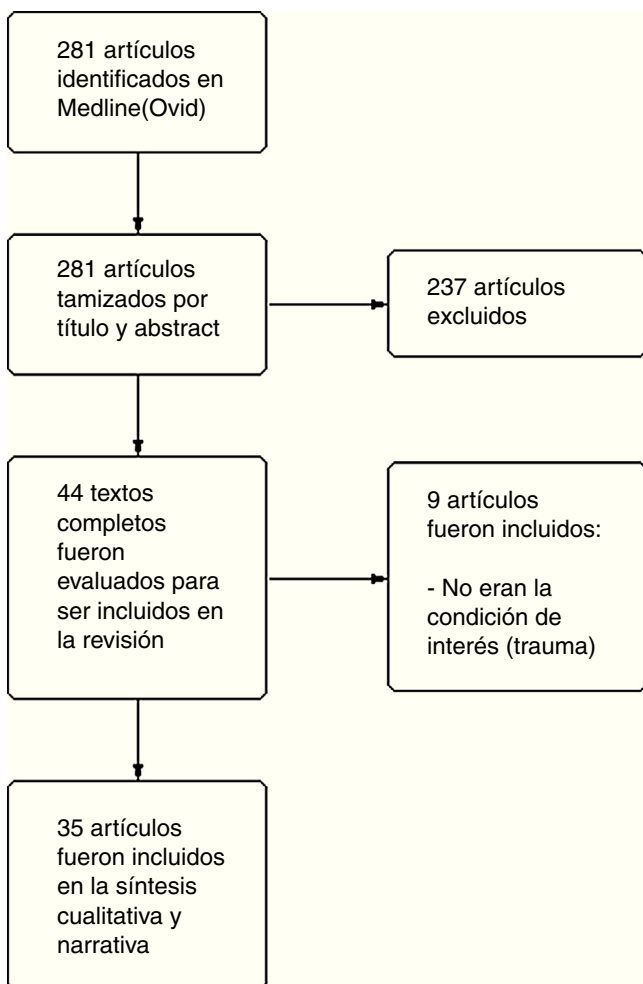


Figura 1 – Flujograma PRISMA para la selección de los estudios.

Fuente: Autores.

Evolución e historia

La oclusión vascular para el control temporal del sangrado ha sido uno de los principios fundamentales de la cirugía de control de daños, especialmente en pacientes con shock secundario a hemorragia no compresible del torso⁵.

La toracotomía de emergencia es la técnica con la que tradicionalmente se ha realizado la oclusión aórtica directa⁹. Fue descrita por primera vez en humanos en 1880 por Paul Nihans. En 1967 Beall reportó su uso en pacientes agónicos, y en 1976 la práctica de este procedimiento en pacientes traumatizados se difundió cuando Ledgerwood et al.¹⁰ describieron el uso de la toracotomía pre-laparotomía para el manejo de la hemorragia masiva de origen abdominal.

La utilidad de la toracotomía de emergencia no se limita a la resucitación del paciente agónico mediante masaje cardíaco directo. Además, es útil en el control hemorrágico en las lesiones torácicas, facilitando el drenaje del hemopericardio cuando hay lesión cardíaca asociada. El pinzamiento de la aorta mediante toracotomía izquierda brinda algún grado de control hemorrágico en las lesiones abdominopélvicas e incrementa el flujo sanguíneo coronario y cerebral¹¹. La toracotomía de emergencia con pinzamiento de la aorta es una intervención sencilla que, en manos expertas, puede realizarse rápidamente; sin embargo, es una técnica invasiva y cruenta que puede aumentar la morbimortalidad de los pacientes críticamente enfermos.

La oclusión aórtica endovascular mediante la técnica de REBOA en pacientes con hemorragia abdominal y pélvica, a riesgo de colapso cardiocirculatorio, es un método menos invasivo que la toracotomía de emergencia, con una historia que inició a mediados del siglo xx^{11,12}. La primera descripción del uso de REBOA en pacientes con hemorragia fatal fue hecha por el coronel Hughes¹³ en el año 1954 durante la guerra de Corea. En este reporte la oclusión aórtica se realizó usando el balón Dotter-Lukas¹⁴; aunque los 3 pacientes intervenidos murieron, el uso del balón fue efectivo en la restauración de la presión arterial en un paciente.

A pesar de que los primeros reportes mostraron un restablecimiento efectivo de la presión arterial y control temporal de la hemorragia, esta técnica no obtuvo mayor atención ni tuvo una adopción clínica rutinaria por la carencia de tecnología endovascular de la época⁸ y las limitaciones para demostrar su efectividad¹⁵.

Con el desarrollo y la maduración de las técnicas endovasculares se despertó nuevamente el interés por REBOA⁸. Brenner et al.¹⁶ describieron 5 casos de trauma cerrado y 2 casos de trauma penetrante en los que se aplicó la oclusión aórtica endovascular para el control de la hemorragia. Los autores concluyeron que REBOA es una maniobra segura para la reanimación y el control hemorrágico en pacientes con hemorragia no compresible del torso.

Adicionalmente, este método ha sido reportado exitosamente en casos de manejo de sangrado no traumático, como hemorragia posparto¹⁷, cirugía pélvica oncológica¹⁸, cirugía ortopédica electiva y aneurismas rotos de aorta abdominal, siendo en este último utilizado de manera rutinaria en la actualidad^{8,19}.

Principios fisiológicos

La reanimación del paciente en shock asociado a trauma tiene como objetivo restablecer el volumen intravascular, mantener el adecuado metabolismo celular y corregir las pérdidas sanguíneas²⁰.

La oclusión aórtica, abierta o endovascular, en hemorragia abdominal o pélvica pretende redistribuir el volumen circulante y prevenir el paro circulatorio, incrementando la oportunidad para realizar el control definitivo del sangrado mediante cirugía o angioembolización.

La obstrucción del flujo aórtico mediante el uso de REBOA en pacientes en estado de shock y a riesgo de colapso cardiocirculatorio resulta en un cambio en la distribución del volumen y un aumento de la presión arterial¹⁸, mejorando la perfusión coronaria y carotídea^{21,22}.

A pesar del beneficio de la redistribución del volumen circulante con el consecuente aumento en la perfusión cerebral y coronaria, el uso del REBOA puede traer como consecuencia la isquemia en los tejidos distales a la oclusión. Estudios de modelos animales con REBOA han mostrado que la oclusión aórtica prolongada tiene resultados fisiológicos deletéreos, como aumento de la acidosis, hipoxia y respuesta inflamatoria²³. Sin embargo, esta alteración fisiológica parece ser menor con REBOA que con la oclusión aórtica tradicional por toracotomía^{23,24}.

Zonas de oclusión aórtica

El nivel de la oclusión en REBOA depende de la indicación y del origen del sangrado. Se han identificado tres zonas anatómicas diferentes en la aorta para el despliegue del balón²⁵. La zona I se encuentra entre la arteria subclavia izquierda y el tronco celiaco; la zona II se caracteriza por ser una región de no oclusión que se extiende desde el tronco celiaco hasta la arteria renal más distal, y la zona III desde la arteria renal hasta la bifurcación de la aorta²⁵ (fig. 2).

Indicaciones de REBOA en trauma

Las indicaciones potenciales, basadas en estudios militares²⁶, sugieren reservar el uso de REBOA para lesiones con una puntuación de 3 o más en la Escala abreviada de lesiones (*Abbreviated injury scale* [AIS]), equivalente a una lesión de combate severa que pone en riesgo inminente la vida del paciente^{26,27}.

Se consideran indicaciones potenciales: a) el despliegue de REBOA en zona I en hemorragia abdominal secundaria a lesión severa ($AIS \geq 3$) de un órgano sólido, lesión mesentérica o de vasos proximales a la bifurcación de la aorta, y b) el uso de REBOA en zona III en hemorragia pélvica o inguinal con lesión severa ($AIS \geq 3$) del anillo pélvico asociada a fractura, amputación cercana a la articulación de la cadera o lesión vascular proximal a la arteria femoral^{26,27}, ambos escenarios acompañados de una presión arterial sistólica inferior a 90 mmHg en el momento de la llegada al hospital.

Los reportes clínicos existentes en civiles han corroborado que los pacientes con lesiones en abdomen o pelvis asociadas

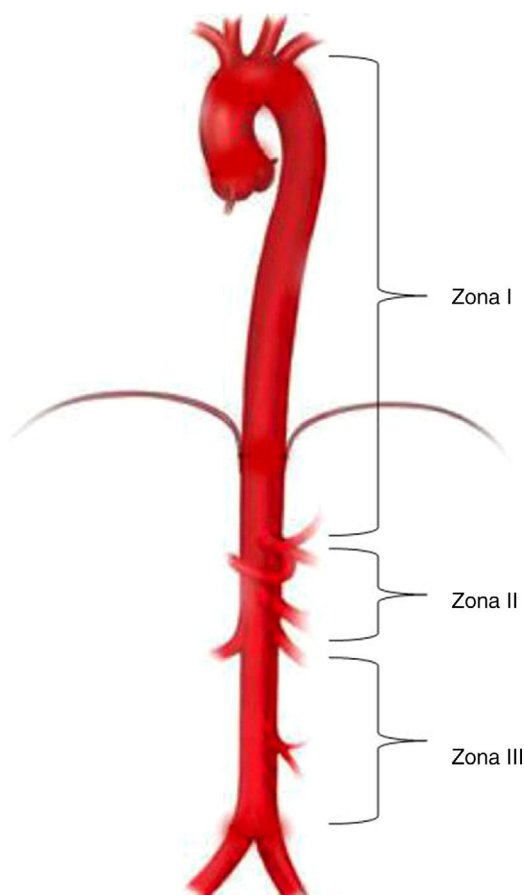


Figura 2 – Zonas de oclusión aórtica. La zona III inicia en la bifurcación de las ilíacas y va hasta la arteria renal más inferior. La zona II va desde la arteria renal más inferior hasta el tronco celiaco. La zona I se extiende desde la subclavia izquierda hasta el tronco celiaco.

Fuente: Autores.

a shock hemorrágico con colapso circulatorio inminente conforman la población que más se beneficia del uso de REBOA en trauma^{12,28,29}.

Con base en la evidencia disponible, tanto en militares como en civiles, Biffi et al.³⁰ proponen un algoritmo para el control hemorrágico. En este sugieren considerar el uso de REBOA en pacientes con hemorragia no compresible abdominal y/o pélvica, en estado de shock hemorrágico, siempre y cuando se presenten aún con pulso palpable.

Hasta el momento no existe un consenso publicado que enumere las indicaciones para el uso de REBOA en trauma²⁷. Al ser una intervención compleja, REBOA se encuentra todavía en fase de desarrollo y la evidencia disponible no es suficiente para proveer recomendaciones fuertes y contundentes sobre sus indicaciones y contraindicaciones^{18,31}.

Trauma abdominal

Las lesiones abdominales traumáticas contribuyen con un 15-20% de la mortalidad general en trauma³². El abdomen es una cavidad altamente vascularizada y los pacientes que sufren trauma abdominal severo tienen un alto riesgo

de presentar hemorragia masiva, requiriendo reparación quirúrgica inmediata de las lesiones vasculares³³.

El paciente con trauma abdominal, inestabilidad hemodinámica y sospecha de lesión intraabdominal debe ser llevado a laparotomía exploratoria para el control definitivo del sangrado y reparación de las lesiones o control de daños^{33,34}. Muchos de estos pacientes requieren toracotomía con pinzamiento de la aorta, una técnica que inicialmente fue desarrollada bajo el concepto de toracotomía pre-laparotomía y cuyo objetivo era prevenir el colapso cardiocirculatorio y ayudar en el control de la hemorragia intraabdominal¹⁰. Sin embargo, estudios posteriores demostraron que la exploración simultánea de dos cavidades (toracotomía + laparotomía) es un predictor independiente de la mortalidad³⁵. De ahí que surgiera la necesidad de opciones menos invasivas que la toracotomía tradicional para la oclusión aórtica.

En consecuencia, ante el trauma abdominal asociado a inestabilidad hemodinámica REBOA estaría indicado en los casos extremos, antes de la exploración abdominal, en reemplazo de la oclusión aórtica tradicional por toracotomía.

En los casos de shock hemorrágico en trauma abdominal, contuso o penetrante, se ha mostrado que el despliegue de REBOA en zona I podría contribuir a la estabilización hemodinámica de los pacientes y a la disminución del hemoperitoneo, facilitando la laparotomía de control de daños y la identificación de la fuente de sangrado^{25,36}.

REBOA se ha utilizado en el manejo no operatorio del trauma abdominal cerrado asociado a inestabilidad hemodinámica. Ogura et al.³⁷ reportaron una serie de 7 pacientes con estas características tratados con REBOA y angiembolización, con una supervivencia a 28 días del 86%, concluyendo que la combinación de REBOA y angiembolización podría ser una alternativa efectiva en estos casos. También, una experiencia reciente con un caso de trauma hepático grado V asociado a hemorragia abdominal masiva mostró que REBOA es una intervención efectiva para el manejo del trauma abdominal severo³⁸.

Trauma pélvico

Aproximadamente el 15% de los pacientes con fracturas pélvicas se presentan con lesiones complejas de la pelvis, y de estos, el 4% tienen lesiones arteriales asociadas³⁹. En estos pacientes la mortalidad es alta, y se ha demostrado que la cantidad de sangre transfundida es un predictor independiente de la mortalidad⁴⁰, razón por la cual el control proximal de la hemorragia es un requisito fundamental para mejorar el pronóstico y la supervivencia.

La investigación traslacional demuestra que el uso de REBOA proporciona un mejor control de la pérdida sanguínea y se relaciona con menor mortalidad en modelos animales con hemorragia pélvica asociada a coagulopatía⁴¹. De igual manera, la investigación clínica ha corroborado los hallazgos de los modelos animales y ha evidenciado que REBOA podría ser una técnica efectiva para el control del sangrado en pacientes con fracturas pélvicas y shock hemorrágico^{18,42}.

En pacientes con fractura pélvica e inestabilidad hemodinámica (PAS < 90 mmHg) la mortalidad prehospitalaria puede llegar a ser hasta del 78%²⁹. En estos pacientes el shock hemorrágico es generalmente de origen arterial, por lo

que el uso de REBOA asociado a empaquetamiento preperitoneal y/o angiembolización es una opción terapéutica a considerar^{29,43}.

El paciente traumatizado con fractura pélvica severa e inestabilidad hemodinámica tiene indicación para ser llevado a control quirúrgico del sangrado y control de daños. Cuando hay marcada inestabilidad hemodinámica, debe considerarse REBOA para sostener la perfusión proximal mientras se logra el control de la hemorragia^{29,43}. El despliegue de REBOA en la zona III, en presencia de fracturas del anillo pélvico con shock hemorrágico, podría ser una maniobra efectiva para el control hemorrágico en ausencia de sangrado abdominal¹⁸. Además, la oclusión aórtica infrarrenal tiene la ventaja de mantener la perfusión renal y visceral, disminuyendo las complicaciones posteriores al uso del balón.

Con relación a lo antes planteado, la *Western Trauma Association* incorporó en su guía de manejo de fracturas pélvicas asociadas a inestabilidad hemodinámica el uso de REBOA como un complemento o alternativa al empaquetamiento pélvico pre-peritoneal⁴⁴.

Contraindicaciones

Con base a la evidencia disponible, se ha propuesto que REBOA podría ser perjudicial en shock hemorrágico asociado a trauma cervico-torácico, contuso o penetrante, específicamente en casos de lesiones cardiacas y aórticas, ya que la oclusión en zona I podría exacerbar el sangrado y acelerar el colapso cardiocirculatorio⁸, por lo que los consensos actuales recomiendan que en estos escenarios los pacientes sean llevados directamente al quirófano para toracotomía de emergencia³⁰.

Estudios comparativos de REBOA

Pocos estudios han sido desarrollados con el objetivo de estudiar la efectividad del REBOA, en comparación con la oclusión aórtica tradicional por toracotomía. Abe et al.⁴⁵ compararon los desenlaces relacionados con el uso de REBOA y la oclusión aórtica tradicional en pacientes con trauma; en este estudio, el uso de REBOA se asoció con una menor mortalidad comparado con la oclusión aórtica tradicional por toracotomía. Adicionalmente, los pacientes que fueron sometidos a REBOA tuvieron una menor incidencia de complicaciones torácicas. En otros estudios, en los que se usó el score de propensión para estudiar el efecto de REBOA sobre la mortalidad, se encontró una asociación entre el REBOA y un exceso de mortalidad^{46,47}.

Complicaciones

Relacionadas con la insuflación del balón

La preocupación principal con REBOA es la lesión isquémica en los tejidos distales a la oclusión. Al respecto, la investigación en modelos animales se ha centrado en establecer tiempos de oclusión seguros, donde el riesgo de alteraciones fisiológicas sea mínimo o reversible. Así pues, Avaro et al.²¹ estudiaron un modelo animal de shock hemorrágico y establecieron que

40 min es un tiempo de oclusión aórtica seguro. En la misma línea, Scott et al.⁴⁸ reportaron que 60 min de oclusión aórtica con REBOA es un tiempo tolerable sin daños orgánicos irreversibles a pesar de las alteraciones fisiológicas evidenciadas. Por su parte, Markov et al.⁴⁹ evaluaron la tolerancia fisiológica a la oclusión endovascular en trauma, encontrando que un tiempo de oclusión de 90 min produce daños orgánicos irreversibles, como por ejemplo necrosis hepática e injuria renal aguda.

Estudios realizados en humanos han mostrado que el tiempo de oclusión aórtica con REBOA es mucho menor en los sobrevivientes, demostrando que la oclusión prolongada se asocia a un aumento de la mortalidad^{28,50,51}. Adicionalmente, de todos los casos publicados sobre el uso de REBOA en humanos solo dos han sobrevivido a un tiempo de oclusión mayor a 90 min^{37,51}.

Además de la lesión hepática y renal, otras lesiones isquémicas podrían estar relacionadas con la oclusión aórtica prolongada. Entre ellas están: parálisis por isquemia de la médula espinal, amputación de miembros inferiores, isquemia intestinal y falla multiorgánica^{8,28,52,53}.

Como se ha mencionado, la oclusión aórtica en trauma restablece la perfusión cardiaca y cerebral por periodos cortos de tiempo. Sin embargo, el aumento sostenido de la presión arterial podría ser nocivo para los órganos proximales al despliegue del balón⁵⁴.

Con respecto a lo antes mencionado, Uchino et al.⁵⁵ reportaron un caso de hemorragia intracraneal masiva secundaria al uso de REBOA. En este caso, REBOA fue usado para el control de la hemorragia secundaria a una fractura pélvica compleja. Después de la oclusión aórtica con REBOA y mientras se realizaba la angiembolización, la presión arterial sistólica alcanzó valores superiores a los 180 mmHg. Este aumento supra-fisiológico de la presión arterial se asoció a la aparición de hemorragia intracraneal masiva, no reportada al ingreso del paciente.

Por tanto, evitar la hipertensión supra-fisiológica podría disminuir el riesgo de complicaciones desencadenadas por el aumento de flujo cerebral, cardiaco y pulmonar^{24,52,55,56}.

Relacionadas con la descompresión del balón

La isquemia distal por oclusión endovascular prolongada altera la fisiología celular, disminuyendo la producción de energía y aumentando la de ácido láctico por la transición del metabolismo aeróbico a anaeróbico. El restablecimiento del flujo en estos tejidos causa la liberación de radicales libres y mediadores inflamatorios que generan una lesión por reperfusión^{54,56}. La reacción inflamatoria asociada a la lesión de los tejidos por isquemia-reperfusión empeora el síndrome de respuesta inflamatoria sistémica, ya iniciado por la lesión traumática, y las intervenciones quirúrgicas para el control de daños^{25,54}.

Kralovich et al.⁵⁷ evaluaron en un modelo animal los efectos hemodinámicos de la oclusión aórtica en shock hemorrágico. En este estudio encontraron que durante el periodo de reanimación posterior al restablecimiento del flujo aórtico hubo alteraciones en la función ventricular izquierda, en el consumo de oxígeno y en la presión de perfusión coronaria. Por lo anterior, se debe tener precaución en el momento de desinflar el balón, principalmente por la combinación de la

caída abrupta de la presión arterial, la disminución de la contractilidad miocárdica y la lesión por isquemia-reperfusión, que ponen al paciente a riesgo de colapso hemodinámico si el equipo no toma las medidas preventivas necesarias^{25,54}. Inflar y desinflar intermitentemente el balón se ha recomendado para disminuir la intensidad de los efectos deletéreos relacionados con la descompresión de REBOA²⁵.

Relacionadas con la técnica

El procedimiento para la colocación del balón aórtico endovascular se resume en cinco pasos: el acceso arterial, el posicionamiento del balón, la inflación del balón, la descompresión del balón y la remoción de la camisa²⁵. REBOA se realiza mediante la técnica de Seldinger⁵⁸. Las complicaciones relacionadas con la técnica han sido evidenciadas, en su mayor parte, al realizar el acceso arterial y al introducir o remover la camisa⁵⁰.

El acceso arterial se hace de manera percutánea a través de la arteria femoral común. Este paso también puede realizarse con la ayuda de ultrasonografía o mediante la identificación quirúrgica directa de la arteria²⁵. Durante el acceso hay riesgo de lesión vascular por punción directa o al insertar el catéter. Dentro de las posibles complicaciones reportadas se encuentran: lesión de la arteria femoral, disección y perforación de la aorta, embolización, embolismo aéreo e isquemia periférica^{18,50}. Sin embargo, se ha descrito que estas complicaciones son raras y se relacionan con múltiples intentos de punción⁵².

Posteriormente, se introduce la camisa a través de una guía²⁵. Tradicionalmente, REBOA se hace con camisas grandes de 10-14 Fr. Esto se ha relacionado con complicaciones severas como embolia con amputación de miembro inferior secundaria, disección, pseudoaneurisma y fístula arteriovenosa de la arteria femoral^{50,52,59}.

Otra de las complicaciones reportadas es la rotura del balón. Matsuda et al.⁶⁰ reportaron tres rupturas de balón en 125 pacientes con aneurisma de aorta abdominal.

El futuro

El objetivo a corto plazo es validar la seguridad, la efectividad y la viabilidad de REBOA en trauma para que este procedimiento sea adoptado universalmente. Los esfuerzos están siendo dirigidos a disminuir las complicaciones. El desarrollo de nuevos dispositivos, la disminución del tiempo de isquemia, el fortalecimiento de la técnica, el incremento de personal entrenado, entre otros, son factores que podrían reducir estas complicaciones.

El desarrollo de un dispositivo o kit diseñado para REBOA en trauma es una necesidad. Los catéteres para balón endovascular actualmente disponibles (CODA balloon catheter, Cook Medical, Bloomington, IN, Estados Unidos) son de gran tamaño (9 y 10 Fr) y están diseñados para otras indicaciones diferentes a trauma. Un catéter más pequeño disminuye el contacto con la íntima, disminuyendo el riesgo de eventos tromboembólicos durante la remoción de la camisa⁵⁹. El catéter de 7 Fr (ER-REBOA, Prytime Medical Devices Inc., Boerne, TX, Estados Unidos) es uno de estos nuevos dispositivos que

hasta el momento no se ha relacionado con lesiones vasculares, hematomas ni complicaciones embólicas. Su tamaño favorece la remoción del dispositivo y el cese del sangrado mediante compresión directa, sin la necesidad de hacer arteriotomía como se recomienda al utilizar las camisas más grandes^{59,61}.

La preocupación con respecto a la isquemia prolongada y sus implicaciones ha hecho que surjan técnicas alternativas como el REBOA parcial (P-REBOA), que permite mantener algo de perfusión distal al no inflar el balón completamente⁵⁴, y el REBOA intermitente (I-REBOA), donde se alterna entre periodos de oclusión completa y no oclusión⁸.

La verificación de la posición del balón es muy importante para prevenir complicaciones. A pesar de ser confiable, la utilización de fluoroscopia en urgencias puede tener desventajas relacionadas con la disponibilidad y el tiempo empleado en la verificación⁶². Por esta razón, se ha propuesto colocar el balón utilizando referencias anatómicas externas, sin necesidad de imágenes⁵². En este sentido, un estudio realizado en cadáveres por Linnebur et al.⁶³ reportó un éxito del 100% en el despliegue de REBOA en zona I utilizando como referencia anatómica la distancia entre el sitio de punción y la mitad del esternón. En nuestra experiencia el uso de la medición por referencias anatómicas es un método confiable y seguro para la inserción de REBOA en zona I y zona III (fig. 3).

Para aumentar el éxito de REBOA en trauma y lograr que haga parte del protocolo estándar de reanimación se debe asegurar el acceso oportuno. Esto implica que el entrenamiento del personal de urgencias sea adecuado, estandarizado y acreditado^{15,62}. De igual manera, se debe fortalecer la exposición a procedimientos endovasculares en los programas de residencia, idealmente implementándolo como parte del currículo académico⁶⁴. Se ha demostrado que incluso la realidad de simulación virtual es efectiva en la adquisición de competencias para procedimientos endovasculares en control de daños⁶⁵.

Probablemente el futuro también incluya el uso prehospitalario de REBOA en trauma. En este sentido, Sadek et al.⁶⁶ reportaron el primer caso exitoso de oclusión aórtica prehospitalaria en un paciente con hemorragia no compresible de origen pélvico.

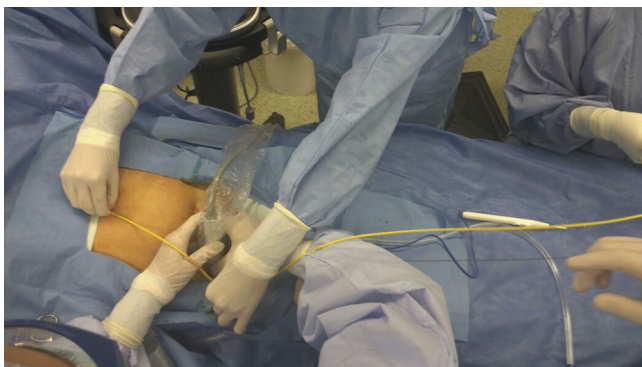


Figura 3 – Medición del REBOA por medio de referencias anatómicas externas; en este caso, para insertar REBOA en zona III.

Fuente: Autores.

Conclusión

REBOA podría ser maniobra segura y efectiva para el control de la hemorragia y la prevención del colapso cardiocirculatorio en pacientes con trauma. Parece que su mayor utilidad se encuentra en pacientes con hemorragia no compresible del torso de origen pélvico y abdominal.

Existen dudas sobre su seguridad en pacientes con trauma torácico, por lo que se contraindica en trauma asociado a hemorragia no compresible en esta región corporal. En el futuro REBOA podría reemplazar a la toracotomía de emergencia en pacientes con hemorragia no compresible de origen abdominal y pélvico cuando esta se asocie a riesgo de colapso cardiocirculatorio. Sin embargo, es necesario que se realicen más estudios prospectivos y comparativos para probar su efectividad.

Responsabilidades éticas

Protección de personas y animales. Los autores declaran que para esta investigación no se han realizado experimentos en seres humanos ni en animales.

Confidencialidad de los datos. Los autores declaran que en este artículo no aparecen datos de pacientes.

Derecho a la privacidad y consentimiento informado. Los autores declaran que en este artículo no aparecen datos de pacientes.

Conflicto de intereses

Ninguno. Los autores declaran que no tienen ningún interés comercial o asociativo que presente un conflicto de interés con el trabajo presentado.

Agradecimientos

Muchas gracias al Dr. Jesús Edigio Solís por sus recomendaciones en el transcurso de la escritura de este manuscrito.

REFERENCIAS

1. Baker SP. Injuries: The neglected epidemic: Stone Lecture, 1985 America Trauma Society Meeting. *J Trauma Acute Care Surg.* 1987;27:343-8.
2. Haagsma JA, Graetz N, Bolliger I, Naghavi M, Higashi H, Mullany EC, et al. The global burden of injury: Incidence, mortality, disability-adjusted life years and time trends from the Global Burden of Disease study 2013. *Inj Prev.* 2015;22:3-18.
3. Kauvar DS, Wade CE. The epidemiology and modern management of traumatic hemorrhage: US and international perspectives. *Crit Care.* 2005;9:S1.
4. Kelly JF, Ritenour AE, McLaughlin DF, Bagg KA, Apodaca AN, Mallak CT, et al. Injury severity and causes of death from operation iraqi freedom and operation enduring freedom:

- 2003-2004 versus 2006. *J Trauma Acute Care Surg.* 2008;64:S21-7.
5. Morrison JJ, Rasmussen TE. Noncompressible torso hemorrhage. A review with contemporary definitions and management strategies. *Surg Clin North Am.* 2012;92:843-58.
 6. Kizat M, Morrison JJ, Hashmi ZG, Efron DT, Rasmussen TE, Haider AH. Epidemiology and outcomes of non-compressible torso haemorrhage. *J Surg Res.* 2016;184:414-21.
 7. Lamb CM, MacGoey P, Navarro AP, Brooks AJ. Damage control surgery in the era of damage control resuscitation. *Br J Anaesth.* 2014;113:242-9.
 8. Russo RM, Neff LP, Johnson MA, Williams TK. Emerging endovascular therapies for non-compressible torso hemorrhage. *Shock.* 2016;46 3 Suppl 1:12-9.
 9. Rabinovici R, Bugaev N. Resuscitative thoracotomy: An update. *Scand J Surg.* 2014;103:112-9.
 10. Ledgerwood AM, Kazmers M, Lucas CE. The role of thoracic aortic occlusion for massive hemoperitoneum. *J Trauma Acute Care Surg.* 1976;16:610-5.
 11. Belenkiy SM, Batchinsky AI, Rasmussen TE, Cancio LC. Resuscitative endovascular balloon occlusion of the aorta for hemorrhage control: Past, present, and future. *J Trauma Acute Care Surg.* 2015;79:S236-42.
 12. Moore LJ, Brenner M, Kozar RA, Pasley J, Wade CE, Baraniuk MS, et al. Implementation of resuscitative endovascular balloon occlusion of the aorta as an alternative to resuscitative thoracotomy for noncompressible truncal hemorrhage. *J Trauma Acute Care Surg.* 2014;79:523-32.
 13. Hughes C. Use of an intra-aortic balloon catheter tamponade for controlling intra-abdominal hemorrhage in man. *Surgery.* 1954;36:65-8.
 14. Dotter CT, Lukas DS. Acute cor pulmonale an experimental study utilizing a special cardiac catheter. *Am J Physiol.* 1950;164:254-62.
 15. Qasim Z, Brenner M, Menaker J, Scalea T. Resuscitative endovascular balloon occlusion of the aorta. *Resuscitation.* 2017;96:275-9.
 16. Brenner ML, Moore LJ, DuBose JJ, Tyson GH, McNutt MK, Albarado RP, et al. A clinical series of resuscitative endovascular balloon occlusion of the aorta for hemorrhage control and resuscitation. *J Trauma Acute Care Surg.* 2013;75:506-11.
 17. Masamoto H, Uehara H, Gibo M, Okubo E, Sakumoto K, Aoki Y. Elective use of aortic balloon occlusion in cesarean hysterectomy for placenta previa percreta. *Gynecol Obstet Invest.* 2009;67:92-5.
 18. Morrison JJ, Galgon RE, Jansen JO, Cannon JW, Rasmussen TE, Eliason JL, et al. A systematic review of the use of resuscitative endovascular balloon occlusion of the aorta in the management of hemorrhagic shock. *J Trauma Acute Care Surg.* 2016;80:324-34.
 19. Xue-Song L, Chao Y, Kai-Yong Y, Si-Qing H, Heng Z. Surgical excision of extensive sacrococcygeal chordomas assisted by occlusion of the abdominal aorta. *J Neurosurg Spine.* 2010;12:490-6.
 20. Finfer SR, Vincent JL, de Backer D. Circulatory shock. *N Engl J Med.* 2013;369:1726-34.
 21. Avaro JP, Mardelle V, Roch A, Gil C, de Biasi C, Oliver M, et al. Forty-minute endovascular aortic occlusion increases survival in an experimental model of uncontrolled hemorrhagic shock caused by abdominal trauma. *J Trauma Inj Infect Crit Care.* 2011;71:720-6.
 22. White JM, Cannon JW, Stannard A, Spencer JR, Hancock H, Williams K, et al. A porcine model for evaluating the management of noncompressible torso hemorrhage. *J Trauma Inj Infect Crit Care.* 2011;71 Suppl:S131-8.
 23. White JM, Cannon JW, Stannard A, Markov NP, Spencer JR, Rasmussen TE. Endovascular balloon occlusion of the aorta is superior to resuscitative thoracotomy with aortic clamping in a porcine model of hemorrhagic shock. *Surgery.* 2011;150:400-9.
 24. Morrison JJ, Ross JD, Markov NP, Scott DJ, Spencer JR, Rasmussen TE. The inflammatory sequelae of aortic balloon occlusion in hemorrhagic shock. *J Surg Res.* 2014;191:423-31.
 25. Stannard A, Eliason JL, Rasmussen TE. Resuscitative endovascular balloon occlusion of the aorta (REBOA) as an adjunct for hemorrhagic shock. *J Trauma Inj Infect Crit Care.* 2011;71:1869-72.
 26. Morrison JJ, Ross JD, Rasmussen TE, Midwinter MJ, Jansen JO. Resuscitative endovascular balloon occlusion of the aorta: A gap analysis of severely injured UK combat casualties. *Shock.* 2014;41:388-93.
 27. Barnard EBG, Morrison JJ, Madureira RM, Lendrum R, Fragoso-Iñiguez M, Edwards A, et al. Resuscitative endovascular balloon occlusion of the aorta (REBOA): A population based gap analysis of trauma patients in England and Wales. *Emerg Med J.* 2015;32:926-32.
 28. Saito N, Matsumoto H, Yagi T, Hara Y, Hayashida K, Motomura T, et al. Evaluation of the safety and feasibility of resuscitative endovascular balloon occlusion of the aorta. *J Trauma Acute Care Surg.* 2015;78:897-904.
 29. Martinelli T, Thony F, Decléty P, Sengel C, Broux C, Tonetti J, et al. Intra-aortic balloon occlusion to salvage patients with life-threatening hemorrhagic shocks from pelvic fractures. *J Trauma.* 2010;68:942-8.
 30. Biffl WL, Fox CJ, Moore EE. The role of REBOA in the control of exsanguinating torso hemorrhage. *J Trauma Acute Care Surg.* 2015;78:1054-8.
 31. Branco BC, DuBose JJ. Endovascular solutions for the management of penetrating trauma: An update on REBOA and axillo-subclavian injuries. *Eur J Trauma Emerg Surg.* 2016;42:687-94.
 32. Demetriades D, Murray J, Charalambides K, Alo K, Velmahos G, Rhee P, et al. Trauma fatalities. *J Am Coll Surg.* 2004;198:20-6.
 33. Hatch QM, Osterhout LM, Ashraf A, Podbielski J, Kozar RA, Wade CE, et al. Current use of damage-control laparotomy, closure rates, and predictors of early fascial closure at the first take-back. *J Trauma.* 2011;70:1429-36.
 34. Adamski J. Management of intra-abdominal hemorrhagic shock using REBOA. *J Emerg Nurs.* 2016;42:287-8.
 35. Berg RJ, Inaba K, Okoye O, Karamanos E, Strumwasser A, Chouliaras K, et al. The peril of thoracoabdominal firearm trauma: 984 civilian injuries reviewed. *J Trauma Acute Care Surg.* 2014;77:684-91.
 36. Gupta BK, Khaneja SC, Flores L, Eastlick L, Longmore W, Shaftan GW. The role of intra-aortic balloon occlusion in penetrating abdominal trauma. *J Trauma.* 1989;29:861-5.
 37. Ogura T, Lefor AT, Nakano M, Izawa Y, Morita H. Nonoperative management of hemodynamically unstable abdominal trauma patients with angioembolization and resuscitative endovascular balloon occlusion of the aorta. *J Trauma Acute Care Surg.* 2015;78:132-5.
 38. Ordoñez CA, Herrera-Escobar JP, Parra MW, Rodriguez-Ossa PA, Puyana JC. A severe traumatic juxtahepatic blunt venous injury. *J Trauma Acute Care Surg.* 2016;80:674-6.
 39. Schmal H, Markmiller M, Mehlhorn AT, Sudkamp NP. Epidemiology and outcome of complex pelvic injury. *Acta Orthop Belg.* 2005;71:41-7.
 40. Smith W, Williams A, Agudelo J, Shannon M, Morgan S, Stahel P, et al. Early predictors of mortality in hemodynamically unstable pelvis fractures. *J Orthop Trauma.* 2007;21:31-7.
 41. Morrison JJ, Percival TJ, Markov NP, Villamaria C, Scott DJ, Saches KA, et al. Aortic balloon occlusion is effective in controlling pelvic hemorrhage. *J Surg Res.* 2012;177:341-7.

42. Costantini TW, Coimbra R, Holcomb JB, Podbielski JM, Catalano R, Blackburn A, et al. Current management of hemorrhage from severe pelvic fractures. *J Trauma Acute Care Surg.* 2016;80:717-25.
43. Papakostidis C, Kanakaris N, Dimitriou R, Giannoudis PV. The role of arterial embolization in controlling pelvic fracture haemorrhage: A systematic review of the literature. *Eur J Radiol.* 2012;81:897-904.
44. Tran TLN, Brasel KJ, Karmy-Jones R, Rowell S, Schreiber MA, Shatz DV, et al. Western Trauma Association Critical Decisions in Trauma: Management of pelvic fracture with hemodynamic instability—2016 updates. *J Trauma Acute Care Surg.* 2016;81:1171-4.
45. Abe T, Uchida M, Nagata I, Saitoh D, Tamiya N. Resuscitative endovascular balloon occlusion of the aorta versus aortic cross clamping among patients with critical trauma: A nationwide cohort study in Japan. *Crit Care.* 2016;20:400.
46. Norii T, Crandall C, Terasaka Y. Survival of severe blunt trauma patients treated with resuscitative endovascular balloon occlusion of the aorta compared with propensity score-adjusted untreated patients. *J Trauma Acute Care Surg.* 2015;78:721-8.
47. Inoue J, Shiraiishi A, Yoshiyuki A, Haruta K, Matsui H, Otomo Y. Resuscitative endovascular balloon occlusion of the aorta might be dangerous in patients with severe torso trauma: A propensity score analysis. *J Trauma Acute Care Surg.* 2016;80:266-559.
48. Scott DJ, Eliason JL, Villamaria C, Morrison JJ, Houston R, Spencer JR, et al. A novel fluoroscopy-free, resuscitative endovascular aortic balloon occlusion system in a model of hemorrhagic shock. *J Trauma Acute Care Surg.* 2013;75:122-8.
49. Markov NP, Percival TJ, Morrison JJ, Ross JD, Scott DJ, Spencer JR, et al. Physiologic tolerance of descending thoracic aortic balloon occlusion in a swine model of hemorrhagic shock. *Surgery.* 2013;153:848-56.
50. Tsurukiri J, Akamine I, Sato T, Sakurai M, Okumura E, Moriya M, et al. Resuscitative endovascular balloon occlusion of the aorta for uncontrolled haemorrhagic shock as an adjunct to haemostatic procedures in the acute care setting. *Scand J Trauma Resusc Emerg Med.* 2016;16:72.
51. Perkins ZB, Lendrum RA, Brohi K. Resuscitative endovascular balloon occlusion of the aorta. *Curr Opin Crit Care.* 2016;22:1.
52. Joseph JD, Thomas MS, Megan B, Dimitra S, Kenji I, Jeremy C, et al. The AAST prospective aortic occlusion for resuscitation in trauma and acute care surgery (AORTA) registry: Data on contemporary utilization and outcomes of aortic occlusion and resuscitative balloon occlusion of the aorta (REBOA). *J Trauma Acute Care Surg.* 2016;81:409-19.
53. Long KN, Houston R, Watson JDB, Morrison JJ, Rasmussen TE, Propper BW, et al. Functional outcome after resuscitative endovascular balloon occlusion of the aorta of the proximal and distal thoracic aorta in a swine model of controlled hemorrhage. *Ann Vasc Surg.* 2015;29:114-21.
54. Russo RM, Williams TK, Grayson JK, Lamb CM, Cannon JW, Clement NF, et al. Extending the golden hour: Partial resuscitative endovascular balloon occlusion of the aorta (P-REBOA) in a highly lethal swine liver injury model. *J Trauma Acute Care Surg.* 2016;80:372-80.
55. Uchino H, Tamura N, Echigoya R, Ikegami T, Fukuoka T. "REBOA" - Is it really safe? A case with massive intracranial hemorrhage possibly due to endovascular balloon occlusion of the aorta (REBOA). *Am J Case Rep.* 2016;17:810-3.
56. Annecke T, Kubitz JC, Langer K, Hilberath JM, Kahr S, Krombach F, et al. Lung injury following thoracic aortic occlusion: Comparison of sevoflurane and propofol anaesthesia. *Acta Anaesthesiol Scand.* 2008;52:977-86.
57. Kralovich KA, Morris DC, Dereczyk BE, Simonetti V, Williams M, Rivers EP, et al. Hemodynamic effects of aortic occlusion during hemorrhagic shock and cardiac arrest. *J Trauma.* 1997;42:1023-8.
58. Seldinger SI. Catheter replacement of the needle in percutaneous arteriography; a new technique. *Acta Radiol.* 1953;39:368-76.
59. Teeter WA, Matsumoto J, Idoguchi K, Kon Y, Orita T, Funabiki T, et al. Smaller introducer sheaths for REBOA may be associated with fewer complications. *J Trauma Acute Care Surg.* 2016;81:1.
60. Matsuda H, Tanaka Y, Hino Y, Matsukawa R, Ozaki N, Okada K, et al. Transbrachial arterial insertion of aortic occlusion balloon catheter in patients with shock from ruptured abdominal aortic aneurysm. *J Vasc Surg.* 2003;38:1293-6.
61. Morrison JJ, Stannard A, Rasmussen TE, Jansen JO, Tai NRM, Midwinter MJ. Injury pattern and mortality of noncompressible torso hemorrhage in UK combat casualties. *J Trauma Acute Care Surg.* 2013;75:S263-8.
62. Perkins ZB, Lendrum RA, Brohi K. Resuscitative endovascular balloon occlusion of the aorta: promise, practice, and progress? *Curr Opin Crit Care.* 2016;22:563-71.
63. Linnebur M, Inaba K, Haltmeier T, Rasmussen TE, Smith J, Mendelsberg R, et al. Emergent non-image-guided resuscitative endovascular balloon occlusion of the aorta (REBOA) catheter placement: A cadaver-based study. *J Trauma Acute Care Surg.* 2016;81:453-7.
64. Villamaria CY, Eliason JL, Napolitano LM, Stansfield RB, Spencer JR, Rasmussen TE. Endovascular Skills for Trauma and Resuscitative Surgery (ESTARS) course: Curriculum development, content validation, and program assessment. *J Trauma Acute Care Surg.* 2014;76:929-35.
65. Brenner M, Hoehn M, Pasley J, Dubose J, Stein D, Scalea T. Basic endovascular skills for trauma course: Bridging the gap between endovascular techniques and the acute care surgeon. *J Trauma Acute Care Surg.* 2014;77:286-91.
66. Sadek S, Lockett DJ, Lendrum RA, Perkins Z, Price J, Davies GE. Resuscitative endovascular balloon occlusion of the aorta (REBOA) in the pre-hospital setting: An additional resuscitation option for uncontrolled catastrophic haemorrhage. *Resuscitation.* 2016;107:135-8.