



Revista Colombiana de Anestesiología

Colombian Journal of Anesthesiology

www.revcolanest.com.co



Reporte de caso

Crisis anestésica en cirugía laparoscópica: neumotórax espontáneo bilateral. Diagnóstico y manejo, reporte de caso



Katheryne Chaparro Mendoza^{a,*}, Gustavo Cruz Suarez^b y Antonio Sugimoto^b

^a Departamento de Anestesiología, Fundación Clínica Valle del Lili, Cali, Colombia

^b Residente de Anestesiología, Universidad CES-Fundación Clínica Valle del Lili, Cali, Colombia

INFORMACIÓN DEL ARTÍCULO

Historia del artículo:

Recibido el 30 de marzo de 2014

Aceptado el 19 de enero de 2015

On-line el 12 de marzo de 2015

Palabras clave:

Neumotórax
Anestesia
Laparoscopia
Barotrauma
Neumoperitoneo

R E S U M E N

Introducción: La cirugía laparoscópica como técnica quirúrgica mínimamente invasiva ha demostrado importantes beneficios en el desenlace de los pacientes. Sin embargo, se han descrito complicaciones mayores, como el neumotórax espontáneo, con una incidencia del 0,4%. Se presenta una crisis inusual en cirugía laparoscópica, como el neumotórax espontáneo bilateral, y una revisión actualizada de la literatura que permita identificar los factores relacionados con su presentación y las medidas de prevención y manejo.

Presentación del caso: Un hombre joven llevado a cirugía laparoscópica de urgencia por dolor abdominal, en el periodo intraoperatorio presentó deterioro respiratorio y enfisema subcutáneo, documentándose un neumotórax bilateral en una radiografía de tórax, cuya etiología no fue posible establecer. Su rápido diagnóstico permitió el oportuno manejo con toracostomía bilateral y extubación al finalizar la cirugía.

Conclusión: El neumotórax espontáneo es reconocido como una potencial crisis en procedimientos laparoscópicos, y desde 1939 la literatura reporta múltiples casos de esta complicación intraoperatoria. Es de resaltar que al presente, a pesar de los avances en la técnica quirúrgica, monitoría y medicamentos anestésicos, pocos elementos pueden ser manipulados y solo la suspicacia del anestesiólogo puede prevenir su evolución a una mayor morbilidad hemodinámica y respiratoria o la muerte. Solo factores como la instauración y presión del neumoperitoneo, duración del procedimiento y tipo de cirugía han sido relacionados. Su rápido diagnóstico reposa en un alto índice de sospecha ante cambios sutiles en parámetros respiratorios y hemodinámicos que deben llevar a una confirmación radiográfica si el estado del paciente lo permite, con posterior descompresión inmediata con toracostomía.

© 2015 Sociedad Colombiana de Anestesiología y Reanimación. Publicado por Elsevier España, S.L.U. Este es un artículo Open Access bajo la licencia CC BY-NC-ND (<http://creativecommons.org/licenses/by-nc-nd/4.0/>).

* Autor para correspondencia: Calle 45 No 99 - 39 Apto 401 E. Condominio Entreparkes. Barrio Valle del Lili, Cali, Colombia.
Correo electrónico: jacok20@hotmail.com (K. Chaparro Mendoza).

<http://dx.doi.org/10.1016/j.rca.2015.01.003>

0120-3347/© 2015 Sociedad Colombiana de Anestesiología y Reanimación. Publicado por Elsevier España, S.L.U. Este es un artículo Open Access bajo la licencia CC BY-NC-ND (<http://creativecommons.org/licenses/by-nc-nd/4.0/>).

Anesthesia crisis in laparoscopic surgery: Bilateral spontaneous pneumothorax. Diagnosis and management, case report

ABSTRACT

Keywords:

Pneumothorax
Anesthesia
Laparoscopy
Barotrauma
Pneumoperitoneum

Introduction: Laparoscopic surgery as a minimal invasive surgical technique has shown great benefits in patient outcomes. However, mayor complications have been described as spontaneous pneumothorax with a reported incidence of 0.4%. We present an unusual crisis in laparoscopic surgery such as bilateral spontaneous pneumothorax and an updated review of the literature to identify factors related to the presentation and the prevention and management.

Case presentation: A young man brought to emergency laparoscopic surgery for abdominal pain. At the intraoperative period he had respiratory impairment and subcutaneous emphysema, bilateral pneumothorax was documented on chest Xray, but the etiology was not established. This early diagnosis allowed the timely management with bilateral thoracostomy and extubation at the end of surgery.

Conclusion: The spontaneous pneumothorax is recognized as a potential crisis in laparoscopy procedures and since 1939 the literature reports many cases of this intraoperative complication. Is noteworthy that at present despite advances in surgical technique, monitoring and anesthetic drugs, few elements can be manipulated and only suspicion anesthesiologist can prevent its progression to mayor hemodynamic and respiratory morbidity or death. Factors such as pneumoperitoneum establishment and pressure, procedure duration and type of surgery have been related. Early diagnosis rests on a high index of suspicion, subtle changes in respiratory and hemodynamic parameters that should lead to radiographic confirmation if the patient's condition allows and finally immediate decompression with thoracostomy.

© 2015 Sociedad Colombiana de Anestesiología y Reanimación. Published by Elsevier España, S.L.U. This is an open access article under the CC BY-NC-ND license (<http://creativecommons.org/licenses/by-nc-nd/4.0/>).

Introducción

La cirugía laparoscópica abdominal comprende una amplia variedad de procedimientos y ganó auge por las ventajas que representa en términos de la recuperación de los pacientes, con porcentajes bajos de morbilidad menor y mayor (1,07 y 0,3%, respectivamente) y mortalidad (0,03%)¹.

A pesar de estas estadísticas favorables, no se puede desconocer que potenciales complicaciones intraoperatorias tales como arritmias cardíacas, embolismo gaseoso, trauma intestinal, hemorragias, neumotórax, neumomediastino y enfisema subcutáneo siguen presentes en este tipo de procedimientos². Se han descrito, además, complicaciones importantes que afectan el sistema cardiovascular, como los bloqueos auriculoventriculares avanzados³.

Desde 1939 el neumotórax ha sido reportado como una complicación en laparoscopia, con una incidencia de 0,01 a 0,4%^{4,5}. Actualmente, a pesar de los avances en la técnica quirúrgica, esta complicación sigue siendo una entidad poco frecuente, y el compromiso bilateral, mucho más raro.

Se reporta el caso de una crisis intraoperatoria inusual dada por un neumotórax espontáneo bilateral durante una cirugía laparoscópica en un hombre joven, que si bien no terminó en un desenlace fatal, amenazó la vida del paciente y resultó en mayor morbilidad y estancia hospitalaria. Se destaca

la necesidad de recordar el neumotórax espontáneo como una potencial crisis en cirugía laparoscópica, la identificación de los factores de riesgo, su rápida sospecha, diagnóstico y manejo.

Reporte de caso

Hombre de 36 años que consultó al servicio de urgencias con cuadro clínico de 12 h de evolución de dolor abdominal localizado en el epigastrio, intenso y mal caracterizado, asociado a náuseas. Historia médica de sangrado digestivo por úlcera péptica un año atrás e hipertensión arterial en manejo con losartán. Antecedente quirúrgico de artroscopia de rodilla y laminectomía lumbar sin complicaciones, consumo de cigarrillo y licor ocasional. En el examen físico se le encontró hipertenso, con presión arterial 130/100, frecuencia cardíaca (FC) de 100 por minuto, frecuencia respiratoria (FR) 20 por minuto, saturación de oxígeno (SpO₂) 97%, temperatura de 37 °C, auscultación cardiopulmonar normal, abdomen con defensa voluntaria, dolor a la palpación en la fosa iliaca derecha, signo de Blumberg positivo y Rousing positivo.

Los paraclínicos reportaron leucocitosis, conteo plaquetario y hemoglobina en rangos normales. Se hizo diagnóstico de apendicitis y se ordenó apendicectomía por laparoscopia.

En la valoración preanestésica se documentó clase funcional mayor a 4 METS, sin predictores de vía aérea difícil.

Se le realizó secuencia de inducción rápida con lidocaína 60 mg, propofol 150 mg y succinilcolina 80 mg, con posterior intubación orotraqueal. Seguidamente se administró fentanilo 150 µg y 15 min después de la inducción rocuronio 20 mg. El mantenimiento se realizó con sevofluorano 2 V%, ventilación mecánica en modo control presión 15 cmH₂O, PEEP 5 mmHg FR 12x, FiO₂ 0,7 volumen tidal (Vt) 8 ml/kg. Tras la insuflación del neumoperitoneo con dióxido de carbono (CO₂) con presión máxima de 15 mmHg, se ajustó la presión inspiratoria a 22 cmH₂O, manteniendo Vt entre 6 y 8 ml/kg, FR 16x, con lo cual se mantuvo el CO₂ expirado (ETCO₂) entre 30 y 35 mmHg documentado por capnografía. Durante el procedimiento quirúrgico se observó el apéndice de aspecto sano, por lo que se inició una revisión abdominal sistemática, encontrando líquido turbio en cavidad peritoneal, múltiples membranas en la vesícula biliar y úlcera duodenal perforada. Se administró analgesia multimodal con dipirona 2,5 g y morfina 4 mg. Tras una hora de anestesia, se evidenció elevación progresiva del ETCO₂ a 49 mmHg, disminución de los volúmenes corrientes y caída de la SaO₂ a 89% sin deterioro de la condición hemodinámica. El examen físico reveló enfisema subcutáneo en cuello e hipoventilación bilateral, por lo cual se suspendió el procedimiento laparoscópico y se realizó una radiografía de tórax que mostró neumotórax espontáneo bilateral de aproximadamente un 40%. Se decidió realizar toracostomía bilateral, tras lo cual presentó completa recuperación de la SaO₂ y mejoría del volumen corriente. Se completó el procedimiento abierto con laparotomía con sutura del duodeno y reparo de úlcera duodenal con parche Graham.

Al finalizar el procedimiento, el paciente fue extubado sin complicaciones y fue llevado despierto a la Unidad de Cuidado Intensivo (UCI), donde recibió manejo médico, terapia respiratoria y 24h más tarde se trasladó a salas de hospitalización, donde continuó su evolución sin deterioro respiratorio ni hemodinámico, dado de alta 5 días después (fig. 1).

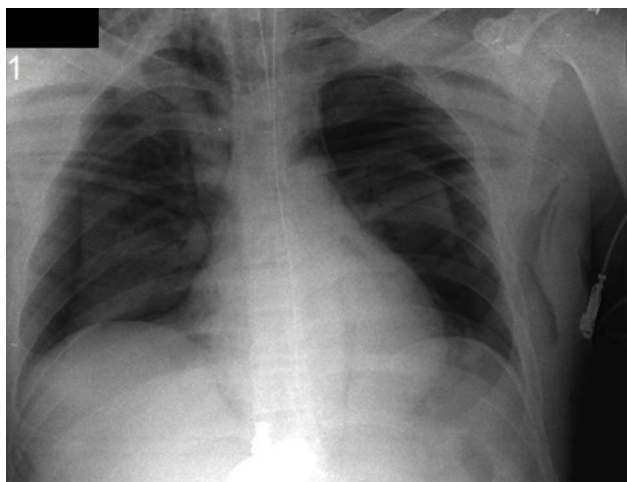


Figura 1 – Radiografía de tórax con neumotórax espontáneo bilateral.

Fuente: autores.

Discusión

Aunque el neumotórax tiene diferentes etologías, su fisiopatología consiste en el aumento de las presiones intrapleurales en relación con la atmosférica que resulta en colapso pulmonar manifestado en alteraciones de la oxigenación y ventilación y compromiso cardiovascular por alteración del llenado ventricular y gasto cardiaco. En cirugía laparoscópica, el neumotórax espontáneo corresponde a una complicación inusual descrita en alrededor del 0,4% de los casos y cuyo diagnóstico se basa en el conocimiento de los eventos fisiopatológicos descritos, que pueden enmascarse por efectos de la anestesia. Eventos como el aumento en las presiones de vía aérea, caída de la SaO₂ y cambios en el ETCO₂ pueden ser hallazgos tempranos y sutiles durante el desarrollo de esta crisis. Los cambios hemodinámicos pueden ser tardíos y estar relacionados con la severidad del neumotórax. En nuestro paciente, cambios progresivos en los parámetros ventilatorios llevaron a un examen completo con el hallazgo de enfisema subcutáneo en cuello e hipoventilación pulmonar que despertó la sospecha de una crisis intraoperatoria como el neumotórax espontáneo. El alto índice de sospecha es el principal punto clave en el diagnóstico de esta patología, dado que su manifestación clínica puede confundirse con otras condiciones más usuales en el escenario intraoperatorio, como la intubación selectiva, la obstrucción en la vía aérea, la baja fracción inspirada de oxígeno, el inadecuado plano anestésico, la vasodilatación mediada por medicamentos, etc. Por otro lado, en la literatura se han descrito casos en los cuales el neumotórax ha producido colapso completo de un pulmón sin asociarse a un aumento de la presión en vía aérea, variación del ETCO₂ o desaturación⁴. La variedad en la presentación está relacionada con el estado del sistema cardiovascular del paciente, la velocidad y la severidad en la instauración del neumotórax.

Se ha reconocido que los procedimientos realizados cerca al diafragma como funduplicaturas, adrenalectomías, etc., se acompañan de alto riesgo de neumotórax por lesión accidental de esta estructura^{2,5-7}. Otros mecanismos de generación de neumotórax no están relacionados con una lesión iatrogénica del diafragma, haciendo más difícil la prevención de esta crisis. La migración del gas del neumoperitoneo hacia la cavidad torácica a través de otras rutas como un defecto congénito diafragmático, como por ejemplo el foramen de Morgagni o foramen de Bochdalek^{8,9}, el hiato esofágico y aórtico o a través de cualquier procedimiento que pudiera lesionar el ligamento falciforme son otras teorías mencionadas. El CO₂ insuflado puede además disecar el retroperitoneo, dispersarse a través de este y alcanzar estructuras del cuello, como fue el caso. Puede también alcanzar la pleura. Por otro lado, la perforación duodenal ha sido asociada en la literatura con neumoperitoneo uni o bilateral, dado que dicha patología generalmente se presenta retroperitoneal y en relación con procedimientos como la colangiopancreatografía retrógrada endoscópica. El hallazgo de una perforación duodenal en nuestro paciente podría constituir la ruta para generarse el neumotórax. Hay algunos reportes que describen la aparición de enfisema subcutáneo luego de una herniorrafia inguinal laparoscópica extraperitoneal y su extensión hacia la cavidad torácica o mediastinal causando un neumotórax o un

neumomediastino^{10,11}. Por esta razón, la presencia de enfisema subcutáneo en cirugía laparoscópica debe llevar a la sospecha de un neumotórax espontáneo aun en ausencia de signos clínicos del mismo. En el caso presentado, el enfisema subcutáneo acompañado de signos de descompensación respiratoria despertó la sospecha de neumotórax espontáneo que llevó a suspender el procedimiento quirúrgico y el neumopertoneo y a solicitar la radiografía que confirmó el diagnóstico del neumotórax espontáneo bilateral (fig. 1).

Se han descrito otros factores de riesgo para el desarrollo de neumotórax en cirugía laparoscópica, tales como tiempos quirúrgicos prolongados (usualmente mayores a 200 min), ETCO₂ de 50 mmHg, edad avanzada y poca habilidad del cirujano^{12,13}. Se han propuesto otras alternativas, como la laparoscopia sin gas, en la cual la cavidad peritoneal se expande usando un retractor abdominal que evita las repercusiones hemodinámicas y respiratorias de un aumento en la presión intraabdominal y demás consecuencias del uso de CO₂ intraperitoneal¹⁴⁻¹⁶. Sin embargo, no existe evidencia del impacto que pueda tener la manipulación de dichos factores sobre la presentación de esta complicación. El paciente no tenía factores de riesgo que pudiesen alertar sobre la posibilidad de presentar el neumotórax espontáneo, y solo ante los signos clínicos manifestados en el intraoperatorio fue posible sospechar esta crisis.

El neumotórax espontáneo bilateral que presentó nuestro paciente no se acompañó de inestabilidad hemodinámica, dando tiempo al diagnóstico radiológico y posterior tratamiento con toracostomía bilateral. No obstante, en los casos donde la inestabilidad hemodinámica hace parte de la crisis intraoperatoria, el manejo inmediato del neumotórax a tensión no debe ser retardado en espera de una confirmación radiográfica. En dicho caso se debe proceder rápidamente con la descompresión a través de la inserción de un *angiocath* en el segundo espacio intercostal del hemitórax comprometido o toracostomía urgente. Esta complicación no terminó en un desenlace fatal dado su rápido diagnóstico y manejo, pero representó mayor morbilidad en el paciente la conversión a cirugía abierta y la prolongada estancia hospitalaria.

Responsabilidades éticas

Protección de personas y animales. Los autores declaran que para esta investigación no se han realizado experimentos en seres humanos ni en animales.

Confidencialidad de los datos. Los autores declaran que han seguido los protocolos de su centro de trabajo sobre la publicación de datos de pacientes.

Derecho a la privacidad y consentimiento informado. Los autores han obtenido el consentimiento informado de los pacientes y/o sujetos referidos en el artículo. Este documento obra en poder del autor de correspondencia.

Financiación

Ninguna.

Conflicto de intereses

Los autores declaran no tener conflicto de intereses.

REFERENCIAS

1. Stein HF. Complications of artificial pneumoperitoneum. *Am Rev Tuberc.* 1951;64:645-8.
2. Leong LM, Ali A. Carbon dioxide pneumothorax during laparoscopic fundoplication. *Anaesthesia.* 2003;58:97.
3. Sabogal CE, Betancur D. Paro cardiaco durante colecistectomía laparoscópica. *Rev Colomb Anestesiología.* 2013;41:298-301.
4. Hawasli A. Spontaneous resolution of massive laparoscopy associated pneumothorax: The case of the bulging diaphragm and review of the literature. *J Laparoendosc Adv Surg Tech A.* 2002;12:77-82.
5. Del Pizzo JJ, Jacobs SC, Bishoff JT, Kavoussi LR, Jarrett TW. Pleural injury during laparoscopic renal surgery: early recognition and management. *J Urol.* 2003;169:41-4.
6. Hahnloser D, Schumacher M, Cavin R, Cosendey V, Petropoulos P. Risk factors for complications of laparoscopic Nissen fundoplication. *Surg Endosc.* 2002;16:43-7.
7. Watson DI, de Beaux AC. Complications of laparoscopic antirefluxsurgery. *Surg Endosc.* 2001;15:344-52.
8. Stokes KB. Unusual varieties of diaphragmatic herniae. *Prog Pediatr Surg.* 1991;27:127-47.
9. Azocar RJ, Rios JR, Hassan M. Spontaneous pneumothorax during laparoscopic adrenalectomy secondary to a congenital diaphragmatic defect. *J Clin Anesth.* 2002;14:365-7.
10. Ramia JM, Pardo R, Cubo T, Padilla D, Hernandez Calvo J. Pneumomediastinum as a complication of extraperitoneal laparoscopic inguinal hernia repair. *JSL.* 1999;3:233-423.
11. Browne J, Murphy D, Shorten G. Pneumomediastinum, pneumothorax and subcutaneous emphysema complicating MIS herniorrhaphy. *Can J Anaesth.* 2000;47:69-72.
12. Woolner DF, Johnson DM. Bilateral pneumothorax and surgical emphysema associated with laparoscopic cholecystectomy. *Anaesth Intensive Care.* 1993;21:108-10.
13. Murdock CM, Wolff AJ, Geem T. Risk factors for hypercarbia, subcutaneous emphysema, pneumothorax and pneumomediastinum during laparoscopy. *Obstet Gynecol.* 2000;95:704-9.
14. Lindgren L, Koivusalo AM, Kellokumpu I. Conventional pneumoperitoneum compared with abdominal wall lift for laparoscopic cholecystectomy. *Br J Anaesth.* 1995;75:567.
15. McDermott JP, Regan MC, Page R, Stokes MA, Barry K, Moriarty DC, et al. Cardiorespiratory effects of laparoscopy with and without gas insufflation. *Arch Surg.* 1995;130:984.
16. Rademaker BM, Meyer DW, Bannenberg JJ, Klopper PJ, Kalkman CJ. Without pneumoperitoneum: Effects of abdominal wall retraction versus carbon dioxide insufflations on hemodynamics and gas exchange in pigs. *Surg Endosc.* 1995;9:797.