

# Revista Colombiana de Anestesiología

## Colombian Journal of Anesthesiology

www.revcolanest.com.co



### Investigación científica y tecnológica

## Experiencia local con el uso de punción única peribulbar caruncular para anestesia oftálmica



José Andrés Calvache<sup>a,b,\*</sup>, Hernando López<sup>c,d</sup> y Oscar Eduardo Castro-Delgado<sup>e</sup>

<sup>a</sup> Anestesiólogo, magister en Epidemiología Clínica, profesor Departamento de Anestesiología, Universidad del Cauca, Popayán, Colombia

<sup>b</sup> Anesthesiology & Biostatistics Departments, Erasmus University Medical Center, Rotterdam, Países Bajos

<sup>c</sup> Anestesiólogo, profesor Departamento de Anestesiología, Universidad del Cauca, Popayán, Colombia

<sup>d</sup> Anestesiólogo, Fundación Oftalmológica Vejarano, Popayán, Colombia

<sup>e</sup> Médico general, Unidad de Epidemiología Clínica, Universidad del Cauca, Popayán, Colombia

#### INFORMACIÓN DEL ARTÍCULO

##### Historia del artículo:

Recibido el 20 de mayo de 2013

Aceptado el 7 de octubre de 2013

On-line el 15 de enero de 2014

##### Palabras clave:

Anestesiología

Anestesia de Conducción

Procedimientos quirúrgicos oftalmológicos

Bupivacaína

Lidocaína

#### R E S U M E N

**Introducción:** En la actualidad la anestesia peribulbar se considera la técnica de anestesia regional de elección para diversos procedimientos quirúrgicos oftalmológicos debido a su efectividad y a su baja incidencia de complicaciones. Técnicas recientes reducen las 2 punciones a una sola y se encuentran en proceso de evaluación.

**Objetivos:** Medir la eficacia y la seguridad de la técnica de punción única peribulbar caruncular para distintos procedimientos quirúrgicos llevados a cabo en una clínica oftalmológica en la ciudad de Popayán (Colombia).

**Métodos:** Se incluyeron pacientes sometidos a diversos procedimientos oftalmológicos. La técnica anestésica empleada consistía en una punción única peribulbar caruncular. El anestésico utilizado fue bupivacaína 0,5% 2,5 ml, lidocaína 2% 2,5 ml con hialuronidasa 7 UI/ml. Los pacientes fueron evaluados en los minutos 10, 15 y 20. Se midió la funcionalidad motora de los 4 músculos extraoculares y el control motor del párpado superior e inferior.

**Resultados:** Se incluyeron 137 pacientes. El 54% eran de género femenino y el 77% ASA II. A los 10 min de evaluación el 92% de los pacientes alcanzan anestésico apropiado para cirugía. Treinta y seis pacientes (26,3%) requirieron el uso de refuerzo mediante una nueva punción peribulbar. Veintidós pacientes (16%) refirieron presentar un dolor leve durante el procedimiento anestésico. En 4 casos (3%) se presentó quemosis.

**Conclusiones:** Con el uso de la técnica de punción única caruncular la gran mayoría de los pacientes alcanzan un bloqueo ocular apropiado para diversos procedimientos quirúrgicos oftalmológicos. Este bloqueo se incrementa con el tiempo y la incidencia de complicaciones es baja.

© 2013 Sociedad Colombiana de Anestesiología y Reanimación. Publicado por Elsevier España, S.L. Todos los derechos reservados.

\* Autor para correspondencia: Departamento de Anestesiología, Hospital Universitario San José, Cra 6 n.º 10N-142 tercer piso, Popayán, Colombia.

Correo electrónico: [jacalvache@gmail.com](mailto:jacalvache@gmail.com) (J.A. Calvache).

0120-3347/\$ – see front matter © 2013 Sociedad Colombiana de Anestesiología y Reanimación. Publicado por Elsevier España, S.L. Todos los derechos reservados. <http://dx.doi.org/10.1016/j.rca.2013.10.001>

## Local experience with caruncular single injection peribulbar anesthesia

### ABSTRACT

#### Keywords:

Anesthesiology  
Anesthesia, Conduction  
Ophthalmologic Surgical  
Procedures  
Bupivacaine  
Lidocaine

**Introduction:** Peribulbar anesthesia is currently considered the regional anesthetic technique of choice for various ophthalmic surgical procedures because of its effectiveness and low incidence of complications. Recent techniques have reduced the number of injections from two to one and are undergoing evaluation.

**Objectives:** To measure the efficacy and safety of the caruncular single injection peribulbar technique for various surgical procedures performed at an ophthalmic clinic in Popayan city, Colombia.

**Methods:** Patients undergoing various ophthalmic procedures were included. The anesthetic technique used was based on a caruncular single peribulbar injection. The anesthetic agent used contained 0.5% bupivacaine 2.5 ml, 2% lidocaine 2.5 ml with hyaluronidase 7 IU/ml. Patients were evaluated at 10, 15, and 20 min. The motor functionality of the four extraocular muscles and the upper and lower eyelid motor control was measured.

**Results:** 137 patients were included; 54% were females and 77% ASA II. 10 minutes into the evaluation, 92% of the patients achieved an adequate level of anesthesia to proceed with surgery. 36 patients (26.3%) required a booster dose of an additional peribulbar injection. Twenty-two patients (16%) reported mild pain during the anesthetic procedure. There were four cases of chemosis (3%).

**Conclusions:** Using the caruncular single peribulbar injection, most patients achieved an appropriate ocular block for multiple ophthalmic surgical procedures. As time elapses, this block becomes stronger and the incidence of complications is low.

© 2013 Sociedad Colombiana de Anestesiología y Reanimación. Published by Elsevier España, S.L. All rights reserved.

## Introducción

Diversos procedimientos quirúrgicos oftalmológicos pueden llevarse a cabo mediante técnicas de anestesia regional<sup>1</sup>. La anestesia peribulbar es la técnica clásica y de elección en la mayoría de los pacientes sometidos a cirugía de catarata<sup>2</sup>. Davis y Mandel<sup>3</sup> idearon en 1986 la técnica clásica de doble punción peribulbar, como alternativa a la técnica retrobulbar. La peribulbar está asociada con una menor tasa de morbilidad si se compara con la retrobulbar<sup>4</sup>. Una revisión sistemática de la literatura, en donde se comparó la anestesia peribulbar versus retrobulbar, reportó las siguientes complicaciones locales respectivamente: hemorragia retrobulbar (0% vs 0,3%), quemosis conjuntival (17,4% vs 7,1%), hematoma palpebral (2,7% vs 7,3%) y ptosis palpebral persistente (1,1% vs 1,3%). No se encontraron complicaciones sistémicas en ninguna de las 2 técnicas anestésicas<sup>5</sup>. Sin embargo, Hustead et al.<sup>6</sup>, entre otros autores, han descrito otro tipo de técnicas «anestésicas peribulbares» empleando una única punción. Una de estas aproximaciones es la anestesia caruncular, diseñada con el objetivo de reducir aún más la frecuencia de las complicaciones de la técnica de doble punción peribulbar, pero buscando la misma eficacia anestésica<sup>7</sup>. El objetivo del presente estudio fue medir la eficacia y la seguridad de la técnica de punción única peribulbar caruncular para distintos procedimientos quirúrgicos llevados a cabo en una clínica oftalmológica en la ciudad de Popayán (Colombia).

## Metodología

Los pacientes fueron reclutados previo consentimiento personal y aprobación ética de la Fundación Oftalmológica Vejarano. Mediante un diseño de cohorte se incluyeron los pacientes candidatos a anestesia peribulbar para procedimientos oftalmológicos diversos. Ellos fueron seleccionados consecutivamente como candidatos a anestesia regional por un anestesiólogo experto y de acuerdo a los requerimientos del procedimiento quirúrgico.

Todos los pacientes se evaluaron en el área de admisiones de la Fundación Oftalmológica Vejarano en la ciudad de Popayán, fueron monitorizados y recibieron sedación con midazolam 1 mg i.v. y fentanilo 50 µg i.v. La técnica anestésica utilizada fue la punción única caruncular, descrita ampliamente y evaluada previamente por otros autores<sup>1,2</sup>. El detalle de la técnica puede ser consultado en Rizzo et al.<sup>7</sup>. El volumen y la concentración de anestésico local fueron estándar para todos los pacientes: bupivacaína 0,5% 2,5 ml, lidocaína 2% 2,5 ml con hialuronidasa 7 UI/ml.

Después de la aplicación del anestésico, los pacientes fueron evaluados en los minutos 10, 15 y 20 antes de ser trasladados al quirófano. En cada corte de tiempo se midió la funcionalidad motora de los 4 músculos extraoculares y el control motor del párpado superior e inferior. Cada ítem recibió una puntuación de acuerdo a su funcionalidad: aquinesia total: 2; aquinesia parcial: 1; movimiento normal: 0. Esta escala de medición ha sido utilizada previamente por Ghali y Hafez<sup>8</sup>.

El desenlace primario en estudio fue la proporción de pacientes que alcanzaron una puntuación mayor o igual a 8 en cada tiempo de evaluación. Adicionalmente, se recolectó información general acerca de la población en estudio y efectos secundarios o adversos derivados del procedimiento. Estudios previos han documentado el 78% de bloqueo efectivo a los 5 min de evaluación<sup>7</sup>. Con el 10% de variabilidad se calculó un tamaño muestral de 66 pacientes para la estimación, con una confianza del 95%.

Las variables categóricas se presentan mediante tabla de frecuencias con sus respectivos porcentajes. Las variables continuas se resumen mediante estadísticos de centralización y dispersión (media  $\pm$  desviación estándar o mediana [rango intercuartílico]) de acuerdo a las características de su distribución. Los desenlaces se describen como frecuencias y proporciones. Para la proporción de pacientes con bloqueo mayor a 8 en los minutos 10, 15 y 20 se calculó el intervalo de confianza al 95% (IC 95%). Todos los análisis se realizaron en STATA 12.0<sup>9</sup>.

## Resultados

Se incluyeron en el estudio 137 pacientes, con predominio de género femenino (54%), y en su mayoría de clasificación ASA II (77%). Las características demográficas de los pacientes y de los procedimientos quirúrgicos realizados se detallan en la tabla 1.

Del total, 36 pacientes (26,3%) requirieron uso de refuerzo mediante una nueva punción peribulbar. En estos pacientes el volumen de refuerzo promedio fue de 4 ml  $\pm$  1,1.

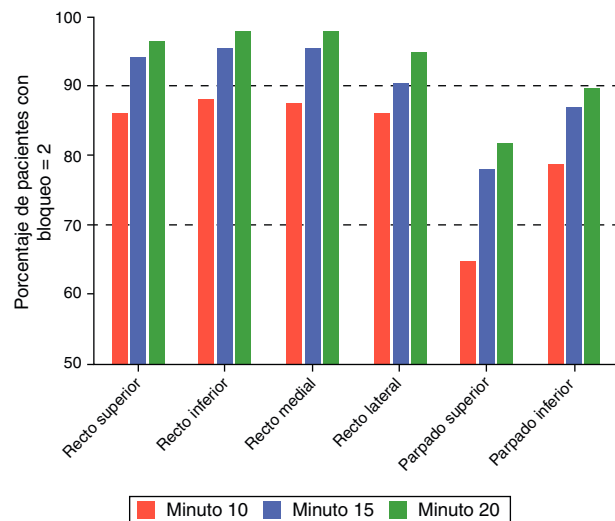
La proporción de pacientes que alcanzó un bloqueo completo se incrementó con el tiempo desde la aplicación del anestésico. Este hallazgo fue notorio en los 6 músculos evaluados. La funcionalidad de los párpados superior e inferior fue la que menores niveles de bloqueo alcanzó (fig. 1). A los 20 min de evaluación, el 97% de los pacientes alcanzan un nivel de 8 en la escala de evaluación motora, que se considera efectivo para cirugía (tabla 2).

**Tabla 1 – Características de los pacientes y procedimientos quirúrgicos en estudio (n = 137)**

Variable	
Género femenino/masculino	74/63 (54/46%)
Edad	70,5 años [62-77,7]
Peso	62,6 kg $\pm$ 10
Procedimiento quirúrgico	
FACO e implante de lente intraocular	99 (72,3)
Procedimiento intraocular combinado	12 (12,4)
EECC e implante de lente intraocular	6 (4,4)
Vitrectomía	6 (4,4)
Retiro de aceite de silicón	5 (3,6)
Otros	9 (6,6)
Lateralidad quirúrgica derecho/izquierdo	71 (51,8)/66 (48,2)
Longitud axial del ojo	23,2 $\pm$ 0,9
Clasificación de ASA I/II/III	30/105/2 (22/77/1%)

EECC: extracción extracapsular de cristalino; FACO: facoemulsificación de cristalino.

Fuente: autores.



**Figura 1 – Proporción de pacientes que alcanzan bloqueo completo discriminados por músculo en evaluación en relación al tiempo desde la aplicación (n = 137).**

Fuente: autores.

Veintidós pacientes (61%) refirieron presentar un dolor leve durante el procedimiento anestésico. En 4 casos (3%) se presentó quemosis, y en un caso (0,7%), edema conjuntival.

## Discusión

Los resultados del presente estudio adicionan evidencia de efectividad a la técnica de punción única peribulbar caruncular. A pesar de que los músculos que menor bloqueo alcanzan son los que controlan la funcionalidad de los párpados, esta técnica permite la realización de diferentes procedimientos quirúrgicos oftalmológicos con buenas condiciones para los cirujanos y los pacientes. La medición de la efectividad del bloqueo se realizó hasta los 20 min, debido a que existió disponibilidad de tiempo para ello. El 92% de los pacientes alcanzaron un nivel efectivo para cirugía a los 10 min del bloqueo. Con la misma técnica anestésica aplicada a 857 pacientes, se encontró que después de los 7 min el 100% de los pacientes tenía un bloqueo adecuado para cirugía<sup>7</sup>. Otros autores han documentado que un bloqueo efectivo se inicia después de 10 min con esta técnica<sup>8</sup>.

Es importante mencionar que la acinesia y la analgesia del globo ocular se obtuvieron con un volumen pequeño de anestésico (5 ml) en los pacientes que no requirieron refuerzo. Otras series han descrito el empleo de volúmenes pequeños de anestésico (no más de 6,5 ml) en la punción inicial<sup>7</sup>.

Cabe resaltar que en este estudio el 26% de los pacientes requirieron un refuerzo anestésico, con lo cual el volumen total se vio incrementado. Este hecho pudo relacionarse a nuestra escasa experiencia técnica con esta aproximación. Sin embargo, su efectividad clínica no se afectó y la incidencia de complicaciones estuvo acorde con otras publicaciones. El sitio de punción de la técnica caruncular es relativamente avascular, lo cual disminuye teóricamente el riesgo de hematoma<sup>7</sup>. En este estudio no observamos ningún caso de hematoma

**Tabla 2 – Niveles totales máximos alcanzados por el bloqueo en 3 tiempos de evaluación (n = 137)**

Nivel total de bloqueo alcanzado	10 min	15 min	20 min
Mayor o igual a 6 (50%)	133 (97,1)	135 (98,5)	135 (98,5)
Mayor o igual a 8 (efectivo para cirugía)	126 (91,9) <sup>a</sup>	131 (95,6) <sup>b</sup>	133 (97) <sup>c</sup>
Mayor o igual a 10	113 (82,4)	126 (91,9)	130 (94,8)
Bloqueo de 12 (completo)	78 (56,9)	99 (72,3)	108 (78,8)

<sup>a</sup> IC 95%: 86-95%.  
<sup>b</sup> IC 95%: 90-97%.  
<sup>c</sup> IC 95%: 92-98%.  
Fuente: autores.

orbitario. Debido a que la inserción de la aguja se limita a la órbita anterior, la lesión de la arteria oftálmica, del nervio óptico o de la retina es inusual<sup>7</sup>. Algunos autores reportan un 0,6% de incidencia de hematoma<sup>10</sup>. Se presentaron 4 casos (3%) de quemosis y un caso de edema conjuntival, que no representaron limitaciones o incomodidad quirúrgica. Otros estudios han mostrado incidencias de quemosis con punción única desde el 0,5 hasta el 16%<sup>2,7,8</sup>.

En conclusión, con el uso de la técnica de punción única caruncular la gran mayoría de los pacientes alcanzan un bloqueo ocular apropiado para diversos procedimientos quirúrgicos oftalmológicos. Este bloqueo se incrementa con el tiempo y la incidencia de complicaciones es baja.

### Financiación

Ninguna.

### Conflicto de intereses

Los autores declaran no tener ningún conflicto de intereses.

### Agradecimientos

Por su colaboración durante el desarrollo de este proyecto, al personal asistencial y administrativo de la Fundación Oftalmológica Vejarano, en Popayán (Colombia) y a los residentes del programa de Anestesiología, Universidad del Cauca, Popayán (Colombia). Al estudiante de medicina Sr. Andrés Manquillo por su participación activa en el proceso de creación de bases de datos.

### REFERENCIAS

1. Clausel H, Touffet L, Havaux M, Lamard M, Savean J, Cochener B, et al. Peribulbar anesthesia: Efficacy of a single injection with a limited local anesthetic volume. *J Fr Ophthalmol.* 2008;31:781-5.
2. Deruddre S, Benhamou D. Medial canthus single-injection peribulbar anesthesia: A prospective randomized comparison with classic double-injection peribulbar anesthesia. *Reg Anesth Pain Med.* 2005;30:255-9.
3. Davis DB, Mandel MR. Posterior peribulbar anesthesia: An alternative to retrobulbar anesthesia. *Indian J Ophthalmol.* 1989;37:59-61.
4. Murdoch IE. Peribulbar versus retrobulbar anaesthesia. *Eye (Lond).* 1990;4:445-9.
5. Alhassan MB, Kyari F, Ejere HO. Peribulbar versus retrobulbar anaesthesia for cataract surgery. *Cochrane Database Syst Rev.* 2008;CD004083.
6. Husted RF, Hamilton RC, Loken RG. Periocular local anesthesia: Medial orbital as an alternative to superior nasal injection. *J Cataract Refract Surg.* 1994;20:197-201.
7. Rizzo L, Marini M, Rosati C, Calamai I, Nesi M, Salvini R, et al. Peribulbar anesthesia: A percutaneous single injection technique with a small volume of anesthetic. *Anesth Analg.* 2005;100:94-6.
8. Ghali AM, Hafez A. Single-injection percutaneous peribulbar anesthesia with a short needle as an alternative to the double-injection technique for cataract extraction. *Anesth Analg.* 2010;110:245-7.
9. Stata Statistical Software: Release 12. College Station, Texas: StataCorp LP; 2011. STATA 12.0. StataCorp.
10. Velázquez CC, Depestre JA, Velázquez JM. Análisis retrospectivo del bloqueo peribulbar en la cirugía de cataratas. *Rev Cubana Anestesiología Reanim [online].* 2009; 8, 0-0.