

Relato de Caso

Uso do dispositivo de assistência ventricular Impella® em adulto jovem com choque cardiogênico secundário à dissecação coronária espontânea

Giulliano Gardenghi*, Felipe Barbosa Amaral, Álvaro de Moraes Jr., Fernando Henrique Fernandes, Adriano Gonçalves de Araujo, Flavio Passos Barbosa, Mayler Olombrada Nunes de Santos, Max Weyler Nery, Maurício Lopes Prudente

Hospital Encore, Aparecida de Goiânia, GO, Brasil

INFORMAÇÕES SOBRE O ARTIGO

Histórico do artigo:

Recebido em 21 de dezembro de 2015

Aceito em 6 de fevereiro de 2016

Palavras-chave:

Infarto do miocárdio
Choque cardiogênico
Hemodinâmica

RESUMO

Em pacientes com choque cardiogênico pós-infarto a mortalidade é alta. A reversão da hipoperfusão tecidual é essencial para a preservação orgânica durante o período de recuperação funcional do miocárdio. Relatamos o caso de uma paciente que, após seguidos episódios de parada cardiorrespiratória, evoluiu com choque cardiogênico secundário à dissecação espontânea do tronco de coronária esquerda. Após a restauração do fluxo coronariano, por meio da intervenção percutânea primária com uso de stent, optou-se pelo implante do dispositivo de assistência circulatória Impella® 2.5, que permitiu melhorar as condições hemodinâmicas da paciente, contribuindo para um desfecho favorável.

© 2016 Sociedade Brasileira de Hemodinâmica e Cardiologia Intervencionista. Publicado por Elsevier Editora Ltda. Este é um artigo Open Access sob a licença de CC BY-NC-ND (<http://creativecommons.org/licenses/by-nc-nd/4.0/>).

Use of the Impella™ ventricular assist device in a young adult with cardiogenic shock secondary to spontaneous coronary dissection

ABSTRACT

Mortality is high in patients with post-infarction cardiogenic shock. Reversal of tissue hypoperfusion is essential for organ preservation during the myocardial functional recovery period. The authors report the case of a female patient who, after consecutive episodes of cardiorespiratory arrest, developed cardiogenic shock secondary to spontaneous dissection of the left main coronary artery. After restoration of coronary flow through primary percutaneous intervention with stent implantation, the Impella™ 2.5 circulatory assist device was implanted, which allowed the patient's hemodynamic improvement, contributing to a favorable outcome.

© 2016 Sociedade Brasileira de Hemodinâmica e Cardiologia Intervencionista. Published by Elsevier Editora Ltda. This is an open access article under the CC BY-NC-ND license (<http://creativecommons.org/licenses/by-nc-nd/4.0/>).

Keywords:

Myocardial infarction
Cardiogenic shock
Hemodynamics

Introdução

Indivíduos que apresentam quadro de insuficiência coronariana aguda e choque cardiogênico apresentam altas taxas de mortalidade, com cifras que podem ultrapassar 70%.¹ A etiologia mais comum do choque cardiogênico é o infarto agudo do miocárdio com supradesnívelamento do segmento ST.² Estratégias de reperfusão coronária utilizando a abordagem percutânea podem, por meio da restauração da patência da artéria relacionada ao infarto, limitar

seu tamanho, melhorar a função ventricular e favorecer o prognóstico dos indivíduos em choque cardiogênico.² Adicionalmente, é importante que ocorra a reversão precoce da hipoperfusão tecidual nestes casos. O uso de suportes mecânicos para assistência circulatória, como o dispositivo Impella® (Abiomed, Danvers, EUA),³ é indicado quando o choque cardiogênico não responde ao tratamento farmacológico otimizado e medidas convencionais, incluindo a infusão de volume e o uso de vasopressores e inotrópicos, com ou sem a utilização do balão intra-aórtico. O objetivo deste relato foi

* Autor para correspondência: Rua Gurupi, Quadra 25, Lote 6 a 8, Vila Brasília, CEP: 74905-350, Aparecida de Goiânia, GO, Brasil.

E-mail: ggardenghi@encore.com.br (G. Gardenghi).

A revisão por pares é de responsabilidade da Sociedade Brasileira de Hemodinâmica e Cardiologia Intervencionista.

apresentar o caso de uma paciente jovem com choque cardiogênico refratário, no qual foi fundamental a implementação da assistência ventricular por dispositivo de suporte mecânico.

Relato de caso

Paciente do sexo feminino, de 33 anos, admitida em 9 de dezembro de 2013 no pronto-socorro de um hospital cardiológico em Aparecida de Goiânia (GO), com queixa de dor torácica em opressão, sem irradiação, iniciada após esforço leve, aproximadamente 20 minutos antes da chegada ao serviço. No eletrocardiograma, apresentava ritmo sinusal com alteração da repolarização ventricular anterossseptal. Os marcadores de necrose miocárdica foram negativos. A radiografia de tórax não mostrava alterações significativas. Apresentou, após a admissão, por duas vezes, parada cardiorrespiratória em ritmo de fibrilação ventricular, prontamente revertida com desfibrilação e manobras de reanimação. Admitida na unidade de terapia intensiva em ventilação mecânica, com hipotensão grave, onde procedeu-se à instalação de acesso venoso central, cateter de pressão arterial invasiva e administração de noradrenalina endovenosa. Ecocardiograma à beira do leito constatou fração de ejeção de 29% e acinesia da região apical, além de acinesia da região média da parede anterossseptal, inferossseptal e anterior do ventrículo esquerdo.

Foi encaminhada para cineangiogramia de urgência, que revelou lesão suboclusiva, com aspecto de dissecção espontânea em tronco de coronária esquerda, com fluxo mínimo nas artérias descendente anterior e circunflexa (fig. 1A). Foi imediatamente submetida à intervenção coronária percutânea primária com implante de um stent não farmacológico no tronco de coronária es-

querda (fig. 1B e 1C). Durante o procedimento, apresentou cinco novos episódios de parada cardiorrespiratória em ritmo de atividade elétrica sem pulso, prontamente revertidas.

Na manhã seguinte, diante do quadro de choque cardiogênico refratário, com doses máximas de noradrenalina e dobutamina, considerou-se o uso de um dispositivo de assistência circulatória, sendo feita opção pelo Impella® – 2,5 L/minuto, o qual foi instalado aproximadamente 18 horas após admissão, via artéria femoral esquerda (fig. 2). A instabilidade hemodinâmica foi revertida, e a paciente foi extubada com sucesso no quarto dia de internação, sem qualquer déficit neurológico. Evoluiu com hemólise, hemoglobinúria e piora da função renal, sem a necessidade de hemodiálise. O Impella® teve seus parâmetros gradualmente reduzidos com retirada 5 dias após sua instalação, mantendo estabilidade hemodinâmica com resolução do choque cardiogênico.

Novo ecocardiograma realizado após a retirada do Impella® demonstrou comprometimento discreto a moderado da função sistólica do ventrículo esquerdo (fração de ejeção de 46%), acinesia da região apical, acinesia da região média da parede anterossseptal do ventrículo esquerdo, e hipocinesia da região média das paredes anterior e inferossseptal do ventrículo esquerdo.

A alta hospitalar ocorreu no 15º dia de internação hospitalar, com a paciente apresentando-se assintomática do ponto de vista cardiovascular e neurológico.

Discussão

Dispositivos de assistência ventricular temporária, como o Impella® 2.5, são, muitas vezes, utilizados como terapia de resgate circulatório, diante de condições hemodinâmicas refratárias que

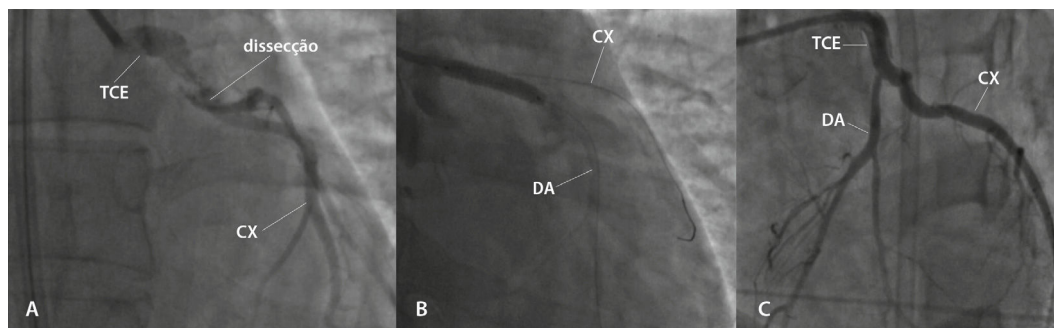


Figura 1. (A) Lesão com aspecto de dissecção espontânea em tronco de coronária esquerda (TCE), com fluxo mínimo nas artérias descendente anterior (DA) e circunflexa (CX). (B) Intervenção coronária percutânea com implante de um stent não farmacológico em TCE. (C) Resultado após a intervenção coronária percutânea.

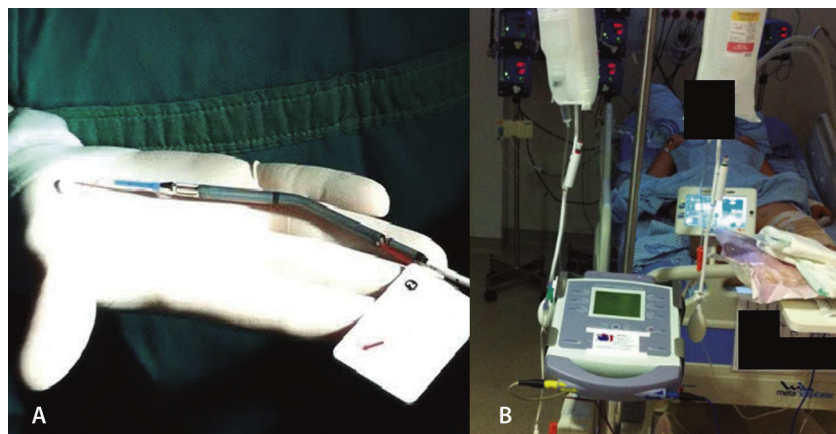


Figura 2. (A) Dispositivo de assistência ventricular Impella® 2.5. (B) Dispositivo de assistência ventricular Impella® 2.5 instalado.

possam induzir à falência orgânico-sistêmica, decorrente de hipoperfusão tecidual.⁴ Faz-se necessário que estes pacientes restabeleçam o débito cardíaco de maneira rápida, visando à manutenção da perfusão sistêmica. Para tal, utilizam-se regularmente as drogas vasoativas e inotrópicas e, na persistência de instabilidade hemodinâmica, o uso de dispositivos como o Impella® 2.5 é eficaz, reduzindo o trabalho ventricular e dando o suporte circulatório necessário para permitir a recuperação do miocárdio.^{5,6}

O Impella® 2.5 é uma bomba de fluxo centrífuga, embutida em um tubo, que aspira o sangue do ventrículo esquerdo por meio de uma área de entrada, perto da ponta, e expelle o sangue do cateter para a aorta ascendente, descomprimindo o ventrículo esquerdo, melhorando a perfusão coronariana e diminuindo a necessidade de drogas inotrópicas. O paciente deve ficar anticoagulado, com o tempo de coagulação ativada (TCA) em torno de 180", por meio da infusão contínua de heparina.

O dispositivo pode ser inserido por meio de um procedimento de cateterismo padrão através da artéria femoral, aorta ascendente, valva aórtica, sendo posicionado no ventrículo esquerdo. Pode ser implantado com rapidez, é de fácil manutenção nas unidades de terapia intensiva e promove melhora imediata da condição hemodinâmica.⁷

A principal indicação que deve nortear a implementação de suporte circulatório mecânico após infarto do miocárdio (com ou sem elevação do segmento ST) é a presença de choque cardiogênico persistente, mesmo após revascularização precoce (por meio de cirurgia de revascularização miocárdica ou, ainda, por intervenção percutânea).⁸

Importante ressaltar que o uso de dispositivos como o aqui ilustrado não é isento de efeitos adversos. São descritos na literatura eventos como hemólise, disfunção renal aguda, trombocitopenia, sangramentos, lesão valvar aórtica, acidente vascular cerebral, complicações do acesso vascular, entre outros.⁹

Ensaio clínico têm sido conduzidos no sentido de se compararem diferentes abordagens no choque cardiogênico secundário ao infarto agudo do miocárdio.^{8,10} O estudo IABP-SHOCK II (*Intra-aortic Balloon Pump in Cardiogenic Shock II*) reuniu 598 pacientes randomizados entre dois grupos, sendo que 300 foram alocados no grupo balão intra-aórtico e 298 no controle. A mortalidade em 30 dias entre os dois grupos foi semelhante (39,7% vs. 41,3%, $p = 0,69$). Não houve diferenças entre desfechos secundários, como tempo de permanência em unidade crítica, lactato sérico, doses e tempo de uso de drogas vasoativas, tempo para estabilização hemodinâmica e outros.⁸

Outro estudo com 26 pacientes com choque cardiogênico buscou comparar o uso do Impella® 2.5 e do balão intra-aórtico (BIA), investigando desfechos hemodinâmicos (pré e 30 minutos após instalação), acidose láctica, hemólise e mortalidade. Houve melhor suporte hemodinâmico no grupo de pacientes tratados com o Impella® 2.5 em comparação ao BIA, obtendo-se maiores valores de índice cardíaco, débito cardíaco e pressão arterial média após 30 minutos de sua instalação. Não houve diferença significativa nos demais parâmetros investigados, sendo que a mortalidade entre os grupos foi semelhante (46% em ambos).⁶

Importante ressaltar aqui o papel da intervenção coronária percutânea com stent no choque cardiogênico, com objetivo fundamental de restabelecer o fluxo *Thrombolysis in Myocardial Infarction* (TIMI) III e a perfusão miocárdica, seguida de suporte hemodinâmico com dispositivos de assistência circulatória quando necessário, em casos selecionados (uso precoce em casos refratários, em pacientes jovens e sem disfunções orgânicas, entre outros).

Assim, concluímos que o dispositivo Impella® foi capaz de conferir rápida melhora da condição hemodinâmica da paciente, preservando as funções vitais até que o coração pudesse reassumir plenamente sua função contrátil. Dispositivos de assistência mecânica ventricular devem ser considerados como alternativa em casos semelhantes.

Fonte de financiamento

Não há.

Conflitos de interesse

Os autores declaram não haver conflitos de interesse.

Referências

- Goldberg RJ, Samad NA, Yarzelski J, Gurwitz J, Bigelow C, Gore JM. Temporal trends in cardiogenic shock complicating acute myocardial infarction. *N Engl J Med*. 1999;340(15):1162-8.
- Feitosa Filho FH, Conejo F, Santos LN, Campos CA, Lemos Neto PA. Evolução hospitalar de pacientes com choque cardiogênico por infarto agudo do miocárdio com supradesnívelamento do segmento ST. *Rev Bras Cardiol Invasiva*. 2013;21(3):265-9.
- Henriques JP, Rimmelink M, Baan J Jr, van der Schaaf RJ, Vis MM, Koch KT, et al. Safety and feasibility of elective high-risk percutaneous coronary intervention procedures with left ventricular support of the Impella® Recover LP 2.5. *Am J Cardiol*. 2006;97(7):990-2.
- Hochman JS. Cardiogenic shock complicating acute myocardial infarction: expanding the paradigm. *Circulation*. 2003;107(24):2998-3002.
- Sauren LD, Accord RE, Hamzeb K, de Jong M, van der Nagel T, van der Veen FH, et al. Combine Impella® and intra-aortic balloon pump support to improve both ventricular unloading and coronary blood flow for myocardial recovery: an experimental study. *Artif Organs*. 2007;37(11):839-42.
- Seyfarth M, Sibbing D, Bauer I, Fröhlich G, Bott-Flügel L, Byrne R, et al. A randomized clinical trial to evaluate the safety and efficacy of a percutaneous left ventricular assist device versus intra-aortic balloon pumping for treatment of cardiogenic shock caused by myocardial infarction. *J Am Coll Cardiol*. 2008;52(19):1584-8.
- Thiele H, Allam B, Chatellier G, Schuler G, Lafont A. Shock in acute myocardial infarction: the Cape Horn for trials? *Eur Heart J*. 2010;31(15):1828-35.
- Thiele H, Zeymer U, Neumann F-J, Ferenc M, Olbrich H-G, Hausleiter J, et al.; IABP-SHOCK II Trial Investigators. Intraaortic balloon support for myocardial infarction with cardiogenic shock. *N Engl J Med*. 2012;367(14):1287-96.
- Fiorelli AI, Oliveira Jr. JL, Coelho GH, Rocha DC. Assistência circulatória mecânica: porque e quando. *Rev Med (São Paulo)*. 2008;87(1):1-15.
- Prondzinsky R, Lemm H, Swyter M, Wegener N, Unverzagt S, Carter JM, et al. Intra-aortic balloon counterpulsation in patients with acute myocardial infarction complicated by cardiogenic shock: The prospective, randomized IABP SHOCK Trial for attenuation of multiorgan dysfunction syndrome. *Critical Care Medicine*. 2010;38(1):152-60.