



SOCIEDADE DE PEDIATRIA DE SÃO PAULO

REVISTA PAULISTA DE PEDIATRIA

www.rpped.com.br



RELATO DE CASO

Shunt portossistêmico congênito intra-hepático diagnosticado na vida intrauterina



Camila Vieira Bellettini^{a,*}, Rafaela Wagner^a, Aleocídio Sette Balzanelo^b,
André Luis de Souza Andretta^b, Arthur Nascimento de Moura^b,
Catia Carolina Fabris^b e Eduardo Maranhão Gubert^b

^a Hospital Pequeno Príncipe, Curitiba, PR, Brasil

^b Pontifícia Universidade Católica do Paraná, Curitiba, PR, Brasil

Recebido em 22 de novembro de 2015; aceito em 22 de março de 2016
Disponível na Internet em 8 de abril de 2016

PALAVRAS-CHAVE

Diagnóstico pré-natal;
Anormalidades
congênitas;
Tomografia
computadorizada;
Ultrassonografia
Doppler

Resumo

Objetivo: Descrever a história clínica de paciente com diagnóstico pré-natal de *shunt* portossistêmico, condição rara na espécie humana.

Descrição do caso: Recém-nascido do sexo feminino internada aos 17 dias para investigação de suspeita diagnóstica de *shunt* portossistêmico, aventada na ecografia obstétrica. A hipótese foi confirmada após angiotomografia do abdome e ecodoppler hepático. Outros exames, como ecocardiograma e eletroencefalograma, foram feitos para investigação de possíveis comorbidades ou complicações associadas e tiveram resultados normais. Optou-se por tratamento conservador do *shunt*, já que não havia quaisquer complicações relacionadas à doença e tratava-se de *shunt* intra-hepático, que pode fechar espontaneamente até os dois anos de idade.

Comentários: O *shunt* portossistêmico pode levar a diversas complicações, como encefalopatia hepática, hipergalactosemia, tumores hepáticos e síndrome hepatopulmonar. A maioria dos diagnósticos é feita a partir de um mês de vida, após tais complicações ocorrerem. O diagnóstico pré-natal dessa paciente possibilitou maior segurança para o manejo do quadro, bem como um acompanhamento periódico que permite antecipar possíveis complicações e adotar conduta intervencionista, se necessário.

© 2016 Publicado por Elsevier Editora Ltda. em nome da Sociedade de Pediatria de São Paulo. Este é um artigo Open Access sob a licença CC BY (<https://creativecommons.org/licenses/by/4.0/deed.pt>).

DOI se refere ao artigo: <http://dx.doi.org/10.1016/j.rppede.2016.03.016>

* Autor para correspondência.

E-mail: camila.bellettini@gmail.com (C.V. Bellettini).

KEYWORDS

Prenatal diagnosis;
Congenital
abnormalities;
CT scan;
Doppler ultrasound

Congenital intrahepatic portosystemic shunt diagnosed during intrauterine life**Abstract**

Objective: To report a patient with prenatal diagnosis of portosystemic shunt; a rare condition in humans.

Case description: 17-day-old female infant admitted for investigation of suspected diagnosis of portosystemic shunt, presumed in obstetric ultrasound. The hypothesis was confirmed after abdominal angiography and liver Doppler. Other tests such as echocardiography and electroencephalogram were performed to investigate possible co-morbidities or associated complications, and were normal. We chose conservative shunt treatment, as there were no disease-related complications and this was intrahepatic shunt, which could close spontaneously by the age of 2 years.

Comments: Portosystemic shunt can lead to various complications such as hepatic encephalopathy, hypergalactosemia, liver tumors, and hepatopulmonary syndrome. Most diagnoses are done after one month of age, after such complications occur. The prenatal diagnosis of this patient provided greater security for the clinical picture management, as well as regular monitoring, which allows the anticipation of possible complications and perform interventional procedures when needed.

© 2016 Published by Elsevier Editora Ltda. on behalf of Sociedade de Pediatria de São Paulo. This is an open access article under the CC BY license (<http://creativecommons.org/licenses/by/4.0/>).

Introdução

O *shunt* portossistêmico é uma condição rara, descrita pela primeira vez em 1793, por John Abernethy. Consiste de anomalia vascular congênita, na qual o sangue proveniente da veia porta drena diretamente para uma veia sistêmica e desvia a circulação do fígado.^{1,2}

Na espécie humana, a incidência dessa patologia é estimada em um para cada 30.000 nascimentos e está associada a outras malformações, como as gastrintestinais, genitúrinárias, ósseas e cardiovasculares.¹⁻³

Descrição do caso

Recém-nascida do sexo feminino transferida ao serviço com 17 dias de vida para investigação de possível presença de *shunt* portossistêmico. A hipótese diagnóstica foi aventada durante uma ecografia obstétrica rotineira do terceiro trimestre que, além da suspeita do *shunt*, evidenciou restrição do crescimento intrauterino (RCIU), microcefalia, encurtamento de ossos longos e aumento do tamanho da placenta. Mãe não apresentava comorbidades prévias ou durante a gestação.

O nascimento ocorreu com 37 semanas de idade gestacional, de parto cesariano, com peso de 1.900g, a paciente era pequena para a idade gestacional,⁴ com Apgar 6/9. Ao nascer, foi levada à UTI neonatal, onde permaneceu por 11 dias para ganho de peso e manejo de outras intercorrências, como desconforto respiratório e icterícia neonatal com necessidade de fototerapia. Após estabilização do quadro, a paciente foi transferida para o Hospital Pequeno Príncipe, com o objetivo de investigar a suspeita diagnóstica de *shunt* portossistêmico.

A recém-nascida foi admitida assintomática, em bom estado geral, corada, hidratada e com sinais vitais dentro

dos parâmetros de normalidade. Ao exame clínico, não se evidenciaram as alterações de microcefalia e encurtamento de ossos longos observadas na ecografia obstétrica. Procedeu-se à investigação com: 1) Ecografia abdominal, que não mostrou alterações, a avaliação da veia porta foi insuficiente; 2) Angiotomografia computadorizada, que indicou fígado com dimensões, contornos e densidade normais, havia proeminência de ramo da veia porta esquerda, até a periferia do segmento lateral esquerdo, onde se observou dilatação vascular e proeminência da veia hepática esquerda adjacente, com impressão de *shunt* portossistêmico intra-hepático no segmento lateral esquerdo do fígado (fig. 1); 3) Ecografia abdominal com Doppler, que mostrou proeminências dos ramos direito e esquerdo da veia porta, com trajeto anômalo da veia porta direita, com direção posterossuperior, sinais de comunicação com a veia hepática média, local em que há aumento da velocidade de pico sistólico e fluxo oscilante, o que sugere *shunt* portossistêmico (fig. 2). Devido à associação do *shunt* com outras patologias e complicações, foram feitos outros exames: eletroencefalograma normal, ecocardiograma normal, exames laboratoriais (tabela 1).

Após o diagnóstico, optou-se por tratamento conservador, tendo em vista a ótima evolução clínica, a ausência de quaisquer intercorrências relacionadas com a doença e o tipo do *shunt*, que pode fechar espontaneamente. A criança segue em acompanhamento médico periódico, com reavaliações clínicas e laboratoriais.

Discussão

O *shunt* portossistêmico é classificado em intra- e extra-hepático. O extra-hepático liga diretamente o tronco da veia porta (ou um de seus ramos) com a veia cava (ou um de seus ramos). No *shunt* intra-hepático, ocorre conexão entre

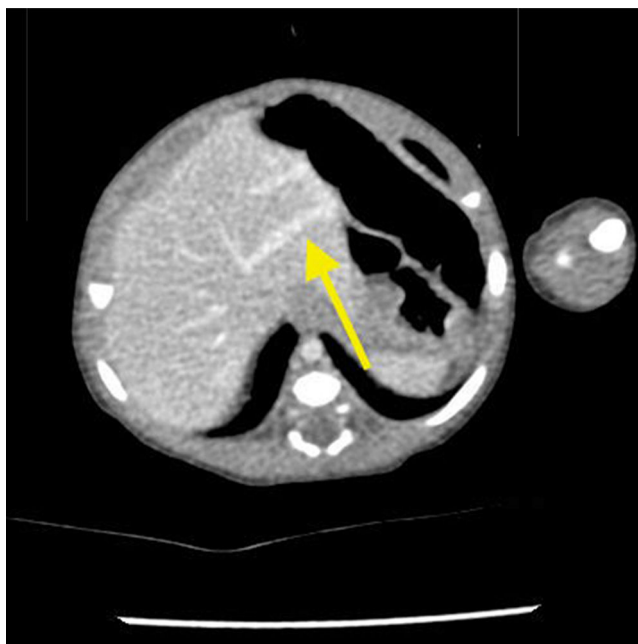


Figura 1 Angiotomografia de abdome – fase venosa. A seta aponta a dilatação da veia porta intra-hepática, com o *shunt* portossistêmico.

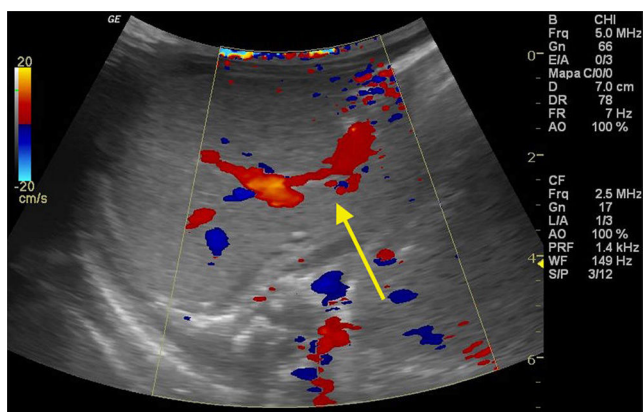


Figura 2 Ecografia abdominal com Doppler. A seta indica o *shunt* portossistêmico.

a veia porta (ou um de seus ramos) com as veias hepáticas ou veia cava inferior.^{1,3,5,6} Dessa forma, o sangue intestinal passa diretamente para a circulação sistêmica, sem passar pelo fígado.⁷

Possíveis fatores que influenciam o desenvolvimento dessa malformação congênita são: 1) componente genético; 2) processo complexo de malformações, o *shunt* está associado a malformações cardíacas, renais, ósseas e outras; 3) hemangioma do fígado, que pode ligar vasos do sistema porta com vasos hepáticos; e 4) ausência do ducto venoso durante a vida fetal, o que leva à gênese de vasos anômalos para cumprir sua função.⁸

A maioria dos diagnósticos de *shunt* portossistêmico ocorre após um mês de idade, devido às complicações encontradas ou, ainda, acidentalmente, durante a investigação das doenças associadas, como as cardiopatias.^{2,8} Em cerca de 10% dos casos, o diagnóstico se

Tabela 1 Exames laboratoriais

Exames feitos	Valor encontrado	Valor de referência
Albumina	3g/dL	2,8-4,4g/dL
Amônia ^a	55µmol/L	9-33µmol/L
Bilirrubina direta	0,48mg/dL	0,0-0,6mg/dL
Bilirrubina indireta ^a	2,62mg/dL	0,2-1,0mg/dL
Bilirrubina total ^a	3,1mg/dL	0,6-1,4mg/dL
Cálcio iônico	1,41mmol/L	1,15-1,32mmol/L
Creatinina sérica	0,4mg/dL	0,1-0,5mg/dL
Fosfatase alcalina ^a	385U/L	145-320U/L
Fósforo	6,1mg/dL	3,9-6,5mg/dL
Gama-glutiltransferase ^a	177U/L	Até 115U/L
Hemoglobina	12,8g/dL	9,0-18,0g/dL
Leucócitos	12130uL	5000-15000uL
Magnésio	2mg/dL	1,7-2,3mg/dL
Plaquetas	320.000µL	150.000-450.000 µL
Potássio	5,5mmol/L	4,1-5,3mmol/L
Proteína C reativa	6,3mg/dL	<10mg/L
Sódio	137,2mmol/L	136-145mmol/L
Atividade de protrombina ^a	67,9%	70%-100%
TTPA	39,9seg (1,25)	0,8-1,25
AST	48U/L	20-60U/L
ALT	34U/L	6,0-45U/L
Ureia	8mg/dL	5-40mg/dL

TTPA, tempo de tromboplastina parcial ativada; AST, aspartato aminotransferase; ALT, alanina aminotransferase.

^a Exames alterados.

estabelece no período pré-natal, como ocorreu na paciente aqui apresentada.⁸ A identificação pré-natal do *shunt* tem se tornado mais frequente com a melhoria técnica do diagnóstico por imagem, todavia esse método tem limitações.^{9,10} Ultrassonografias pós-natais são importantes e úteis na confirmação de alterações detectadas em exame pré-natal.⁹

Uma vez que parte da circulação mesentérica é desviada de sua passagem pelo fígado, o metabolismo da galactose, da amônia e de outros compostos tóxicos deixa de ocorrer normalmente, leva a aumento sérico dessas substâncias.² Os sintomas predominantes do *shunt* estão associados à encefalopatia hepática decorrente dessa toxicidade.^{6-8,11} Manifestam-se com sonolência, confusão mental, alterações de comportamento, irritabilidade, desorientação, dificuldades escolares, desatenção e hiperatividade. Também se podem identificar retardo mental e convulsões.^{8,10} A encefalopatia hepática apresenta-se com maior frequência em pacientes mais velhos, é identificada em 15% dos casos de *shunt* portossistêmico em crianças.¹

Outras graves manifestações do *shunt* são: hipergalactosemia, colestase neonatal, tumores hepáticos, hipertensão arterial pulmonar, síndrome hepatopulmonar.^{6-8,11} Ainda podem estar associadas: glomerulopatia membranoproliferativa, hiperinsulinemia com hiper e hipoglicemia, hipotiroxinemia, hiperandrogenismo, pancreatite e insuficiência cardíaca.^{8,12} Relatos na literatura sugerem que a RCIU, como observado em nossa paciente, possa também estar relacionada com o *shunt*.^{8,9,13} A explicação para a RCIU

encontra-se na diminuição da perfusão hepática causada pelo *shunt*. A perfusão hepática adequada parece induzir a proliferação celular com consequente aumento de fator de crescimento semelhante à insulina (IGF-1), da expressão de mRNA no fígado, assim como aumento da proliferação celular periférica. Diante do exposto, a literatura sugere que em casos de RCIU sem etiologia evidente – como insuficiência placentária ou alterações cromossômicas – seja aventada a hipótese diagnóstica de *shunt* portossistêmico e ultrasonografias pré e pós-natais sejam feitas.¹³

Eventualmente, há atrofia do fígado devido à diminuição de substâncias hepatotróficas que chegam ao fígado via circulação portal.^{1,2} Características de hipertensão portal, como ascite, varizes e esplenomegalia, são raras no *shunt* portossistêmico congênito. Quando esses sinais estão presentes, deve-se pensar em outras causas de *shunt* espontâneo.² Laboratorialmente, podem estar aumentados os valores das transaminases, gama-glutamyltransferase, atividade de protrombina, amônia e bilirrubinas. A albumina sérica pode estar diminuída.⁸ No caso clínico aqui descrito, a paciente apresentou mínimo aumento de amônia, fosfatase alcalina, gama-glutamiltransferase e diminuição da atividade de protrombina, sem quaisquer repercussões clínicas. Tais alterações não foram consideradas complicações graves do *shunt*.

O exame de imagem de escolha para o diagnóstico é a ecografia com Doppler de sistema porta.^{1,5,8} Tomografia computadorizada é exame de imagem a ser feito a seguir para detalhar melhor a anatomia da região e contribuir para a melhor decisão terapêutica.⁸

Devido às suas complicações potenciais graves, indica-se a intervenção cirúrgica ou radiológica para corrigir o *shunt* portossistêmico. Relatos na literatura mostram o benefício dessa correção mesmo em *shunts* assintomáticos, com o papel de prevenir futuras repercussões significativas.^{6,8} Adicionalmente, quanto maior a criança e maior o diâmetro das veias envolvidas no *shunt*, mais difícil torna-se fechá-lo, ressalta-se a importância da intervenção precoce.³ Por outro lado, na situação específica de *shunt* assintomático intra-hepático em crianças com menos de dois anos, indica-se conduta expectante, uma vez que grande parte deles fecha espontaneamente antes dos 24 meses de idade. Se, todavia, não fechar até os dois anos, deve-se considerar a intervenção.^{6,8-10,13} Com base nesse conhecimento, na paciente aqui relatada optou-se por conduta expectante até os dois anos de idade ou até surgirem sinais de complicação.

Nos casos sintomáticos em que se indica intervenção terapêutica, há relatos de que, após a resolução do *shunt*, alterações laboratoriais, manifestações neurológicas e tumores hepáticos regridem totalmente ou ao menos melhoram significativamente.^{8,10} A hipertensão pulmonar pode resolver desde que o *shunt* seja corrigido antes do desenvolvimento de lesões vasculares irreversíveis.⁸ Há ainda melhoria da função cognitiva e recuperação de peso e estatura, quando essas alterações estavam presentes.¹⁰

Os *shunts* portossistêmicos são patologias raras com complicações potencialmente graves. Se não foi feito o diagnóstico pré-natal, esse deve ser considerado no período pós-natal diante de encefalopatia, hipertensão pulmonar, síndrome hepatopulmonar e colestase neonatal, principalmente se houver alterações laboratoriais, como hiperamonemia, hipergalactosemia, hiperbilirrubinemia

direta e aumento de transaminases. Em nossa experiência, ressaltamos a importância do diagnóstico pré-natal, que possibilitou maior segurança para o manejo do quadro, bem como um acompanhamento periódico que permite antecipar possíveis complicações e adotar conduta intervencionista quando necessário.

Financiamento

O estudo não recebeu financiamento.

Conflitos de interesse

Os autores declaram não haver conflitos de interesse.

Referências

1. Alonso-Gamarra E, Parrón M, Pérez A, Prieto C, Hierro L, López-Santamaría M. Clinical and radiologic manifestations of congenital extrahepatic portosystemic shunts: a comprehensive review. *Radiographics*. 2011;31:707–22.
2. Ávila LF, Luis AL, Encinas JL, Hernández F, Olivares P, Fernández Cuadrado JF, et al. Congenital portosystemic shunt. The Abernethy malformation. *Cir Pediatr*. 2006;19:204–9.
3. Kanazawa H, Nosaka S, Miyazaki O, Sakamoto S, Fukuda A, Shigeta T, et al. The classification based on intrahepatic portal system for congenital portosystemic shunts. *J Pediatr Surg*. 2015;50:688–95.
4. Brasil. Ministério da Saúde. Secretaria de Atenção à Saúde. Departamento de Ações Programáticas e Estratégicas. Manual AIDPI neonatal: quadro de procedimentos. 3rd ed. Brasília: Ministério da Saúde; 2012.
5. Gallego C, Miralles M, Marín C, Muyor P, González G, García-Hidalgo E. Congenital hepatic shunts. *Radiographics*. 2004;24:755–72.
6. Franchi-Abella S, Branchereau S, Lambert V, Fabre M, Steimberg C, Losay J, et al. Complications of congenital portosystemic shunts in children: therapeutic options and outcomes. *J Pediatr Gastroenterol Nutr*. 2010;51:322–30.
7. Sokollik C, Bandsma RH, Gana JC, van den Heuvel M, Ling SC. Congenital portosystemic shunt: characterization of a multisystem disease. *J Pediatr Gastroenterol Nutr*. 2013;56:675–81.
8. Bernard O, Franchi-Abella S, Branchereau S, Pariente D, Gauthier F, Jacquemin E. Congenital portosystemic shunts in children: recognition, evaluation, and management. *Semin Liver Dis*. 2012;32:273–87.
9. Han BH, Park SB, Song MJ, Lee KS, Lee YH, Ko SY, et al. Congenital portosystemic shunts: prenatal manifestations with postnatal confirmation and follow-up. *J Ultrasound Med*. 2013;32:45–52.
10. Hubert G, Giniès JL, Dabadie A, Tourtelier Y, Willot S, Pariente D, et al. Congenital portosystemic shunts: experience of the western region of France over 5 years. *Arch Pediatr*. 2014;21:1187–94.
11. Jacob S, Farr G, De Yun D, Takiff H, Mason A. Hepatic manifestations of familial patent ductus venosus in adults. *Gut*. 1999;45:442–5.
12. Bas S, Guran T, Atay Z, Haliloglu B, Abali S, Turan S, et al. Premature pubarche, hyperinsulinemia, and hypothyroxinemia: novel manifestations of congenital portosystemic shunts (Abernethy Malformation) in children. *Horm Res Paediatr*. 2015;83:282–7.
13. Delle Chiaie L, Neuberger P, Von Kalle T. Congenital intrahepatic portosystemic shunt: prenatal diagnosis and possible influence on fetal growth. *Ultrasound Obstet Gynecol*. 2008;32:233–5.