



## SIGNO RADIOLÓGICO

# Signo del diafragma continuo

## Continuous diaphragm sign

D. Soliva Martínez\* e I. Belda González



Hospital Virgen de la Luz, Cuenca, España

Recibido el 5 de noviembre de 2016; aceptado el 14 de enero de 2017

El signo del diafragma continuo fue descrito por primera vez por Levin en 1973<sup>1</sup>. Inicialmente se observó en el neumomediastino, aunque también es visible en el neumopericardio. En la proyección radiográfica posteroanterior (PA) del tórax se observa como una banda radiolúcida que delimita la cara inferior cardíaca y la cara superior diafragmática central, haciéndola visible y mostrando su continuidad con las porciones laterales (fig. 1a).

El hallazgo se produce por la interposición de gas entre el pericardio y la cara superior diafragmática, separándolos. Por tanto, impide que se forme el signo de la silueta entre estas estructuras. Así, esta banda radiolúcida infracardiaca, que aparece en la proyección posteroanterior de tórax, permite delimitar la cara superior diafragmática central, en continuidad con ambos hemidiafragmas (normalmente no es visible). Este signo también se evidencia y es diagnóstico en la proyección anteroposterior (AP) y supina del tórax. La proyección lateral resulta confirmatoria, al visualizar la banda radiolúcida que delimita completamente el hemidiafragma izquierdo (fig. 1b).

El diagnóstico diferencial entre neumomediastino y neumopericardio es fácilmente realizable, aunque ambos procesos pueden estar asociados<sup>2</sup>. En el caso del neumopericardio, el gas queda delimitado a este continente. En

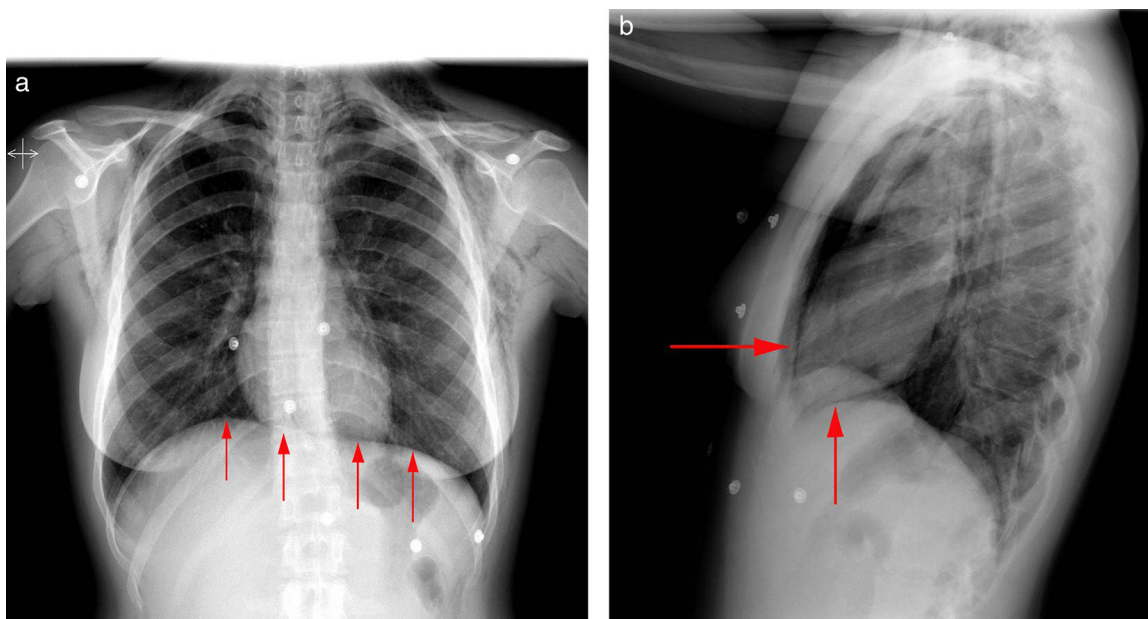
cambio, en el neumomediastino el gas se identifica separando la pleura mediastínica y disecando las estructuras hiliomediastínicas en proyección posteroanterior y lateral. Incluso, en los casos más floridos puede llegar a alcanzar los planos cervicales y torácicos superiores<sup>3</sup>. La distinción con el neumoperitoneo también resulta sencilla, ya que en este caso la banda radiolúcida delimita la cara inferior diafragmática.

Por último, para la distinción de pequeños neumotórax es útil buscar la línea pleural visceral (pudiéndonos ayudar la espiración forzada), valorar la profundidad de los surcos costofrénicos en proyecciones en decúbito (mostrándose profundos en caso de neumotórax) y realizar las proyecciones complementarias en decúbito lateral hacia el lado contralateral de la línea pleural que plantea el problema. En caso de neumomediastino el gas queda confinado al mediastino y en el neumotórax se moviliza hacia la pared torácica.

En conclusión, el signo del diafragma continuo permite un fácil diagnóstico de neumomediastino. Además, su importancia radica en que se visualiza en distintas proyecciones (PA, AP y supino), permitiendo el diagnóstico en aquellos pacientes en los que clínicamente no se pueden realizar las proyecciones estándar.

\* Autor para correspondencia.

Correo electrónico: [radcuenca@gmail.com](mailto:radcuenca@gmail.com) (D. Soliva Martínez).



**Figura 1** Mujer de 20 años con disnea, odinofagia y dolor retroesternal evidencia crepitantes cervicales y en el hemitórax superior. En la radiografía de tórax posteroanterior (a) se visualiza el signo del diafragma continuo (flechas), mientras que en (b) la proyección lateral se confirma el neumomediastino (flechas). En ambas imágenes se visualiza el gas disecando las estructuras hiliomediastínicas y desplazando la pleura mediastínica, a la vez que se extiende a los planos cervicales y torácicos superiores.

### Confidencialidad de los datos

Los autores declaran que han seguido los protocolos de su centro de trabajo sobre la publicación de datos de pacientes y que todos los pacientes incluidos en el estudio han recibido información suficiente y han dado su consentimiento informado por escrito.

### Conflicto de intereses

Los autores declaran no tener ningún conflicto de intereses.

### Bibliografía

1. Levin B. The continuous diaphragm sign. A newly-recognized sign of pneumomediastinum. *Clin Radiol.* 1973;24:337-8.
2. Bejvan SM, Godwin JD. Pneumomediastinum: old signs and new signs. *AJR Am J Roentgenol.* 1996;166:1041-8.
3. Zylak CM, Standen JR, Barnes GR, Zylak CJ. Pneumomediastinum revisited. *Radiographics.* 2000;20:1043-57.