



IMAGINARTE

Gato de Cheshire

Cheshire cat



M. Bastianello*, D. Mena y J.C. Gallo

Sección de Imágenes Moleculares y Terapia Metabólica, Centro de Educación Médica e Investigaciones Clínicas, Ciudad Autónoma de Buenos Aires, Argentina

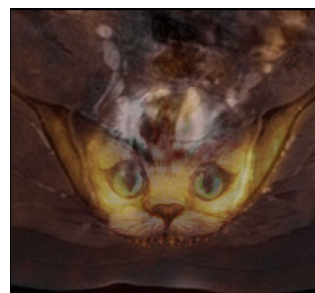
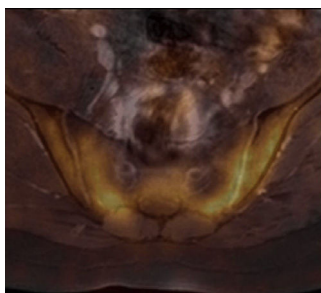


Figura 1. Tomografía computada por emisión de positrones con 18-fluorodesoxiglucosa (18FDG-PET) fusionada con resonancia magnética (RM) en corte axial de columna lumbosacra muestra una marcada avidéz de la articulación sacroilíaca por el radiotrazador.

Figura 2. Fusión de una imagen del gato de Cheshire con la 18FDG-PET/RM.

El gato de Cheshire es un gato del folclore popular inglés, que se caracteriza por estar sonriendo todo el tiempo y por tener la capacidad de desaparecer gradualmente hasta dejar únicamente visible su amplia sonrisa. Se conoció principalmente a través de la obra literaria de Lewis Carroll, *Alicia en el país de las maravillas*.

* Autor para correspondencia.

Correo electrónico: maria.bastianello@hotmail.com (M. Bastianello).