



IMAGINARTE

Moscas achocolatadas

Chocolate flies

L. Juana y J. Mariano*



CIMED, La Plata, Buenos Aires, Argentina

Los endometriomas constituyen la forma más frecuente de presentación de la endometriosis. En un 30% de los casos la afectación es bilateral. También se los conoce como “quistes de chocolate” debido al aspecto macroscópico que presentan por sangrados cíclicos.

Esta ecografía endovaginal de una paciente con endometriomas bilaterales nos recuerda los ojos de una mosca vistos al microscopio (fig. 1).

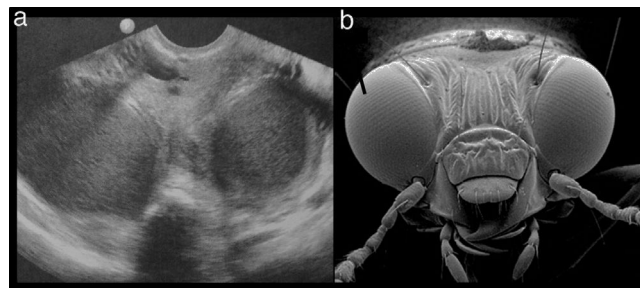


Figura 1 (a) Ecografía endovaginal en una paciente de 34 años con antecedentes de dismenorrea, en la que se reconocen dos formaciones quísticas con finos ecos internos en suspensión, compatibles con endometriomas bilaterales. (b) La imagen nos recuerda los ojos de una mosca, vistos al microscopio.

* Autor para correspondencia.

Correo electrónico: jimenamariano@hotmail.com (J. Mariano).