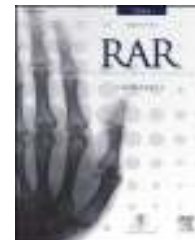




RAR

REVISTA ARGENTINA DE RADIOLOGÍA

www.elsevier.es/rar



ORIGINAL

Termólisis facetaria por radiofrecuencia en el dolor dorso lumbar crónico



M.A. Borensztein*, E.A.D. Fernández, A. Kohan y G. Ducrey

Hospital Italiano de Buenos Aires, Ciudad Autónoma de Buenos Aires, Argentina

Recibido el 27 de enero de 2015; aceptado el 4 de octubre de 2015

Disponible en Internet el 11 de diciembre de 2015

PALABRAS CLAVE

Articulación facetaria;
Dolor crónico;
Radiofrecuencia;
Termólisis

Resumen

Objetivo: Evaluar la seguridad de la termólisis facetaria por radiofrecuencia en el tratamiento del dolor dorsolumbar crónico.

Materiales y métodos: Entre julio de 2013 y julio de 2014, se analizaron retrospectivamente 12 pacientes con dolor dorsolumbar crónico de tipo facetario, a los que se les había realizado previamente un bloqueo bajo tomografía computada (TC). Se evaluaron las complicaciones inmediatas y tardías, registrándose también la mejoría de síntomas de forma directa (escala visual analógica) e indirecta (consumo de medicación).

Resultados: Hubo menos de un 20% de complicaciones tempranas leves, todas autolimitadas. No se constataron complicaciones tempranas graves ni tardías. A los tres meses del procedimiento se confirmó un descenso del dolor en el 83% de los casos (n = 10), con una supresión total de la ingesta de medicamentos en un 25% (n = 3) y una reducción de la misma en un 58% (n = 7) de los pacientes.

Discusión: A pesar del número reducido de pacientes de nuestro estudio, los resultados en cuanto a la seguridad y el éxito del procedimiento fueron muy similares a los reportados en otros trabajos con mayor casuística. La mejora se vio reflejada no solo en la reducción del dolor, sino también en la menor ingesta de analgésicos.

Conclusión: La termólisis facetaria por radiofrecuencia es un método seguro y útil, con un bajo porcentaje de complicaciones que pueden manejarse ambulatoriamente.

© 2015 Sociedad Argentina de Radiología. Publicado por Elsevier España, S.L.U. Este es un artículo Open Access bajo la licencia CC BY-NC-ND (<http://creativecommons.org/licenses/by-nc-nd/4.0/>).

* Autor para correspondencia.

Correo electrónico: matias.borensztein@hospitalitaliano.org.ar (M.A. Borensztein).

KEYWORDS

Facet joint;
Chronic pain;
Radiofrequency;
Thermolysis

Facet radiofrequency thermolysis in chronic thoracolumbar pain**Abstract**

Objective: To evaluate the safety of facet-dependent radiofrequency thermolysis for the treatment of chronic thoracolumbar pain.

Materials and methods: A retrospective analysis was performed on 12 patients with chronic thoracolumbar pain of facet type, who had previously undergone a radicular blockage using computed tomography (CT), in the period between July 2013 and July 2014. Immediate and delayed complications were assessed. Improvement of symptoms was also assessed, both directly (visual analogue scale), and indirectly (reduction in pain relief medication).

Results: Self-limited early complications were noted in 20% of the patients. No late nor serious complications were reported. Three months after the procedure was performed, pain relief was observed in 83% of the cases (n= 10), with absolute reduction in pain relief medication in 25% (n= 3) of the patients, and a partial reduction in 58% (n= 7).

Discussion: In spite of the reduced number of patients in our study, the results were similar to other publications with larger populations in regard to safety and procedure success. Improvement was not only reflected by the reporting of reduced pain, but it was also observed in a reduced intake of pain relief medications.

Conclusion: Our study shows that facet-dependent radiofrequency thermolysis is a safe and useful method, with low complication rates, that can be managed on an outpatient basis.

© 2015 Sociedad Argentina de Radiología. Published by Elsevier España, S.L.U. This is an open access article under the CC BY-NC-ND license (<http://creativecommons.org/licenses/by-nc-nd/4.0/>).

Introducción

El dolor dorsolumbar es una de las razones más frecuentes de consulta médica y visita al departamento de urgencias. A nivel mundial, del 60 al 80% de las personas pueden tener un episodio de esta dolencia durante su vida¹.

La prevalencia estimada del dolor lumbar crónico en adultos es del 15% y se incrementa con la edad, alcanzando aproximadamente al 44% en los mayores de 70 años. Además de ser una fuente de discapacidad y ausencias laborales, se asocia con un alto costo social y sanitario en las sociedades occidentales².

Las causas de esta afección pueden ser patologías discales, alteraciones a nivel de la articulación facetaria, lesiones musculares o ligamentarias, y procesos degenerativos, traumáticos, oncológicos o secundarios a intervenciones quirúrgicas fallidas.

Dentro de esta gama de posibilidades, el compromiso facetario se encuentra en un 15–45% de los casos³. Entre sus opciones terapéuticas, se mencionan el bloqueo articular y la radiofrecuencia del ramo medial de los nervios espinales. El bloqueo facetario bajo tomografía computada (TC) es de primera elección y si la respuesta es positiva (alivio del dolor), se puede recurrir posteriormente a la radiofrecuencia de la rama medial del ramo dorsal como una alternativa más duradera⁴.

Este último método fue descrito originalmente por Shealy en 1975 y ha sido empleado como una técnica mínimamente invasiva para aliviar el dolor prolongado¹. Sin embargo, poco se ha dicho sobre su seguridad y éxito terapéutico en nuestro medio.

Por ello, en el presente estudio se evalúan la seguridad y las complicaciones asociadas de la termólisis facetaria en un grupo de pacientes tratados con esta técnica, además de que se intenta valorar la eficacia terapéutica del procedimiento.

Materiales y métodos

Se llevó a cabo un análisis retrospectivo de 12 pacientes que presentaban dolor dorsolumbar crónico de tipo facetario y que no habían respondido exitosamente al tratamiento conservador tradicional. Todos ellos tuvieron un bloqueo bajo tomografía computada (TC) en el período comprendido entre julio de 2013 y julio de 2014, con una respuesta positiva. La mejoría de la sintomatología superó el 50%, aunque fue de corta duración (menos de 3 meses).

No se practicaron procedimientos en pacientes con alteraciones de la coagulación, recuento plaquetario alterado o procesos infecciosos locales en el sitio de la punción, ni en mujeres embarazadas.

No se solicitó un consentimiento informado específico para el estudio por tratarse de un diseño retrospectivo. No obstante, la obtención y el tratamiento de los datos se realizó respetando el protocolo que nuestro centro hospitalario tiene diseñado a tal efecto y las recomendaciones del Comité Ético de Investigación Clínica del hospital, que autorizó el estudio.

Procedimiento

El procedimiento se realizó en un angiotomógrafo Artis Zeego (Siemens, Erlangen, Alemania) (fig. 1), utilizando un equipo generador de radiofrecuencia Stryker Multigen (Kalamazoo, Michigan, Estados Unidos) (fig. 2) y electrodos con agujas de punta activa de 5 mm (Friburgo, Alemania).

Los pacientes fueron ubicados en decúbito prono y sedados bajo monitoreo. Luego, se llevó a cabo una limpieza con técnica aséptica y se colocaron los campos estériles para aplicar la anestesia local (lidocaína al 2%) en la piel y las partes blandas. Por medio de la radioscopia se pusieron

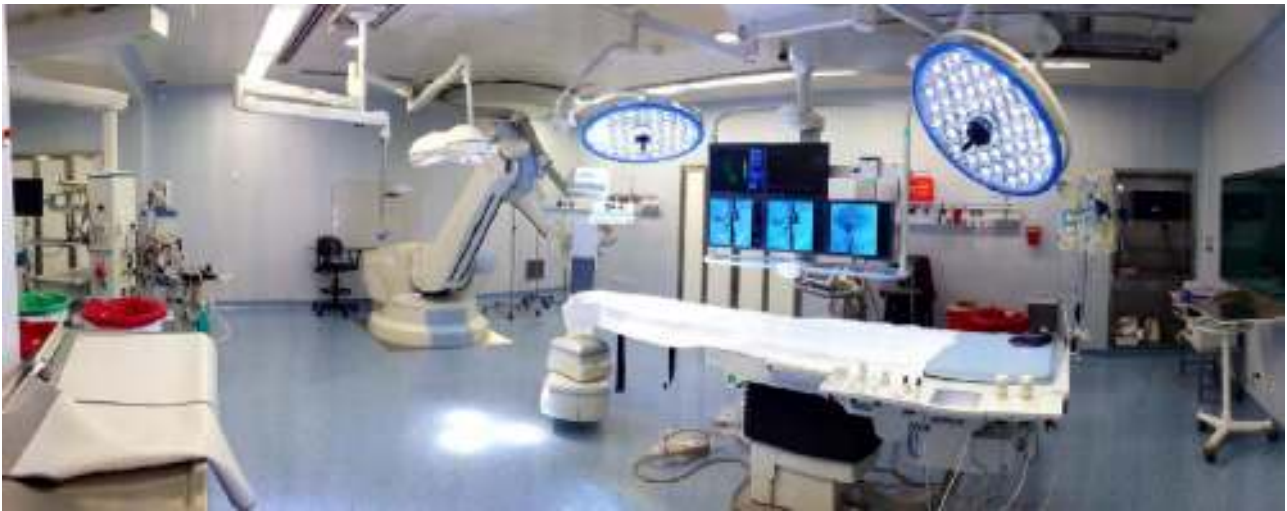

Figura 1 Angiotomógrafo Artis Zeego.

las agujas en las zonas correspondientes para la termólisis, constatándose su posición con DynaCT (fig. 3). Una vez corroborada la adecuada localización de las agujas, se retiró su mandril y se fijaron los electrodos, reconfirmando la correcta disposición por medio del estímulo sensitivo y motor, realizado por el equipo de radiofrecuencia. Por último, se ejecutó la termólisis de la rama medial del nervio dorsal en el nivel en cuestión.

Al terminar el procedimiento, los pacientes descansaron en la sala de recuperación por 2 horas aproximadamente y se les informó sobre las pautas de alarma antes del alta.

Evaluación clínica y seguimiento

En el grupo de pacientes las variables estudiadas antes del procedimiento fueron obtenidas de la historia clínica y una entrevista. Se tomó en cuenta: edad, sexo, comorbilidades, síntomas, bloqueos percutáneos con antiinflamatorios previos, ingesta de medicamentos relacionados con la dolencia dorsolumbar y análisis de los exámenes radiológicos

anteriores. Se realizó una estimación del dolor mediante una escala analógica visual antes del llevar a cabo el método.

Durante y después del procedimiento se valoró en cada paciente la presencia de complicaciones inmediatas posintervención, al mes y a los tres meses. En este último control,



Figura 2 Equipo de radiofrecuencia Stryker.

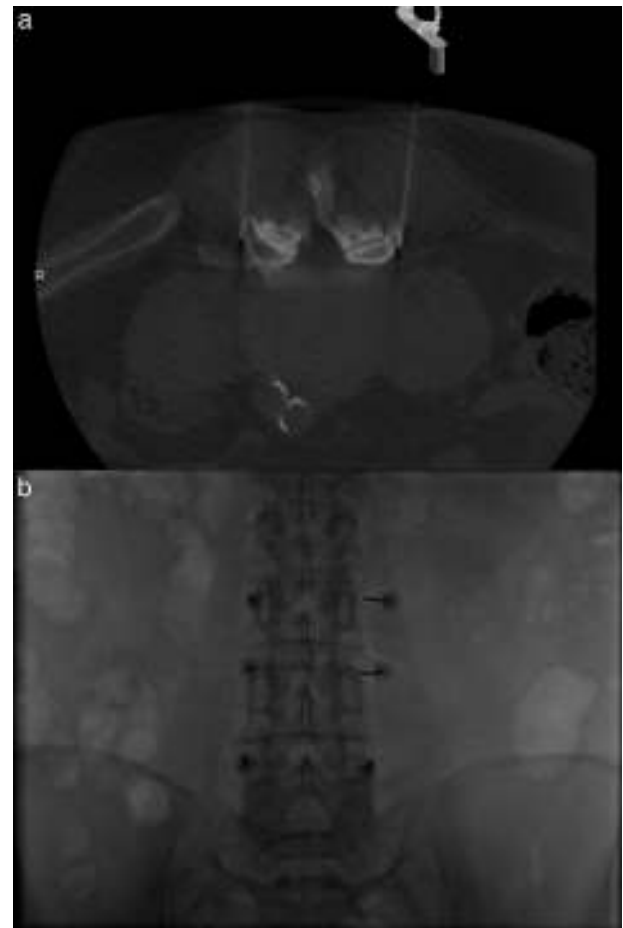


Figura 3 (a y b) Corte tomográfico y fluoroscopia con agujas en adecuada posición para realizar la termólisis.

Tabla 1 Características epidemiológicas

Edad en años (RIQ [*])	69,5 (66-78)
Sexo femenino % (n)	83% (10)
Localización % (n)	
Torácico	8% (1)
L3-L4	25% (3)
L4-L5	67% (8)
L5-S1	42% (5)
EVA pretratamiento (RIQ [*])	8 (8-8)

* RIQ: rango intercuartil 25-75; EVA: escala visual analógica.

además, se evaluó el alivio del dolor por medio de la escala analógica visual, los medicamentos ingeridos después del procedimiento, la reducción de medicación y la necesidad de un nuevo tratamiento por reaparición de síntomas.

Análisis estadístico

Las variables continuas fueron presentadas con medianas y rango intercuartil (RIQ), mientras que las categóricas se presentaron con proporciones y valores absolutos.

Resultados

Los datos epidemiológicos se exponen en la [tabla 1](#). En los 12 pacientes se evidenció un descenso del dolor del 100% al mes de realizado el procedimiento y del 83% (10/12) a los 3 meses. Se constató un 17% (2/12) de complicaciones tempranas (dolor en la zona de la intervención), pero estas se autolimitaron en el lapso del primer mes. No se identificaron complicaciones tardías.

Se corroboró una disminución en la ingesta de medicamentos del 83% (10/12), con una supresión total en el 30% (3/10) de ese subgrupo.

Hubo una recurrencia de los síntomas del 17% (n=2), con una mediana de período libre de dolor dorsolumbar sin un nuevo tratamiento de 14 meses (RIQ: 8,5-16) y una mediana de seguimiento de 15 meses (RIQ: 10,5-18,5). Solo 2 pacientes necesitaron un nuevo procedimiento de radiofrecuencia. Ellos experimentaron un alivio del dolor que se mantiene hasta el momento de la escritura de este trabajo.

Discusión

Los cambios degenerativos de las articulaciones facetarias representan aproximadamente el 10-15% de los casos de dolor lumbar crónico⁵. Para estos pacientes, se utiliza cada vez más como tratamiento la radiofrecuencia facetaria, en tanto es considerada un procedimiento eficaz con bajo índice de complicaciones⁶. En nuestra serie, el porcentaje de complicaciones tempranas (p. ej. dolor posprocedimiento) fue inferior al 20%, y todas ellas se autolimitaron. Este resultado es similar al reportado en el estudio de Poetscher *et al.*¹

La termólisis facetaria por radiofrecuencia se practica cuando los distintos procedimientos terapéuticos no muestran una respuesta eficaz o duradera⁷. El éxito de la radiofrecuencia y su baja tasa de complicaciones dependen en gran medida de dos escenarios: la selección de los

pacientes y la técnica empleada⁸. El primero se basa en los criterios de inclusión y exclusión ya conocidos. Sin embargo, vale destacar que es muy importante tener entre las pautas de inclusión un bloqueo facetario con antiinflamatorios que haya demostrado mejoría de los síntomas, para asegurarse que el nivel a tratar es el correcto. En segundo lugar, la técnica debe ser la apropiada, siendo fundamental contar con una buena visión de radioscopia, un ambiente estéril adecuado y, por último, una correcta estimulación sensitiva y motora para ubicar la aguja.

En nuestro estudio, la mejoría del dolor fue del 83% a los 3 meses, un resultado similar al de otros trabajos, como el de van Kleef *et al.*⁹ (67% a los 3 meses) y el de Martínez-Suárez *et al.*¹⁰ (74,7% a los 3 meses en una serie de 252 pacientes). A su vez, Civelek *et al.*¹¹ describieron una tasa de efectividad (mejora del dolor después de la radiofrecuencia) del 98% al mes y del 92% a los 6 meses.

El bloqueo facetario lumbar y la radiofrecuencia facetaria son métodos mínimamente invasivos guiados por imágenes, que se realizan de forma ambulatoria. En ambos procedimientos se utilizan agujas por las que se instila una medicación (en el primer caso) o se introduce un electrodo (en el segundo).

Al compararlos por su seguridad, Kormick *et al.*¹² comunicaron un índice de complicaciones en la radiofrecuencia facetaria del 1% aproximadamente (conformado por manifestaciones menores, como dolor local y neurítico después de la intervención). Por su parte, Gangi *et al.*¹³ describieron como raras a las complicaciones posbloques articulares con corticoides y mencionan como una posible complicación a la artritis séptica. Esta se evitaría con correctas medidas de asepsia durante el procedimiento.

En lo que respecta a su efectividad, Manchikanti *et al.*¹⁴ analizaron 20 trabajos que comparaban la radiofrecuencia facetaria con los bloqueos intraarticulares y los del nervio medial de la raíz dorsal. La denervación por radiofrecuencia resultó la más eficaz y duradera en el alivio del dolor.

La principal limitación de nuestro trabajo es el número reducido de pacientes por lo novedoso que es el procedimiento en nuestro medio. Esto impide extraer conclusiones de nuestros hallazgos; sin embargo, los resultados obtenidos son similares a los publicados, por lo que se infiere que nuestra tasa de éxito y seguridad no se verá alterada significativamente con el aumento de pacientes tratados.

Otra limitante fue el poco tiempo de evaluación y seguimiento (también consecuencia de lo innovador del método). Futuros trabajos con períodos de control más prolongados podrán mostrar si los beneficios de la radiofrecuencia son más persistentes que los de los tratamientos conservadores.

Finalmente, un posible condicionamiento pudo haber sido la extracción de datos de una base secundaria, ya que, por ejemplo, el control fue realizado por otros especialistas. Ellos podrían haber registrado erróneamente la información.

Conclusión

En nuestro trabajo se observó que el procedimiento se puede realizar de forma ambulatoria, con un bajo porcentaje de complicaciones.

Responsabilidades éticas

Protección de personas y animales. Los autores declaran que para esta investigación no se han realizado experimentos en seres humanos ni en animales.

Confidencialidad de los datos. Los autores declaran que han seguido los protocolos de su centro de trabajo sobre la publicación de datos de pacientes y que todos los pacientes incluidos en el estudio han recibido información suficiente y han dado su consentimiento informado por escrito para participar en dicho estudio.

Derecho a la privacidad y consentimiento informado. No se solicitó un consentimiento informado específico para el estudio por tratarse de un diseño retrospectivo. No obstante, la obtención y el tratamiento de los datos se realizó respetando el protocolo que nuestro centro hospitalario tiene diseñado a tal efecto y las recomendaciones del Comité Ético de Investigación Clínica del hospital, que autorizó el estudio.

Conflicto de intereses

Los autores declaran no tener ningún conflicto de intereses, excepto el Dr. Kohan que declara como posible conflicto ser miembro del Comité de Redacción de la Revista Argentina de Radiología.

Bibliografía

- Poetscher AW, Gentil AF, Lenza A, Ferreti M. Radiofrequency denervation for facet joint low back pain. *Spine (Phila Pa 1976)*. 2014;39:842–9.
- Lakemeier S, Lind M, Schultz W, Fusch-Winkelmann S. A comparison of intraarticular lumbar facet joint steroid injections and lumbar facet joint radiofrequency denervation in the treatment of low back pain: randomized, controlled, double-blind trial. *Anesth Analg*. 2013;117:228–35.
- Mikeladze G, Espinal R, Finnegan R, Routon J, Martin D. Pulsed radiofrequency application in treatment of chronic zygapophysial joint pain. *Spine J*. 2003;3:360–2.
- El-Shazly A, Mostafa H, Awad M, Ibrahim H, Saeed K, El-Husseny H. Percutaneous radiofrequency facet denervation for management of chronic low back pain in failed back syndrome. *E.J.N.S*. 2006;21:15–24.
- Schwarzer AC, Aprill CN, Derby R, Fortin J, Kine G, Bogduk N. Clinical features of patients with pain stemming from the lumbar zygapophysial joints. Is the lumbar facet syndrome a clinical entity? *Spine (Phila Pa 1976)*. 1994;19:1132–7.
- Van Zundert J, Mekhail N, Vanelderden P, van Kleef M. Diagnostic medial branch blocks before lumbar radiofrequency zygapophysial (facet) joint denervation: benefit or burden. *Anesthesiology*. 2010;113:276–8.
- Kapural L, Mekhail N. Radiofrequency ablation for chronic pain control. *Curr Pain Headache Rep*. 2001;5:517–25.
- North RB, Han M, Zahurak M, Kidd DH. Radiofrequency lumbar facet denervation: analysis of prognostic factors. *Pain*. 1994;57:77–83.
- van Kleef M, Barendse GA, Kessels A, Voets HM, Weber WE, de Lange S. Randomized trial of radiofrequency lumbar facet denervation for chronic low back pain. *Spine*. 1999;24:1937–42.
- Martínez-Suárez JE, Cambolor L, Salva S, De Jongh WA. Termo-coagulación facetaria lumbar. Experiencia en 252 pacientes. *Rev Soc Esp Dolor*. 2005;12:425–8.
- Civelek E, Canserver T, Kabatas S, Kircelli A, Yilmaz C, Musluman M, et al. Comparison of effectiveness of facet joint injection and radiofrequency denervation in chronic low back pain. *Turk Neurosur*. 2012;22:200–6.
- Kornick C, Kramarich SS, Lamer TJ, Todd Sitzman B. Complications of lumbar facet radiofrequency denervation. *Spine (Phila Pa 1976)*. 2004;29:1352–4.
- Gangi A, Dietemann JL, Mortazavi R, Pflieger D, Kauff C, Roy C. CT-guided interventional procedures for pain management in the lumbosacral spine. *Radiographics*. 1998;18:621–33.
- Manchikanti L, Kaye AD, Boswell MV, Bakshi S, Gharibo CG, Grami V, et al. A systematic review and best evidence synthesis of effectiveness of therapeutic facet joint interventions in managing chronic spinal pain. *Pain Physician*. 2015;18:E535–82.