

## CASO CLÍNICO

# Cistitis enfisematosa en varón no diabético



H.P. Irusta\*, J. Ocantos, M. Ulla, L. Frank y R. García Mónaco

Hospital Italiano de Buenos Aires, Ciudad Autónoma de Buenos Aires, Argentina

Recibido el 3 de agosto de 2013; aceptado el 20 de enero de 2014  
Disponible en Internet el 29 de julio de 2015

### PALABRAS CLAVE

Cistitis;  
Gas intraparietal;  
Tomografía  
computada  
multidetector

### KEYWORDS

Cystitis;  
Intraparietal gas;  
Multi-slice computed  
tomography

**Resumen** La cistitis enfisematosa es una entidad infrecuente que se presenta como complicación de las infecciones urinarias. Se caracteriza por la presencia de gas intravesical y/o intraparietal, producto de la fermentación bacteriana. Más de la mitad de los casos aparecen en pacientes inmunocomprometidos o con historia de diabetes mellitus mal controlada. Afecta predominantemente al sexo femenino y la magnitud del cuadro clínico es variable.

Comunicamos un caso de cistitis enfisematosa en un paciente sin compromiso inmunológico ni diabetes, detallando la presentación clínica, las características imagenológicas y la conducta terapéutica de esta entidad poco común.

© 2013 Publicado por Elsevier España, S.L.U. en nombre de Sociedad Argentina de Radiología. Este es un artículo Open Access bajo la licencia CC BY-NC-ND (<http://creativecommons.org/licenses/by-nc-nd/4.0/>).

### Emphysematous cystitis in a non-diabetic male

**Abstract** Emphysematous cystitis is an uncommon condition that occurs as a complication of urinary tract infections. Its main feature is the presence of gas within or around the bladder wall produced by bacterial fermentation. Over half of the cases occur in patients with a history of poorly controlled diabetes mellitus or immunocompromised state. It is more likely to affect females and its clinical features may vary widely.

A case is presented of emphysematous cystitis in a patient with no known history of diabetes or immunocompromised state. A review is presented in the clinical presentation, imaging features and management of this condition.

© 2013 Published by Elsevier España, S.L.U. on behalf of Sociedad Argentina de Radiología. This is an open access article under the CC BY-NC-ND license (<http://creativecommons.org/licenses/by-nc-nd/4.0/>).

## Introducción

La cistitis enfisematosa (CE) constituye una infección de la pared vesical y de los tejidos blandos perivesicales adyacentes. Se caracteriza por la presencia de gas en la pared

\* Autor para correspondencia.  
Correo electrónico: [hernan.irusta@hospitalitaliano.org.ar](mailto:hernan.irusta@hospitalitaliano.org.ar)  
(H.P. Irusta).

vesical y/o, en algunas oportunidades, dentro de la vejiga. Más de dos tercios de los casos son ocasionados por bacterias aeróbicas Gram negativas, formadoras de gas. La bacteria *Escherichia coli* es la aislada con mayor frecuencia, pero también existen reportes en los que el germen fue *Klebsiella pneumoniae*, *Clostridium perfringens* o *Enterobacter spp.*<sup>1</sup> Otros todavía más inusuales son el *Candida albicans* y el *Candida tropicalis*<sup>2</sup>.

Es una entidad dos veces más común en mujeres que en hombres y más de la mitad de los casos publicados se asocia con diabetes mellitus (DM). Otros factores predisponentes incluyen: inmunodepresión, infecciones crónicas o repetidas del tracto urinario, vejiga neurogénica y procesos obstructivos del tracto urinario inferior<sup>3,4</sup>.

El cuadro clínico es muy variable, ya que puede presentarse en forma asintomática o combinando síntomas, como urgencia miccional y polaquiuria, disuria, nocturia, hematuria macroscópica y dolor abdominal. Sin embargo, en la mayoría los síntomas y signos son inespecíficos. La neumatúria, originada por filtración de gas a través de la mucosa o rotura de burbujas o ampollas de gas (*blebs*) hacia la luz vesical, es un signo característico, aunque muy infrecuente, a pesar de que establece la diferencia clínica fundamental con la cistitis convencional<sup>5</sup>.

La sospecha de cistitis enfisematosa se basa en la combinación de hallazgos clínicos, resultados de laboratorio (glucosuria) y antecedentes del paciente. Debido a su inespecificidad, los métodos por imágenes, particularmente la tomografía computada multidetector (TCMD), aportan información muy valiosa para confirmar el diagnóstico, en especial cuando se asocia a pielitis o pielonefritis (hallazgos que evidencian peor pronóstico).

La cistoscopia muestra eritema de la mucosa vesical con edema y múltiples burbujas (gas en la submucosa) llamadas *blebs*, que se rompen fácilmente ante el contacto con el cistoscopio.

El tratamiento se basa en la administración de antibióticos en forma sistémica, drenaje mediante sonda vesical y corrección de la glucemia. Los resultados son satisfactorios cuando la conducta terapéutica se instaura tempranamente. Rara vez es necesaria la cirugía con debridamiento y drenaje de abscesos.

## Presentación de caso

Un paciente de sexo masculino, de 52 años de edad, ingresó al departamento de Urgencias con un dolor abdominal difuso de 48 h de evolución, con mayor repercusión en el hipogastrio. Refería un registro térmico de 38° C horas antes de la consulta. Como antecedentes de relevancia, en la historia clínica se constataban infecciones urinarias bajas a repetición y un episodio de cólico renal por litiasis. Al momento de la consulta se encontraba consciente, orientado y normotenso.

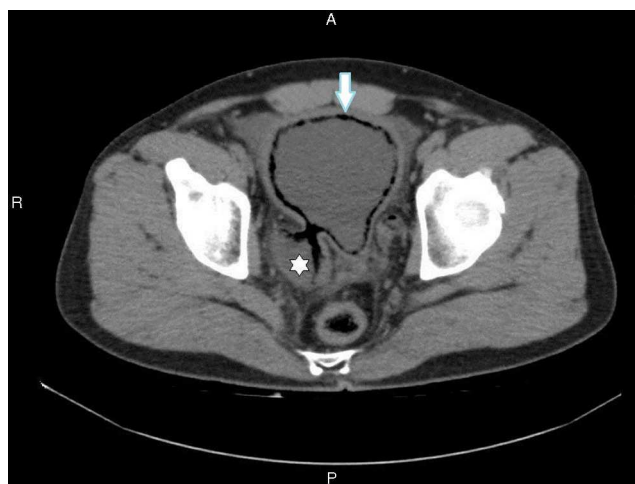El interrogatorio reveló polaquiuria, disuria y hematuria macroscópica de 24 h de evolución, sin evidencias de neumatúria ni síntomas gastrointestinales asociados. El examen físico evidenció abdomen blando y depresible, con dolor a la palpación profunda en el hipogastrio, sin signos de reacción peritoneal. No se palparon masas ni visceromegalias.

**Tabla 1** Resultados patológicos del laboratorio hematológico y examen físico-químico de orina

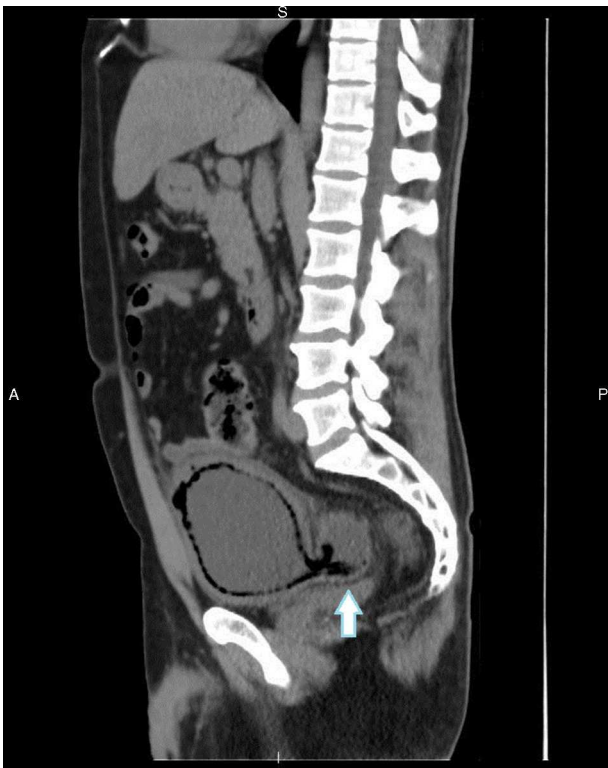Determinación	Valor
<i>Resultados alterados del laboratorio hematológico</i>	
Leucocitos	16120/ml
% Neutrófilos	81%
Hemoglobina	15,7 mg/dl
Creatinina	1,42 mg/dl
Glucemia	130 mg/dl
<i>Resultados alterados del examen físico-químico de orina</i>	
Color	Rojizo
Aspecto	Turbio
Proteinuria	Abundante
Leucocitos en orina	> 50
Hemáties en orina	Abundantes
Glucosa	Negativo
Nitritos	Negativo
Bilirrubinuria	Negativo
Urocultivo	
Bacilo Gram (-), <i>Klebsiella pneumoniae</i> >	100000 UFC

Posteriormente se solicitaron exámenes de laboratorio, incluyendo estudio físico-químico de orina (tabla 1).

Se llevó a cabo una tomografía computada (TC) de abdomen y pelvis sin contraste oral ni endovenoso, debido al antecedente de cólico y litiasis. El estudio mostró engrosamiento difuso de la pared vesical con alteración de los planos grasos perivesicales y presencia de aire en relación con la superficie interna de la pared vesical. Se identificaron formaciones diverticulares englobando la desembocadura de ambos uréteres y burbujas de gas a nivel parietal (figs. 1 y 2). También se detectó uronefrosis bilateral, más evidente en el lado izquierdo, y en la desembocadura del uréter izquierdo se identificó tejido isodenso. Este se interpretó como secundario al proceso inflamatorio (fig. 3),



**Figura 1** TCMD de abdomen y pelvis sin contraste oral ni endovenoso, corte transversal: se observa gas en la superficie urotelial de la vejiga, que corresponde a una neumatosis parietal (flecha), y un divertículo vesical con gas en sus paredes (asterisco).



**Figura 2** La TCMD de abdomen y pelvis sin contraste oral ni endovenoso, en reconstrucción multiplanar y corte sagital, evidencia un engrosamiento con neumatosis de la pared vesical y un aumento en la densidad de los planos grasos perivesicales. Los cambios se extienden al divertículo (flecha).

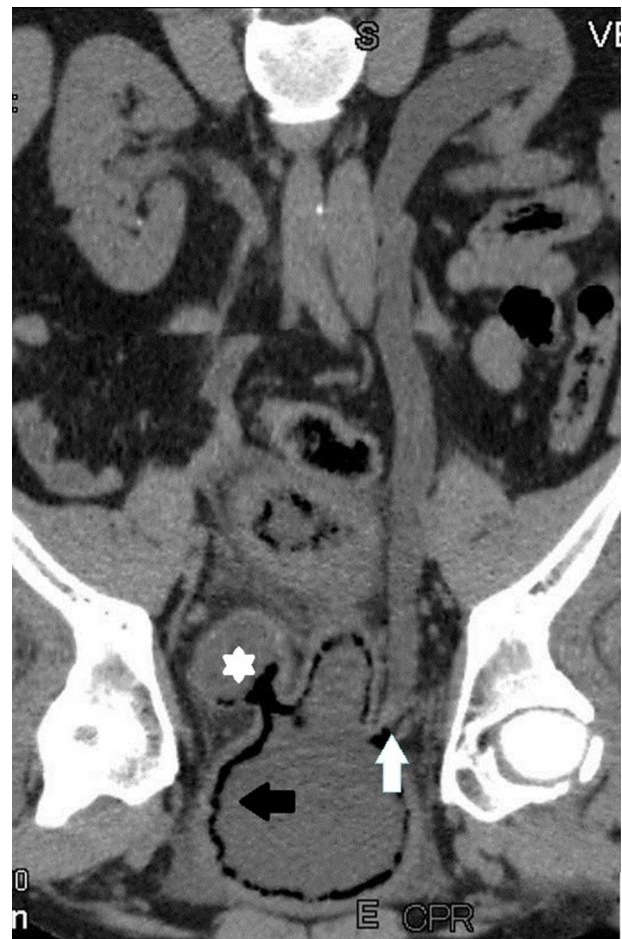pero se sugirió realizar una tomografía computada multi-detector (TCMD) con técnica de urotomografía (uro-TCMD) con contraste endovenoso, una vez implementado el tratamiento y resuelto el episodio agudo, a fin de completar su caracterización.

En base a la clínica y los hallazgos, se diagnosticó cistitis enfisematosa y se inició tratamiento antibiótico (amoxicilina-clavulánico 1 gr/8 h) por vía sistémica. La evolución fue satisfactoria y el paciente fue dado de alta a las 48 h del ingreso con un tratamiento farmacológico por vía oral. El control de glucemia en ayunas, realizado en dos oportunidades, mostró valores normales (96 mg/dl y 102 mg/dl).

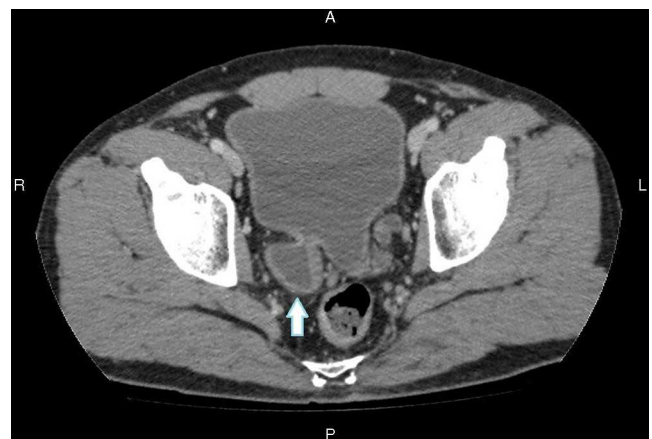Después de 7 días, se llevó a cabo la uro-TCMD con contraste endovenoso. El estudio no detectó lesiones ureterales y tampoco evidenció la imagen isodensa a nivel del uréter distal izquierdo descrita en la TC inicial, por lo que se interpretó como mucosa edematosa a nivel del meato ureteral en el inicio de la formación diverticular adyacente. Además, el examen permitió descartar una patología vesical subyacente al proceso infeccioso y confirmar la desaparición de los hallazgos patológicos observados en la TC (figs. 4 y 5).

## Discusión

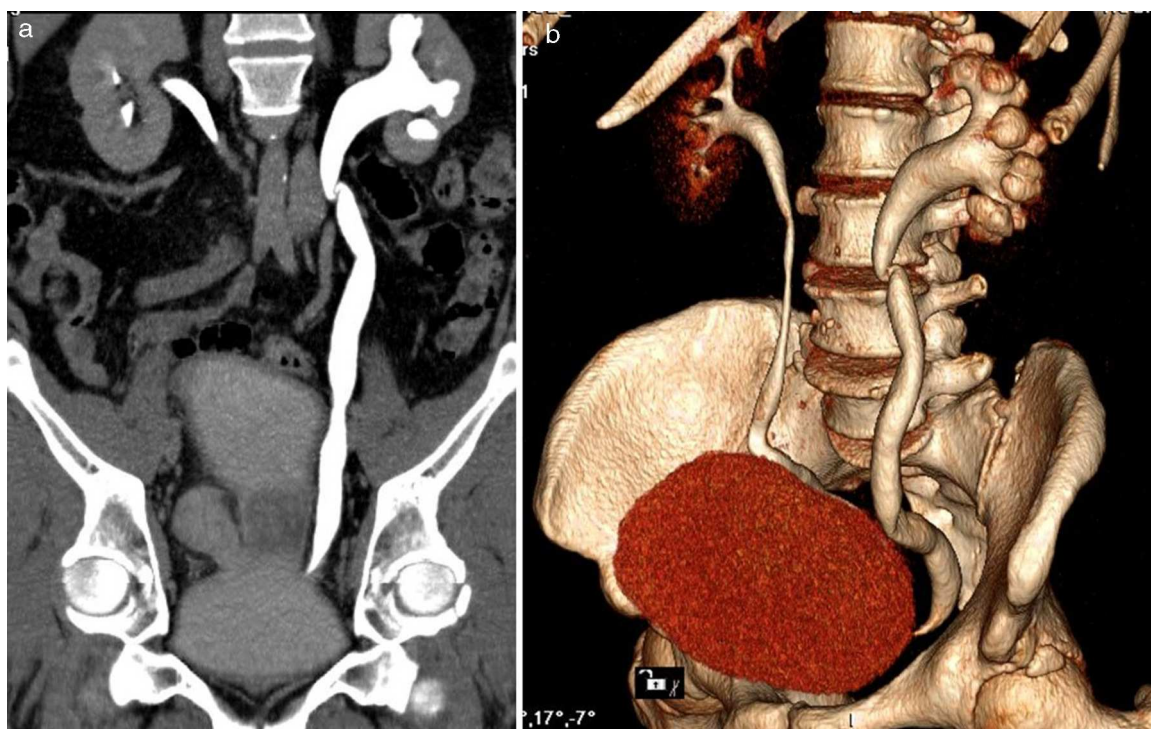
La cistitis enfisematosa fue identificada por primera vez por Keyes en el año 1882<sup>6</sup>. Se define por la aparición de gas en la pared y, con menor frecuencia, dentro de la luz vesical,



**Figura 3** La TCMD de abdomen y pelvis sin contraste endovenoso, en reconstrucción curva desplegando el uréter izquierdo, comprueba gas intravesical (flecha negra) y en el divertículo (asterisco). Además, se aprecia dilatación del uréter y tejido denso en la unión ureterovesical, que ocupa el meato ureteral (flecha blanca).



**Figura 4** Una vez implementado el tratamiento, la uro-TCMD con contraste endovenoso en plano axial no identificó aire dentro de la vejiga ni en el divertículo (flecha).



**Figura 5** Uro-TCMD en fase excretora. (a) Reconstrucción curva siguiendo el recorrido del uréter, vista de frente. (b) Reconstrucción 3D, vista oblicua anterior. En ambas se objetiva una dilatación ureteral, sin evidencia de causal obstructivo a nivel del meato ureteral izquierdo.

como complicación de un proceso infeccioso en el tracto urinario inferior. La presencia de gas en el interior de la vejiga suele ser consecuencia de instrumentación o fístulas vesicoenterales, o puede responder a una formación espontánea de gas dentro de la luz vesical sin gas en la pared. Esta última circunstancia se denomina "neumocistis"<sup>3</sup> y constituye el principal diagnóstico diferencial ante la presencia de gas dentro de la luz vesical.

La incidencia reportada ha aumentado con el incremento de los estudios por imágenes en la patología abdominopelviana. Al respecto, en una serie de 135 casos revisados, casi la mitad (49%) correspondió a los últimos 15 años<sup>1</sup>.

La clínica de la cistitis enfisematosa es inespecífica y muy variada. Algunos pacientes se presentan asintomáticos u oligosintomáticos, mientras que otros ingresan con signos de shock séptico. Lo más frecuente es el dolor abdominal (80%) y, en segundo lugar, se encuentran los síntomas que indican irritación del tracto urinario inferior (disuria, urgencia miccional o aumento de la frecuencia miccional)<sup>1,7,8</sup>. Rara vez hay neumaturia y/o hematuria.

La entidad ocurre con mayor frecuencia en el sexo femenino (64%), generalmente en la sexta o la séptima década de la vida, y en pacientes diabéticos (66%)<sup>1,7</sup>. Otros factores de riesgo son las infecciones recurrentes del tracto urinario, la vejiga neurogénica, los divertículos vesicales, la obstrucción al tracto de la salida vesical y la historia de patología hematológica maligna, así como también puede desarrollarse en pacientes inmunocomprometidos<sup>9,10</sup>. En este sentido, una particularidad de nuestro caso es que se trató de un varón sin antecedentes de DM ni glucosuria, con solo una elevación

transitoria de la glucemia (en la toma de muestra el paciente se encontraba en fase posprandial).

Existen diversas teorías acerca de la patogénesis de esta condición, pero el mecanismo exacto aún no es claro. Sin embargo, se sabe que los gérmenes formadores de gas, la alta concentración de glucosa en los tejidos y la pobre perfusión tisular favorecen su desarrollo. En los pacientes diabéticos (especialmente en los mal controlados), las altas concentraciones de glucosa en los tejidos y la disminución de su metabolismo producen un aumento de glucosa en el líquido intersticial que incrementa su eliminación urinaria. Esto funcionaría como sustrato para los microorganismos que, a través de procesos de fermentación, producen CO<sub>2</sub> (el cual se introduce en la pared vesical migrando por sus diferentes capas). Por otra parte, en los pacientes no diabéticos (como nuestro caso) se postula que los agentes patógenos utilizarían el lactato urinario o proteínas tisulares para la formación de gas<sup>1,7,8,10-13</sup>.

Dado que las características clínicas son inespecíficas y variables, el diagnóstico preciso se basa en las técnicas de imagen. En la radiografía abdominal convencional (método más utilizado en los casos reportados) suele verse una línea radiolúcida en proyección de la pared vesical, con o sin aire intraluminal. De todos modos, por este método otras causas de gas intraluminal o intraparietal pueden simular cistitis enfisematosa. En cuanto a la ultrasonografía, esta muestra engrosamiento parietal vesical con focos o líneas hiperecogénicas, pero su sensibilidad diagnóstica es baja debido a que el mismo gas impide la transmisión del ultrasonido y dificulta la visualización de la vejiga. En nuestro caso, por

al antecedente de litiasis (que orientó hacia la posibilidad de un cólico urinario de origen litiásico), ninguno de estos dos métodos fue empleado y, en su lugar, se solicitó una TCMD de abdomen y pelvis sin contraste oral o endovenoso.

La evaluación mediante TCMD de la cistitis enfisematosa brinda una mayor sensibilidad y especificidad, permitiendo detectar y diferenciar la presencia de gas intravesical e intramural. A su vez, sirve para determinar la extensión y severidad, y descarta diagnósticos diferenciales que cursan con gas en la pelvis, como la fístula enterovesical o vesicovaginal, la gangrena gaseosa uterina, la vaginitis enfisematosa, los abscesos pelvianos y la neumatosiis quística intestinal, entre otros<sup>13,14</sup>.

En el caso presentado, la CE no fue sospechada inicialmente, por lo que la TCMD constituyó el pilar fundamental, en tanto permitió la detección temprana y, en consecuencia, la instauración del tratamiento conservador que consiguió la resolución satisfactoria del cuadro. Tal circunstancia pone de manifiesto la utilidad e importancia de la TCMD en la evaluación de esta patología, ya que ha sido reportada como el método capaz de diagnosticar todos los casos no identificados previamente por otros métodos imagenológicos<sup>1</sup>, particularmente cuando la presentación clínica es atípica (como en nuestro paciente).

El manejo terapéutico de elección en el episodio agudo consiste en la administración de antibióticos de amplio espectro por vía parenteral, drenaje vesical mediante sonda, corrección de la glucemia y otras comorbilidades asociadas que pudieran presentarse. Posteriormente se adecúa la indicación farmacológica con el resultado del antibiograma, cambiando a un esquema por vía oral. Aquellos pacientes que no responden al tratamiento y presentan infecciones necrotizantes severas y extendidas pueden requerir debridamiento quirúrgico o cistectomía.

El pronóstico de la cistitis enfisematosa en general es favorable y las complicaciones ocurren en el 10-20% de los casos, siendo la más frecuente la pielonefritis enfisematosa. La mortalidad por CE es muy baja (7%), pero si está asociada con otra infección enfisematosa del abdomen, el riesgo alcanza el 14%<sup>1,7</sup>. Este dato refuerza la importancia de estudiar a estos pacientes por TCMD, en tanto posibilita una valoración completa del abdomen y la pelvis en el mismo paso diagnóstico.

Otras complicaciones menos comunes son la perforación vesical y la sepsis. En estas circunstancias se requiriere un tratamiento quirúrgico<sup>8,12</sup>.

## Conclusión

La cistitis enfisematosa es una entidad poco frecuente que se presenta en muchos casos como hallazgo radiológico. Representa la infección enfisematosa más frecuente del tracto urinario, pero la de menor mortalidad. Es importante tener en cuenta esta patología y sospecharla sobre todo en aquellos pacientes que tienen factores de riesgo (DM,

inmunodepresión, etc.) o ante infecciones urinarias que no responden al tratamiento.

La evaluación más completa y segura se logra con la TCMD. Su rol es importante, dado que el diagnóstico preciso y el tratamiento temprano mejoran el pronóstico de estos pacientes. Si bien la tasa de complicaciones es muy baja, si la entidad no se detecta tempranamente o no se instaura un tratamiento en forma oportuna, puede tener complicaciones severas e, incluso, provocar la muerte del paciente.

## Conflicto de intereses

Los autores del trabajo declaran no tener ningún conflicto de intereses, excepto el Dr. García Mónaco que declara como posible conflicto de interés ser miembro de la Comisión Directiva de la SAR.

## Bibliografía

1. Thomas AA, Lane BR, Thomas AZ, Remer EM, Campbell SC, Shoskes DA. Emphysematous cystitis: a review of 135 cases. *BJU Int.* 2007;100:17-20.
2. Comiter CV, McDonald M, Minton J, Yalla SV. Fungal bezoar and bladder rupture secondary to candida tropicalis. *Urology.* 1996;47:439-41.
3. Bailey H. Cistitis emphysematosa: 19 cases with intraluminal and interstitial collections of gas. *Am J Roentgenol Radium Ther Nucl Med.* 1961;86:850-62.
4. Barbaric Z. Vejiga urinaria. *Radiología del aparato genitourinario.* Madrid: Marbán; 1995. p. 360-1.
5. Mokabberi R, Ravakhah K. Emphysematous urinary tract infections: diagnosis, treatment and survival (case review series). *Am J Med Sci.* 2007;333:111-6.
6. Keyes EL. Pneumo-uria. *Med News.* 1882;41:675-8.
7. Grupper M, Kravtsov A, Potasman I. Emphysematous cystitis: illustrative case report and review of the literature. *Medicine (Baltimore).* 2007;86:47-53.
8. Bañón Pérez VJ, García Hernández JA, Valdelvira Nadal P, Nicolás Torralba JA, Server Pastor G, Coves R, et al. Perforación vesical intraperitoneal en el transcurso de una cistitis enfisematosa. *Actas Urol Esp.* 2000;24:501-3.
9. Juan YS, Chuang SM, Shen JT, Jang MY, Wu WJ, Wang CJ, et al. Unusual gas pattern in emphysematous cystitis: a case report. *Kaohsiung J Med Sci.* 2005;21:44-7.
10. Sánchez Pulgarín I, Kessler Saiz P, Odriozola Grijalva M. Cistitis enfisematosa. *An Med Interna.* 2006;23:602-3.
11. Perlemoine C, Neau D, Ragnaud JM, Gin H, Sahnoun A, Pariente JL, et al. Emphysematous cystitis. *Diabetes Metab.* 2004;30:377-9.
12. Bracq A, Fourmarier M, Bourginaud O, Boutemy F, Demailly M, Petit J, et al. Cystite emphysemateuse compliquée de perforation vésicale: diagnostic et traitement d'une observation rare. *Prog Urol.* 2004;14:87-9.
13. Joseph RC, Amendola MA, Artze ME, Casillas J, Jafri SZ, Dickson PR, et al. Genitorurinary tract gas: imaging evaluation. *Radiographics.* 1996;16:295-308.
14. Takeshita T, Shima H, Oishi S, Machida N, Uchiyama K. Emphysematous cystitis. *Intern Med.* 2004;43:761-2.