

CASO CLÍNICO

Persistencia y repermeabilización del conducto de Cuvier izquierdo



A. García*, J. Rogondino, F. Londra y B. Afonso

Hospital Británico de Buenos Aires, Ciudad Autónoma de Buenos Aires, Argentina

Recibido el 27 de agosto de 2013; aceptado el 9 de enero de 2014

Disponible en Internet el 11 de marzo de 2015

PALABRAS CLAVE

Vena de Cuvier permeable izquierda; Circulación colateral; Repermeabilización de venas embrionarias

KEYWORDS

Left Cuvier duct patency; Collateral circulation; Restoration of embryonic veins patency

Resumen La hepatopatía crónica favorece la redistribución del flujo hacia la circulación sistémica. Si bien es poco frecuente, la repermeabilización de los conductos venosos embrionarios causa el aumento de la presión en la circulación portal.

Nuestro objetivo es dar a conocer la persistencia y permeabilidad del conducto venoso de Cuvier izquierdo y su presentación en imágenes.

© 2015 Sociedad Argentina de Radiología. Publicado por Elsevier España, S.L.U. Este es un artículo Open Access bajo la licencia CC BY-NC-ND (<http://creativecommons.org/licenses/by-nc-nd/4.0/>).

Persistence and restoration of the patency of the left duct of Cuvier

Abstract The increased pressure in the portal circulation due to a chronic liver disease favours the redistribution of the flow to the systemic circulation. Although rare, reperfusion of embryonic venous channels may be a possibility.

The aim of this article is to determine the persistence and the patency of the ductus venosus, called the left duct of Cuvier, and its presentation in images.

© 2015 Sociedad Argentina de Radiología. Published by Elsevier España, S.L.U. This is an open access article under the CC BY-NC-ND license (<http://creativecommons.org/licenses/by-nc-nd/4.0/>).

Caso clínico

Se reporta un caso de sexo femenino de 67 años de edad con una enfermedad cirrótica criptogénica. Como hallazgos

clínicos, la paciente evidenciaba varices esofágicas y una encefalopatía hepática, que provocaban reiteradas internaciones.

En el Doppler hepático no presentó signos de hipertensión portal, y el flujo en la vena porta y la arteria hepática tenía una dirección hepatopeta. Por su parte, la vena porta izquierda revelaba circulación colateral hacia la circulación sistémica a partir de su rama posterior. No se registró ascitis

* Autor para correspondencia.

Correo electrónico: adrianagarcia09@gmail.com (A. García).

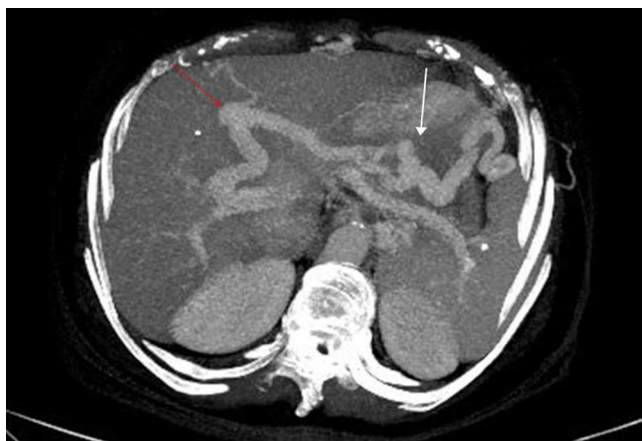

Figura 1 Reconstrucción en 2D, corte axial con proyección de máxima intensidad, donde se observa la anastomosis entre la rama izquierda de la porta (flecha roja) y la vena de Cuvier izquierda permeable (flecha blanca).

y en el ecocardiograma no se mostraron signos de sobrecarga cardíaca.

Durante la internación, la paciente fue registrada en la lista para trasplante hepático, por lo que, con el objetivo de detectar tempranamente un hepatocarcinoma (HCC), se

le realizó una resonancia magnética (RM) abdominal con contraste, así como una tomografía computada (TC) de abdomen en tiempo arterial, portal y fase de equilibrio, dirigida a la evaluación de la glándula hepática, y una TC de tórax en tiempo portal.

El interés de comunicar este caso se basa en describir y conocer la presentación en imágenes de la persistencia de un sistema venoso embriológico llamado "vena de Cuvier izquierda" (V de CI). Esta habitualmente involuciona.

En nuestra paciente, la V de CI se encontraba repermeabilizada por su cirrosis (enfermedad de base que predispuso su aparición), cumpliendo el rol de anastomosis porto-cava. En el estudio de abdomen, se descubrió un HCC de 35 mm en el segmento hepático VII. Además, se observó que la rama izquierda de la vena porta se unía a una estructura vascular de un diámetro idéntico a esta, con un trayecto tortuoso que discurría en el interior del segmento hepático II y III (fig. 1). Luego, se dirigía al tórax, siguiendo la pared posterior del ventrículo izquierdo, por fuera del pericardio (figs. 2 y 3). Este hallazgo correspondía a la vena de Cuvier izquierda, que ascendía hasta el seno venoso cardíaco izquierdo (sin penetrarlo) hasta desembocar en el tronco venoso yugulosubclavio homolateral (fig. 4).

En general, la vena de Cuvier embriológica termina en el seno venoso cardíaco izquierdo. Embriológicamente, los conductos de Cuvier derecho e izquierdo se anastomosan y la

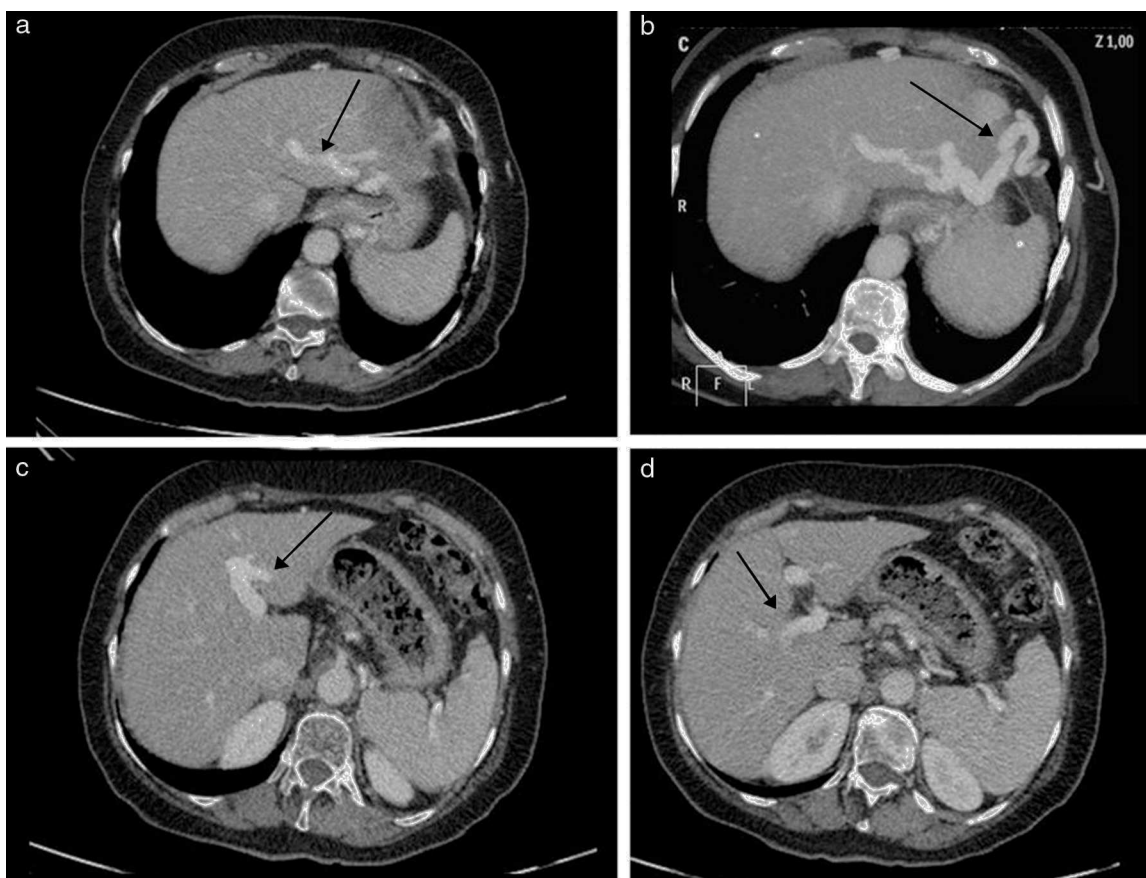


Figura 2 Cortes axiales del abdomen superior. (a) La vena de Cuvier (flecha) emerge de la rama izquierda de la vena porta izquierda. (b) Se observa su dirección hacia el tórax, siguiendo al lóbulo hepático izquierdo (flecha). (c) Se visualiza la unión de la rama izquierda de la porta con la vena de Cuvier izquierda (flecha). (d) La flecha evidencia la rama derecha de la vena porta.

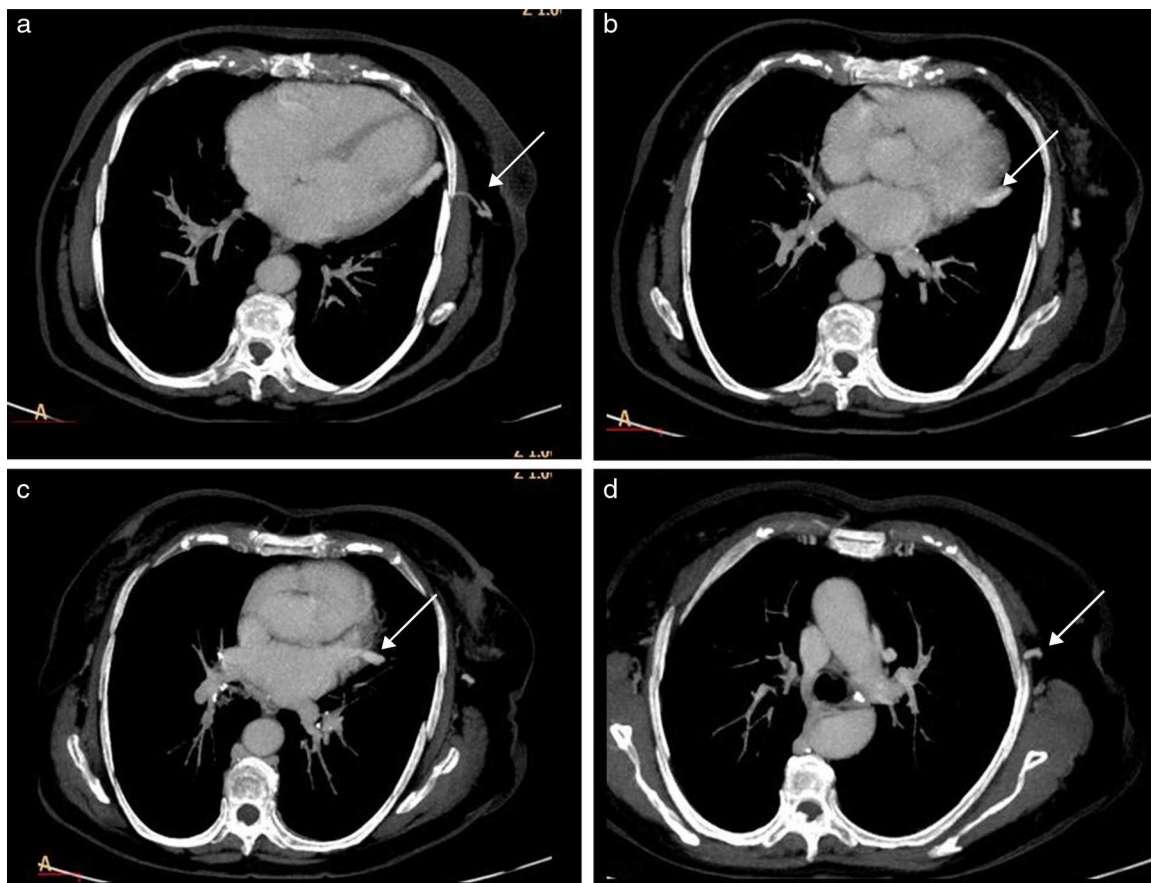


Figura 3 Cortes axiales del tórax inferior. Se observa el trayecto de la vena de Cuvier, (a) ingresando al tórax (flecha) y (b) discurrendo por detrás del ventrículo izquierdo (flecha), en (c) dirección hacia la aurícula izquierda, donde embriológicamente debería desembocar (flecha). Sin embargo, no drena allí, sino que presenta un rulo vascular y continúa ascendiendo. (c y d) Se constata la emergencia de una rama intercostal que emerge a la pared del tórax (flecha).

sangre de la izquierda es canalizada a la derecha, formando en el sector anterior la vena braquiocefálica izquierda y la vena intercostal superior izquierda (recibe sangre del 2.º y 3.º espacio intercostal) (fig. 5).

Discusión

Los vasos sanguíneos y el corazón se desarrollan a partir del mesodermo como masas aisladas y cordones de células mesenquimales para entregar rápidamente los nutrientes necesarios a las células que proliferan exponencialmente y eliminar productos de desecho a través de la conexión con los vasos sanguíneos maternos en la placenta.

Conductos de Cuvier: reseña embriológica

Se denominan así a las venas primitivas cardinales comunes (derecha e izquierda) que, durante el desarrollo embriológico, el sistema circulatorio humano usa para drenar el seno venoso, junto con las venas umbilicales y las vitelinas. En la quinta semana se pueden distinguir tres grupos de venas de grueso calibre (fig. 6):

- Venas vitelinas: llevan sangre del saco vitelino al seno venoso.
- Venas umbilicales: se originan en las vellosidades coriónicas y transportan sangre oxigenada al embrión.
- Venas cardinales: reciben sangre del cuerpo del embrión.

Las venas cardinales anteriores reciben la sangre de la porción cefálica del embrión, mientras que las posteriores drenan el resto del cuerpo. Estas se unen y forman las venas cardinales comunes, también llamadas conductos de Cuvier derecho e izquierdo, los cuales se anastomosan, con pasaje del flujo sanguíneo de izquierda a derecha¹. A su vez, la vena cardinal común derecha y la porción proximal de la vena cardinal anterior derecha dan lugar a la vena cava superior^{2,3} (fig. 7).

Al anastomosarse los conductos de Cuvier, la sangre de la izquierda se dirige a la derecha, formando en el sector anterior la vena braquiocefálica izquierda y la intercostal superior izquierda⁴⁻⁶. La persistencia y/o repermeabilización de esta estructura venosa comunica en forma directa al sistema venoso portal con el sistémico, dando lugar a una anastomosis portosistémica^{7,8}.

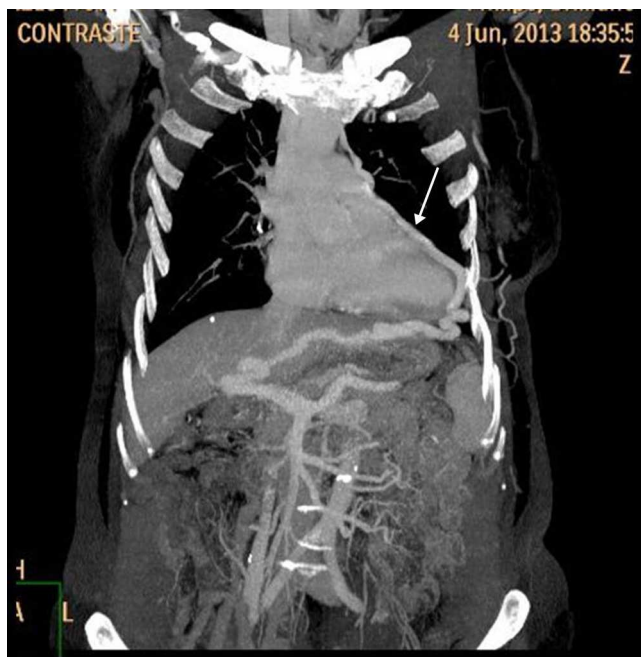


Figura 4 Reconstrucción en 2D del abdomen y tórax, corte coronal en proyección de máxima intensidad, donde se visualiza la vena de Cuvier en todo su trayecto, hasta el confluente yugulosubclavio (flecha).

Anastomosis portosistémicas

El sistema portal no es absolutamente cerrado, sino que se comunica con redes venosas que son tributarias de las venas cavas.

- Anastomosis esofágicas: existen anastomosis entre la coronaria estomáquica y las venas esofágicas inferiores por los plexos submucosos, los cuales son generalmente

muy delgados. El aumento de presión causa dilatación varicosa de las venas esofágicas.

- Anastomosis rectales: unen las venas hemorroidales superiores (tributarias de la circulación portal) con las hemorroidales medias e inferiores (ramas de las venas hipogástricas).
- Anastomosis peritoneales: se han denominado venas o sistema de Retzius. Este tercer grupo de anastomosis existe en las mismas paredes del tubo intestinal, donde las venas mesentéricas comunican con pequeños troncos afluentes de la cava inferior, formando lo que clínicamente se conoce como "cabeza de medusa".
- Anastomosis fetal: es la reperfusión de las venas umbilicales, paraumbilicales y el conducto de Arancio, que comunican la rama izquierda de la porta con la vena cava inferior.
- Venas portas accesorias: el hígado no solo recibe la sangre que lleva la vena porta, también obtiene la de otras venas que tienen el nombre de venas porta accesorias. Estos pequeños grupos vasculares comprenden: las venas epiloicas, las císticas, las del hilio o grupo de las venillas nutricias, las diafragmáticas, las del ligamento suspensorio, y las paraumbilicales o del ligamento redondo.

Conocer la posibilidad de permeabilización de los conductos venosos embriológicos que actúan como anastomosis porto-cava es esencial en el estudio y tratamiento de pacientes en plan de cirugía de trasplante hepático para evitar las complicaciones intraoperatorias que aumentan la morbilidad⁹⁻¹¹.

Addendum

A pesar de haber realizado una búsqueda bibliográfica, no hemos encontrado reportes en imágenes.

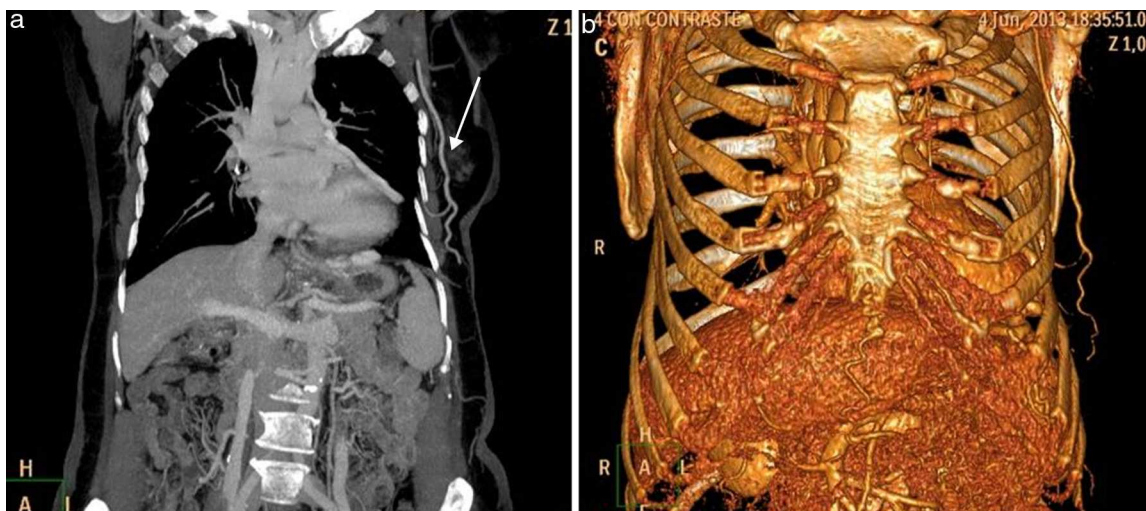

Figura 5 Reconstrucción en 2D del abdomen superior y tórax, (a) corte coronal en proyección de máxima intensidad y (b) *volume rendering*, donde se ve en su totalidad la vena de Cuvier ingresando al tórax. La flecha señala la rama intercostal que discurre por la pared lateral izquierda hasta la vena subclavia homolateral.

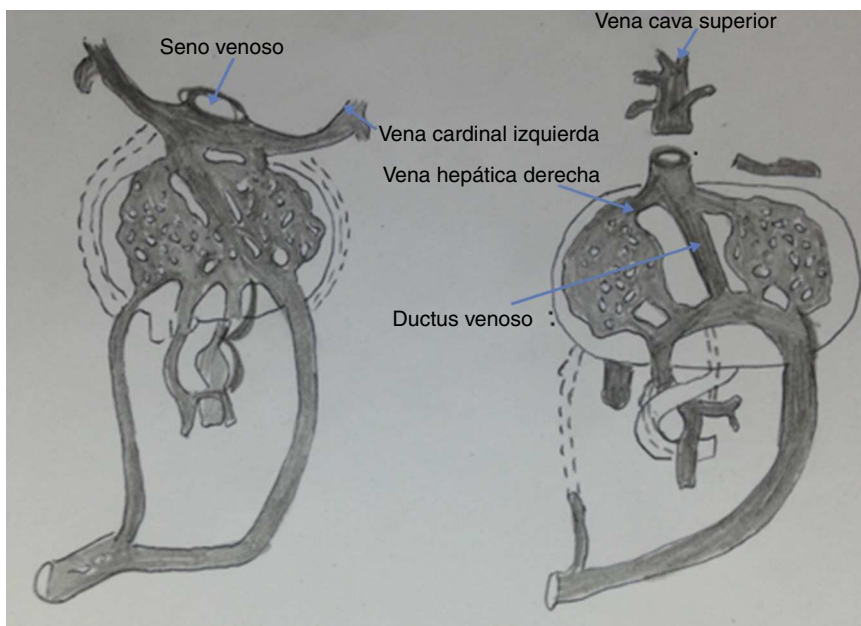


Figura 6 Desarrollo embriológico de las venas cardinales.

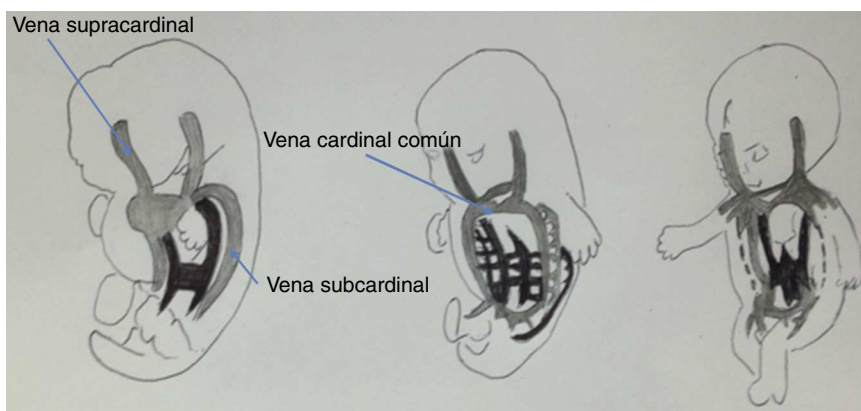


Figura 7 Se muestra la vena cardinal izquierda involucionando y la vena cardinal derecha formando la vena cava superior.

Conflicto de intereses

Los autores declaran no tener ningún conflicto de intereses.

Bibliografía

- Bhatti S, Hakeem A, Ahmad U, Malik M, Kosolcharoen P, Chang SM. Persistent left superior vena cava (PLSVC) with anomalous left hepatic vein drainage into the right atrium: role of imaging and clinical relevance. *Vasc Med.* 2007;12:319-24.
- Gruttadauria S, Pagano D, Cintorino D, Burgio G, Echeverri GJ, Miraglia R, et al. Unusual presentation of left hepatic vein in deceased donor: case report. *Transplant Proc.* 2010;42:3865-7.
- Ricci M, Rosenkranz ER. Hepatic venous anomalies complicating total cavopulmonary connection. *Tex Heart Inst J.* 2001;28:328-30.
- Yagel S, Kivilevitch Z, Cohen SM, Valsky DV, Messing B, Shen O, et al. The fetal venous system. Part II: ultrasound evaluation of the fetus with congenital venous system malformation or developing circulatory compromise. *Ultrasound Obstet Gynecol.* 2010;36:93-111.
- Azuma C, Tohno Y, Tohno S, Moriwake Y, Utsumi M, Yamada M. Persistent left hepatic venous connection with the right atrium and the ductus venosus. *Anat Sci Int.* 2002;77:124-7.
- Stoller JK, Hoffman RM, White RD, Mee RB. Anomalous hepatic venous drainage into the left atrium: an unusual cause of hypoxemia. *Respir Care.* 2003;48:58-62.
- Masuko S, Inoue K. A case of the double superior venae cavae and an anomalous left hepatic vein opening directly into the right atrium. *Kaibogaku Zasshi.* 1982;57:169-74.
- Yamanaka J, Imamura M, Kuroda N, Hirano T, Fujimoto J. Hepatic venoplasty to overcome outflow block in living related liver transplantation. *J Pediatr Surg.* 2004;39:1128-9.
- Kowalski M, Maynard R, Ananthasubramaniam K. Imaging of persistent left sided superior vena cava with echocardiography and multi-slice computed tomography: implications for daily practice. *Cardiol J.* 2011;18:332-6.
- Uraz S, Duran C, Balci D, Akin B, Dayangac M, Kurt Z, et al. A very rare venous anomaly in a living liver donor: left hepatic venous connection to the right atrium. *Transplant Proc.* 2007;39:1714-5.
- Goyal SK, Punnam SR, Verma G, Ruberg FL. Persistent Left superior vena cava: a case report and review of literature. *Cardiovasc Ultrasound.* 2008;6:50-3.