

## CASO CLÍNICO

# Quiste gigante de vesícula seminal: presentación atípica de una patología infrecuente



M.C. Ortega Hrescak<sup>a,\*</sup>, A.J. Ezquer<sup>b</sup>, G.A. Socolsky<sup>a</sup>, J.P. Blanque<sup>a</sup>,  
S.M. Acuña<sup>a</sup> y G. Medina<sup>a</sup>

<sup>a</sup> ALTA GAMMA, San Miguel de Tucumán, Tucumán, Argentina

<sup>b</sup> Instituto Urológico Privado Prof. Dr. Ronald Paradas Pareja, San Miguel de Tucumán, Tucumán, Argentina

Recibido el 19 de noviembre de 2012; aceptado el 29 de agosto de 2013

Disponible en Internet el 15 de abril de 2015

### PALABRAS CLAVE

Anomalías  
congénitas;  
Vesículas seminales;  
Quiste;  
Tracto genitourinario;  
Tomografía  
computada;  
Resonancia  
magnética

**Resumen** Se presenta el caso de un niño de 14 años que hizo una consulta de control por un acondroma en el fémur izquierdo. La resonancia magnética (RM) de caderas reveló, accidentalmente, un quiste gigante de la vesícula seminal derecha. Si bien se indicó una urografía por RM, esta fue suspendida por un cuadro de claustrofobia del paciente y se realizó una tomografía computada abdomino-pélvica con y sin contraste endovenoso.

La patología de las vesículas seminales (VS) puede clasificarse en congénita o adquirida. El primer tipo tiene baja prevalencia (siendo el quiste y la agenesia los más comunes en la práctica diaria) y puede coexistir, a menudo, con anomalías ipsilaterales del tracto urinario superior y genital, debido a la estrecha relación en los hombres de los sistemas reproductor y urinario durante la embriogénesis. También se ha descrito su vinculación con anomalías óseas y vasculares. La escasa frecuencia de presentación y el amplio espectro de potenciales hallazgos asociados suelen dificultar el diagnóstico.

Lo habitual es iniciar la evaluación con una ecografía abdominal o transrectal, según la edad y tolerancia del paciente, y continuar con una RM, aunque para confirmar los hallazgos pueden ser necesarios otros procedimientos, como la vesículo-deferentografía (VDG). Esta fue tradicionalmente el método de referencia para el diagnóstico, pero en la actualidad se aplica en casos seleccionados.

El tratamiento de las malformaciones está restringido a pacientes sintomáticos y usualmente consiste en una vesiculectomía, con o sin extirpación del riñón displásico o hipoplásico.

© 2015 Sociedad Argentina de Radiología. Publicado por Elsevier España, S.L.U. Este es un artículo Open Access bajo la licencia CC BY-NC-ND (<http://creativecommons.org/licenses/by-nc-nd/4.0/>).

\* Autor para correspondencia.

Correo electrónico: [cinthya.ortega@hotmail.com](mailto:cinthya.ortega@hotmail.com) (M.C. Ortega Hrescak).

**KEYWORDS**

Congenital anomalies;  
Seminal vesicles;  
Cyst;  
Genitourinary tract;  
Computed  
tomography;  
Magnetic resonance  
imaging

**Giant seminal vesicle cyst: atypical presentation of a rare disease**

**Abstract** The case is presented of a 14 year-old boy with a previous diagnosis of left femur enchondroma. The pelvic and hip magnetic resonance imaging (MRI) unexpectedly revealed a right giant seminal vesicle cyst. He was evaluated by performing abdominal-pelvic computed tomography, with and without intravenous contrast.

The pathology of the seminal vesicles (SV) can be classified as congenital and acquired. The first type has low prevalence (cyst and agenesis being the most frequently encountered in daily practice) and often co-exists with ipsilateral abnormalities in the upper urinary tract and genital organs, due to the close relationship of the male reproductive and urinary systems during embryogenesis. The association with bone and vascular anomalies has also been described. Abdominal and trans-rectal ultrasound, followed by abdominal and pelvic MRI, are the most accurate methods for preoperative diagnosis. *Vesiculo-deferentography* (traditionally the gold standard test for diagnosis) is only applied in selected cases.

The treatment, vesiculectomy, with or without removal of dysplastic or hypoplastic kidney, is restricted to symptomatic patients.

© 2015 Sociedad Argentina de Radiología. Published by Elsevier España, S.L.U. This is an open access article under the CC BY-NC-ND license (<http://creativecommons.org/licenses/by-nc-nd/4.0/>).

**Introducción**

Las vesículas seminales (VS) son dos estructuras saculares y andrógeno-dependientes, situadas entre la vejiga y el recto, que se desarrollan en la pubertad y liberan líquido seminal durante la eyaculación. Se desconoce su papel fisiológico exacto, aunque se cree que sus secreciones pueden optimizar la motilidad, el transporte y la supervivencia de los espermatozoides.

En condiciones normales, el semen está constituido por un 10% de espermatozoides, producidos en los conductos seminíferos del testículo, y por un 90% de líquido seminal, generado principalmente por las VS y, en menor medida, por la próstata y las glándulas de Cowper<sup>1</sup>.

Los quistes de la vesícula seminal (QVS) constituyen una entidad rara, con una prevalencia aproximadamente del 0,005%. Pueden ser adquiridos o congénitos.<sup>2-8</sup>

Los adquiridos son menos frecuentes y se presentan de forma bilateral y por lo general en un grupo etario de mayor edad. Su causa principal corresponde a una infección retrógrada del tracto urinario (ITU) con o sin obstrucción por litiasis, pero también se han visto en pacientes con antecedentes de cirugía prostática, traumatismo, prostatitis crónica, hipertrofia prostática benigna (HPB) o tumores malignos de próstata; todas situaciones responsables de inflamación y obstrucción de las VS y del conducto eyaculador<sup>9</sup>.

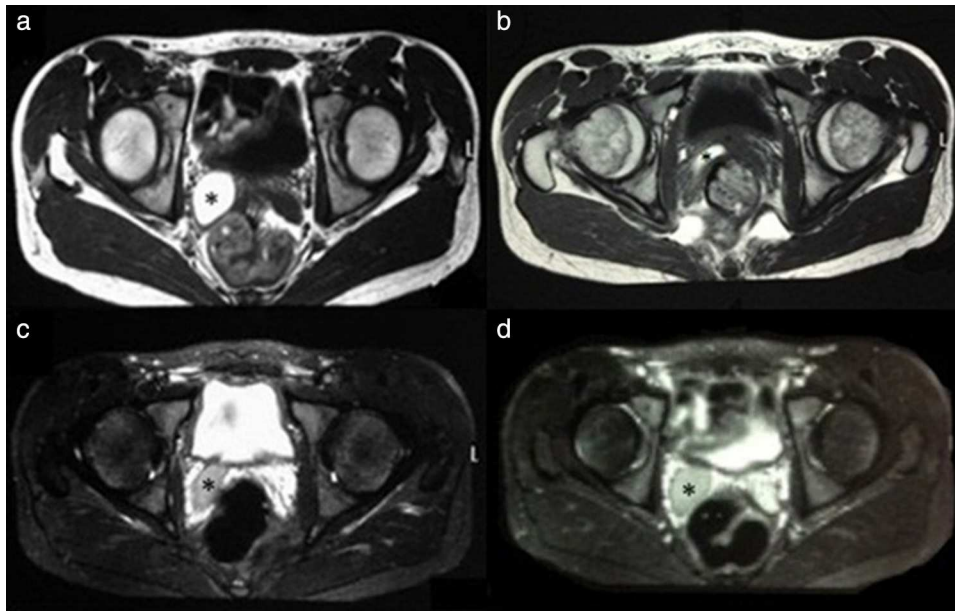
Por su parte, los congénitos son un tipo de malformación embriológica poco común. Corresponden a la mayoría de los QVS. Al respecto, Sheih *et al.*<sup>8</sup> detectaron una frecuencia de 0,00215% de QVS durante el método de cribado ecográfico de dilataciones quísticas pelvianas asociadas con agenesis o displasia renal ipsilateral, en 280.000 niños estudiados en un hospital de Taiwán durante 2,5 años. Por lo general, son unilaterales, solitarios, menores de 5 cm y no muestran predilección derecha o izquierda. Son secundarios a la obstrucción del conducto eyaculador, como resultado de

una anomalía del desarrollo en la porción distal del conducto mesonéfrico o de Wolff, que se produce entre la 4ª y la 7ª semana de vida intrauterina. Están presentes desde el nacimiento, pero se vuelven sintomáticos durante la segunda y la tercera década de vida, posiblemente porque es la etapa de mayor actividad sexual (momento en el que el líquido seminal se acumula en las VS como consecuencia de un incompleto drenaje por la estenosis o la compresión de los conductos eyaculadores). Pueden presentarse en forma aislada o asociados con anomalías del tracto genital o de las vías urinarias superiores o renales, como enfermedad autosómica dominante del riñón poliquístico, agenesis o displasia renal. También ha sido descrita su vinculación con trastornos en el desarrollo de la columna lumbar (p. ej. hemivértebra) o con alteraciones aorto-cava. En general, se descubren accidentalmente, aunque pueden manifestarse con una amplia variedad de síntomas genitourinarios o por infertilidad masculina. Los llamados quistes gigantes (mayores de 12 cm) suelen provocar obstrucción intestinal o vesical por compresión.<sup>2-11</sup>

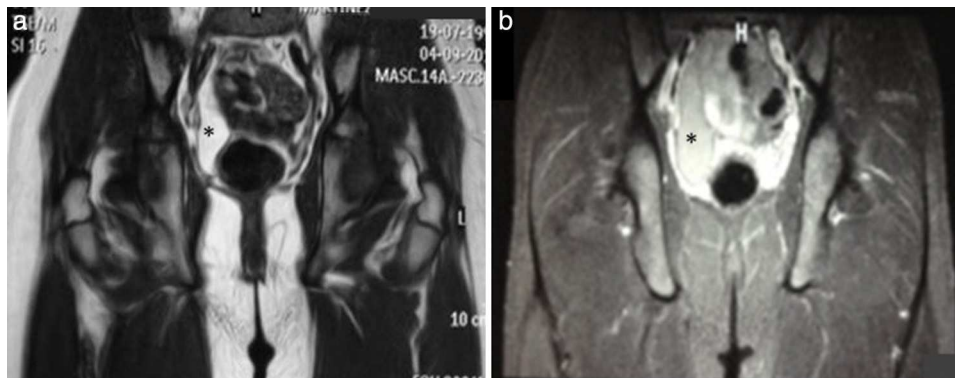
En la mayoría de los casos, la evaluación inicial se realiza con una ecografía abdominal o transrectal, según la edad y tolerancia del paciente, y se continúa con una resonancia magnética (RM), pudiendo ser necesarios para confirmar los hallazgos otros procedimientos, como la vesículo-deferentografía (VDG). Esta ha sido tradicionalmente el método diagnóstico de referencia, pero en la actualidad se aplica solo en casos seleccionados.<sup>2-5</sup>

**Presentación de caso**

Paciente de 14 años de edad consultó para hacerse el control anual de un condroma localizado en el tercio proximal del fémur derecho. En la RM de caderas se reconoció, como hallazgo incidental, una imagen tubular de 12,1 cm de longitud y bordes bien definidos, a nivel retrovesical derecho, con



**Figura 1** Resonancia magnética, corte axial, que muestra una imagen (asterisco) con (a y b) señal alta en ponderación T1 e (c y d) intermedia en las secuencias STIR.



**Figura 2** Resonancia magnética, (a) en plano coronal en ponderación T1 y (b) STIR, en la que se reconoce una formación líquida (asteriscos) retrovesical derecha que se extiende cranealmente.

una intensidad de señal alta en la secuencia en ponderación T1 (figs. 1a, 1b y 2a) y gris intermedia en las secuencias STIR (fig. 1c, 1d y 2b). Estos hallazgos, sugestivos de lesión con alto contenido hemático, proteico y/o mucinoso, producían un efecto compresivo sobre la cara posterior de la vejiga.

El estudio se completó con una tomografía computada (TC) abdomino-pélvica sin contraste endovenoso (fig. 3a) y, luego de su administración (fig. 3b, c y d), se comprobó la existencia de una formación quística de 12,1 cm en el eje mayor (fig. 4), con ausencia de comunicación con la vía excretora y coexistencia de malformación del tracto urinario (duplicación del sistema excretor) contralateral.

Dado que el paciente se mantenía asintomático y con controles anuales, la actitud fue expectante.

## Discusión

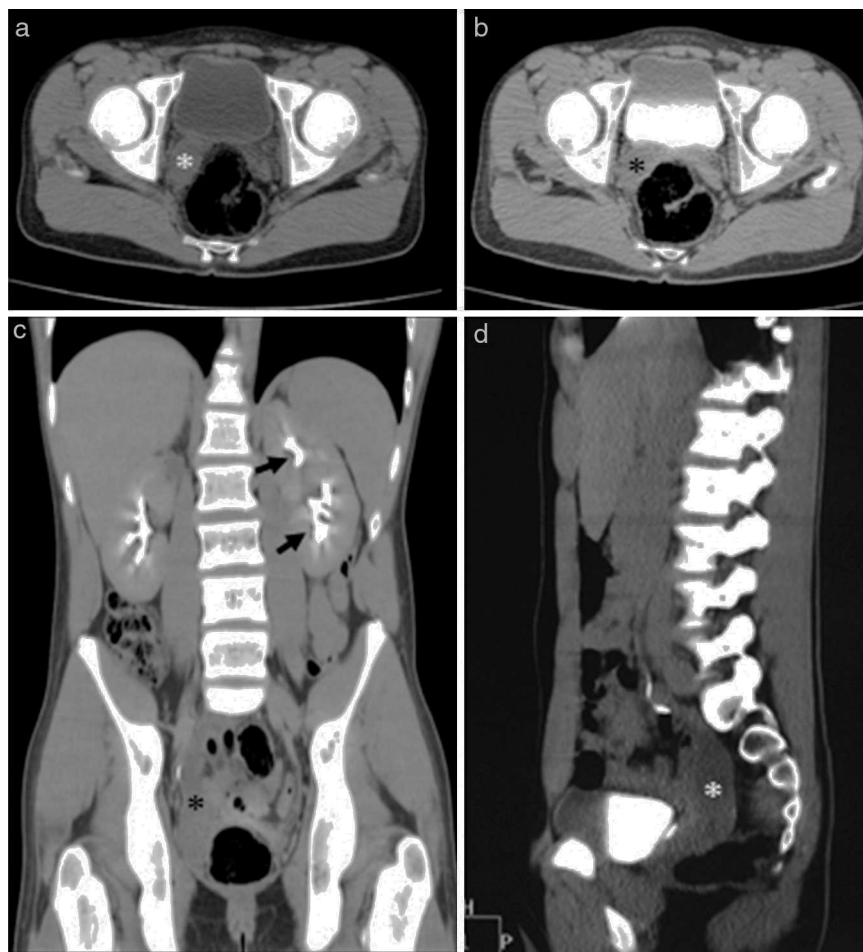
La patología primaria de las VS es infrecuente, pero los recientes avances en imágenes han aumentado su

detección. Se clasifica en adquirida (por obstrucción del conducto eyaculador) o congénita (por alteración del desarrollo del conducto de Wolff). El primer caso de QVS fue publicado por Zinner en 1914.<sup>2,4,6,7,10,12</sup>

Las anomalías congénitas de las VS pueden ser de número (agenesia, fusión, duplicación), maduración (hipoplasia), posición (ectopia) y estructura (divertículo, quiste, comunicación con el uréter) (fig. 5). Las más frecuentes en la práctica diaria son los quistes y la agenesia.<sup>4</sup>

En términos generales, Mayersack clasifica las masas quísticas retrovesicales en adquiridas (obstructivas, secundarias a patología infecciosa o cirugía), como por ejemplo la obstrucción del conducto eyaculador, el quiste del seno urogenital y el prostático; y en congénitas. Estas últimas se localizan a nivel de la línea media (con y sin contenido de esperma) o por fuera de la línea media (entre las que se encuentra el QVS)<sup>1</sup>.

En su mayoría, los QVS son asintomáticos, menores de 5 cm y se descubren en forma incidental en las ecografías de rutina que exploran la vejiga o la próstata. Cuando



**Figura 3** Tomografía computada abdomino-pélvica sin y con contraste endovenoso: (a) corte axial antes de la administración del contraste donde se visualiza una imagen ovoidea (asterisco) con densidad líquida en topografía de la vesícula seminal derecha; (b) corte axial con contraste, en fase excretora, que evidencia la formación (asterisco) independiente de la vejiga y el uréter; (c) reconstrucción multiplanar (MPR) coronal que muestra el doble sistema excretor del lado izquierdo (flechas) y la formación líquida tubular derecha (asterisco); y (d) la MPR sagital, en fase excretora, que detecta la formación (asterisco) provocando el desplazamiento del uréter distal.

miden más de 12 cm, se consideran quistes gigantes (situación altamente inusual y por lo general sintomática). En aquellos casos con expresión clínica, los síntomas incluyen dolor abdominal, pélvico, escrotal o perineal (que puede agravarse con la eyaculación o la defecación), prostatismo, polaquiuria, disuria, infertilidad, infección del tracto urinario, hematuria, epididimitis, prostatitis o síntomas de tipo obstructivo intestinal o vesical<sup>2-9,11</sup>.

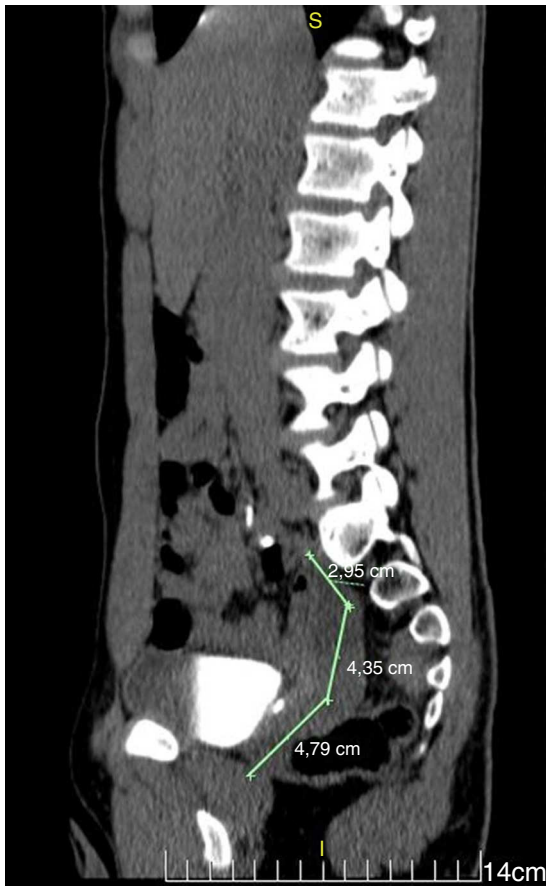
Si bien en el hombre el sistema reproductor y el urinario son funcionalmente distintos, ambos están relacionados, anatómicamente y embriológicamente, por su origen común en el conducto mesonéfrico. Así, una falla en el desarrollo de este durante la vida fetal, explica la frecuente coexistencia de QVS y otras anomalías urinarias y/o genitales, como la disgenesia renal ipsilateral (80%), la duplicación del sistema colector (8%), la criptorquidia, la agenesia testicular, el megauréter, la inserción ureteral ectópica dentro de la VS o el uréter ciego (evaginación digitiforme del uréter con su extremo sacular, sin rudimento ni parénquima renal asociado, que no drena un segmento renal). Por lo general,

todas estas entidades presentan una localización ipsilateral en relación con los QVS congénitos.

Además, se ha descrito una asociación con la enfermedad poliquistica del adulto (como parte del espectro de lesiones quísticas en diferentes localizaciones), los trastornos en el desarrollo de la columna lumbar (p. ej. hemivértebra) y las alteraciones aorto-cava (estas últimas con escasa frecuencia en la literatura). Por ello, ante la presencia de una dilatación quística de la VS, es de suma importancia sospechar y buscar la posible existencia de otras anomalías congénitas asociadas, fundamentalmente urinarias, genitales, vasculares y óseas (y con el mismo razonamiento a la inversa)<sup>2-4,6-10</sup>.

En nuestro caso el paciente se encontraba asintomático y el hallazgo fue incidental. Las pruebas de imagen nos revelaron una masa quística gigante en la VS derecha asociada con una duplicación del sistema excretor contralateral.

El diagnóstico de las malformaciones mencionadas se basa en los síntomas clínicos, el tacto rectal y los estudios imagenológicos (tabla 1). Debido a la inespecificidad de los

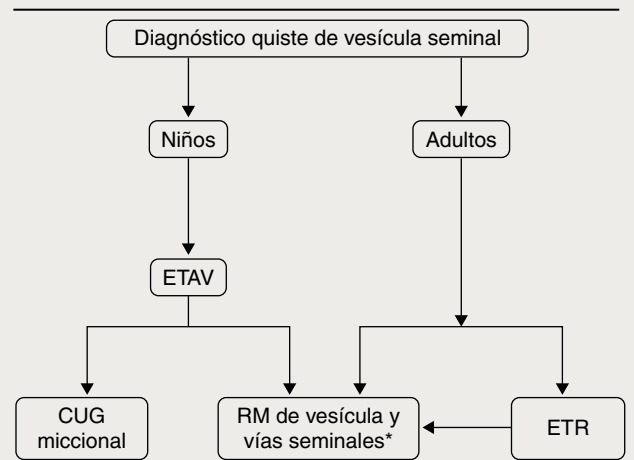


**Figura 4** TC abdómino-pélvica con contraste endovenoso: MPR sagital, en fase excretora, en la que se identifica una formación quística de 12,1 cm.

síntomas, se aconseja evaluar a aquellos pacientes que consultan por un cuadro de epididimitis, dolor perineal o ITU a repetición, incluyendo un estudio del árbol urinario en toda su extensión por la frecuente asociación entre patología de las VS y las malformaciones urinarias<sup>2-5</sup>.

La ecografía es el método de elección para el análisis inicial, en tanto permite obtener un diagnóstico presuntivo en la mayoría de los casos. La valoración se realiza primeramente con una ecografía transabdominal vesical (ETAV) o transrectal (ETR), siendo de gran valor en la detección de la patología quística, principalmente cuando se realizan estudios comparativos pre y poseyaculatorios realizados con

**Tabla 1** Algoritmo de diagnóstico de imágenes para quiste de vesícula seminal



(\*) Con bobina endorrectal solo en casos seleccionados

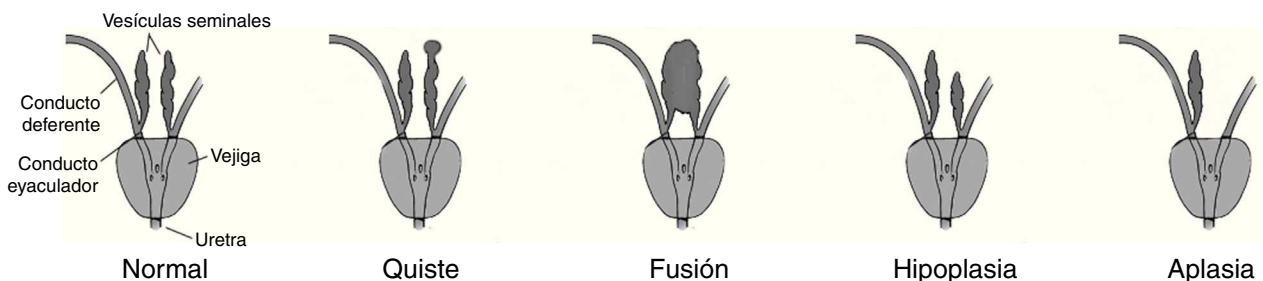
CUG: cistouretrografía; ETR: ecografía transrectal; ETAV: ecografía transabdominal vesical; RM: resonancia magnética.

tecnología 3D (que es mucho más sensible a los cambios volumétricos).

En algunos pacientes, el QVS es un hallazgo casual en la ecografía realizada por un motivo no urológico (traumatismo abdominal), por la existencia de clínica urológica (epididimitis recidivante, infertilidad) o por la revisión prostática rutinaria en pacientes mayores de 50 años. En otros, la malformación congénita renal ya ha sido detectada con anterioridad, por lo que la búsqueda del QVS es inducida.

La evaluación por ultrasonografía permite la visualización de una o varias imágenes anecogénicas con los criterios ecográficos de lesión quística que caracterizan este hallazgo. En ocasiones la VS tiene un tamaño aumentado (diámetro axial mayor de 1,5 cm) o el parénquima aparece prácticamente sustituido por la lesión quística. En los cortes longitudinales se objetiva una formación hipocóica de aspecto quístico, con refuerzo acústico posterior, que se muestra bien delimitada y a veces redondeada en relación con la VS. Cuando la tumoración es grande, puede confundírsela con la misma vejiga, dando la sensación de un efecto masa en el cistograma<sup>2-5</sup>.

Actualmente la ETR de próstata y VS, aunque más invasiva, es el método complementario inicial para la visualización de la región en el varón adulto. Esta contribuye



**Figura 5** Anomalías congénitas de la vesícula seminal.

al diagnóstico de QVS, mostrando imágenes similares a las obtenidas con ETAV, pero con mayor exactitud. A la vez, es capaz de diferenciar estructuras tales como las VS, las ámpulas de los deferentes, los conductos eyaculadores y la uretra<sup>1-3,5-11,13</sup>. En la población pediátrica, luego de la ETAV, suele completarse el estudio del árbol urinario con una cistouretrografía miccional (CUG).

Debido a que los QVS a menudo ocurren simultáneamente con defectos genitourinarios, la TC y la RM son útiles para evidenciar con precisión estas patologías. No obstante, la TC presenta menor resolución, no aporta información sobre el contenido y, en ciertas oportunidades, no permite visualizar el abocamiento del uréter ectópico<sup>2,3,5,6,9,13</sup>. Cuando se realiza con cortes finos a nivel pelviano, muestra con claridad la anatomía retrovesical y la relación entre los órganos pelvianos, caracterizando al QVS como una masa retrovesical bien definida, con valores de atenuación cercana al agua y una pared fina o gruesa que surge de la VS cefálica a la próstata. Ocasionalmente su contenido es hiperdenso (debido a la hemorragia o fluido rico en proteínas) y/o puede presentar septos que refuerzan tras la administración del contraste endovenoso. Los hallazgos comunicados son variables e incluyen una masa pélvica quística con un espesor de la pared irregular, una masa sólida o un aparente agrandamiento de la VS ipsilateral. La desventaja de este método se debe a una inaceptable exposición a la radiación y la menor discriminación tisular<sup>2,3,5,9</sup>.

Si bien la ecografía y la TC son útiles en la evaluación de las VS, el mejor método en adultos y niños es la RM por su gran capacidad multiplanar y el excelente contraste entre tejidos blandos. Además, brinda un detalle preciso de la anatomía abdomino-pélvica y sus relaciones, diferencia las malformaciones quísticas de la pelvis y caracteriza óptimamente las estructuras ductales, las paredes y el contenido vesicular, al mismo tiempo que evita el uso de radiación ionizante (punto fundamental en niños). Así, permite un diagnóstico rápido y certero, que se puede realizar con o sin bobina endorrectal (esta brinda un análisis más detallado de las VS y la próstata, pero no es indispensable para el diagnóstico).<sup>3,10</sup>

Normalmente, las VS se ven como estructuras alargadas que contienen líquido con septos delgados. El líquido seminal es homogéneo y muestra baja intensidad de señal en las imágenes ponderadas en T1 y alta intensidad de señal en ponderación T2, siendo la intensidad de la señal similar a la de la zona central de la próstata.<sup>12</sup>

Los QVS suelen tener un comportamiento de señal similar al de cualquiera otra estructura quística: son hipo o isointensos con respecto al músculo en secuencias ponderadas en T1 e hiperintensos en ponderación T2. Sin embargo, se han descrito casos que no siguen este patrón por el contenido del quiste. La señal atípica puede revelar hiperintensidad en las secuencias ponderadas en T1 y T2 (sugiriendo la existencia de contenido hemorrágico), o bien hiperintensidad en las secuencias ponderadas en T1 e hipointensidad en las ponderadas T2 (siendo sugestivas de un elevado contenido proteínico o hemático antiguo). De todos modos, este tipo de señal en la RM no excluye la posibilidad de que la lesión en las VS pueda ser un quiste.<sup>3,6-9,14,15</sup>

Desde un punto estrictamente ecográfico, la ETR no aporta mucha más información que la ETAV, pero permite delimitar con mayor claridad las anomalías prostáticas de la

VS y de los conductos eyaculadores, a la vez que facilita las técnicas de punción ecodirigida<sup>2,6,7,11,15</sup>.

El urograma excretor (UE) y la cistouretrografía tienen escasa utilidad y brindan información indirecta, mientras que la cistoscopia determina la ausencia del orificio ureteral y/o del hemitrigono ipsilateral<sup>2,6,7,11</sup>.

Los procedimientos mencionados son mínimamente invasivos y permiten planear un tratamiento quirúrgico resectivo. En determinadas circunstancias el diagnóstico puede resultar complejo, por lo que se indican otros métodos menos utilizados por ser potencialmente nocivos, invasivos y/o cruentos (como la VDG) y la punción directa de las VS mediante control ecográfico<sup>2-6,13</sup>.

Históricamente la prueba diagnóstica de referencia del QVS ha sido la VDG. Esta consiste en un procedimiento radiológico dinámico de la vía seminal con contraste yodado, que permite observar los conductos deferentes, las ampollas deferenciales, las VS, los conductos eyaculadores y el epidídimo. La cateterización es difícil técnicamente y se asocia con mayores tasas de complicaciones, como estenosis de los conductos deferentes (por canulación o reacciones inflamatorias por el medio de contraste), isquemia (por la tracción, lesiones o espasmo de los conductos deferentes), hematomas, granuloma espermático y daño por radiación ionizante. Sin embargo, puede ser factible, si es realizada por un urólogo experimentado o si el lumen del conducto está dilatado por una obstrucción distal. En cualquier caso, los hallazgos incluyen efecto de masa con deformidad de la VS, dilatación o estenosis del conducto eyaculador, reflujo del material de contraste en el uréter ipsilateral ectópico y determinación de conexiones entre las malformaciones del tracto seminal y el tracto urinario. Debido a su compleja ejecución, es necesario realizarla en un ambiente quirúrgico, bajo anestesia y con la posibilidad de tratar potenciales complicaciones<sup>2-6,13</sup>.

A pesar de que la VDG es un método demasiado invasivo para aplicarlo como procedimiento exclusivamente de diagnóstico, puede estar justificada cuando se encuentra asociada con una intervención terapéutica (p. ej. recuperación de espermatozoides durante la fertilización asistida o reparación micro o endoquirúrgica de obstrucciones reveladas por el procedimiento de diagnóstico). En estas circunstancias y en caso de que se confirme el diagnóstico, debe ser realizada inmediatamente antes del procedimiento terapéutico para corregir las alteraciones<sup>2-6,8,9,13,14</sup>.

Por su parte, la punción aspiración directa de las VS mediante control ecográfico es una técnica sencilla y con menor riesgo de complicaciones infecciosas que la VDG, siempre que se realice transabdominal o transperinealmente, ya que por vía transrectal las probabilidades de infección son muy elevadas (por lo que en este caso hay que vigilar muy de cerca esta posibilidad). Permite la confirmación diagnóstica y en casos de esterilidad, la extracción de líquido seminal para fertilización<sup>2</sup>.

El diagnóstico diferencial de los QVS es muy amplio, debido que existen numerosas masas pélvicas que surgen en órganos vecinos, como por ejemplo: quistes pelvianos profundos (quistes del canal de Wolff o de Müller, quistes verdaderos de la glándula prostática, quistes de conductos eyaculatorios, quistes del utrículo prostático), abscesos, tumores de la pared vesical o rectal, tumores presacros (teratoma, cordoma, neurofibroma, quiste dermoide), divertículos vesicales, riñones pélvicos

hidronefróticos, ureteroceles y tumores benignos (cistoadenoma y adenoma papilar) y malignos de la VS (primarios: adenocarcinoma y sarcoma; secundarios: linfomas en el recto, próstata y vejiga). En estos casos los procesos suelen ser centrales y no laterales, como ocurre en la dilatación quística de la vesícula. Cuando se evalúa un posible QVS, es importante considerar estos diagnósticos diferenciales valiéndose de características imagenológicas, como la posición (paramediana, mediana o lateral), el contenido y las asociaciones con malformaciones (renales o de los genitales externos)<sup>2,6,9</sup>.

El tratamiento siempre se encuentra en función de la presencia de síntomas. La conducta expectante y el seguimiento están justificados cuando los signos clínicos son escasos, mientras que la cirugía suele reservarse para los pacientes sintomáticos o para aquellos quistes que se detectan antes del nacimiento o a una edad temprana, ya que así se evitan complicaciones futuras. La terapéutica comprende desde una punción evacuadora del quiste hasta la exéresis completa (vesiculectomía) con o sin extirpación del riñón displásico o hipoplásico, mediante técnica laparoscópica, endoscópica o a cielo abierto. Sin embargo, la punción evacuadora es poco aconsejable, dado que la recidiva es la regla, y la cirugía abierta convencional (por vía transvesical o retroperitoneal) resulta francamente invasiva por la ubicación profunda y disección dificultosa de las VS en el espacio retrovesical. En este sentido, la resección transuretral (RTU) del quiste se considera un método intermedio entre la punción evacuadora y la técnica laparoscópica<sup>2,9,11</sup>.

Recientemente, el abordaje laparoscópico se ha defendido como la técnica menos invasiva para el tratamiento quirúrgico de los QVS, ya que proporciona un abordaje sencillo de la VS y una excelente imagen en profundidad a nivel retrovesical, en comparación con la resección abierta. A su vez, es una técnica segura y eficaz en manos expertas<sup>3,11</sup>.

## Conclusión

Los QVS congénitos deben ser considerados un diagnóstico diferencial en todo paciente masculino con síntomas genitourinarios de etiología incierta, especialmente si se asocian a malformaciones óseas (hemivértebra), vasculares (aortocavas) o genitourinarias (generalmente ipsilaterales). La evaluación debe incluir un examen clínico e imagenológico, siendo la ecografía el método de elección para el examen inicial.

En nuestro caso, el hallazgo tuvo una presentación atípica por el gran tamaño de la lesión (12,1 cm en su extensión mayor), la ausencia de sintomatología del paciente, la malformación coexistente del tracto urinario contralateral (duplicación del sistema excretor) y el patrón atípico de señal en la RM. La conducta fue expectante debido a que el paciente se encontraba asintomático y con controles anuales.

## Conflicto de intereses

Los autores declaran no tener ningún conflicto de intereses.

## Bibliografía

- Lambertini RG, Ducrey G, Rey Valzacchi G, Martínez P, Layus O. Ultrasonido transrectal como guía para el diagnóstico y tratamiento de la obstrucción de los conductos eyaculadores. *Rev Arg Radiol.* 2005;69:113-9.
- Calahorra Fernández FJ, García Cardoso JV, Montero Rubio R, Cancho Gil MJ, Crespí Martínez F, Vela Navarrete R. Quiste gigante de vesícula seminal asociado con agenesia renal ipsilateral. *Actas Urol Esp.* 2002;26:218-23.
- Barros D, Castéra R, Herrera M, Medel R, Podestá M. Quiste de vesícula seminal con litiasis. *Rev Arg de Urol.* 2003;68:43-7.
- Labanaris AP, Zugar V, Meyer B, Nützel R, Kühn R. A case of a large seminal vesicle cyst associated with ipsilateral renal agenesis. *Scientific World Journal.* 2008;8:400-4.
- Solivetti FM, Drusco A, Pizzi G, Elia F, de Mutiis C, Teoli M, et al. Percutaneous vesiculodeferentography in the diagnosis of male infertility: a review of our results and the data reported in the literature. *J Ultrasound.* 2008;11:102-6.
- Navalón Verdejo P, Pallas Costa Y, Cánovas Ivorra JA, Ordoño Domínguez F, de la Torre Abril L, Fabuel Deltoro M. Diagnosis and management of cystic dysplasia of the seminal vesicle. *Actas Urol Esp.* 2006;30:152-8.
- Suárez Aliaga B, Rodríguez Jiménez I. Quiste de vesícula seminal con agenesia renal asociado a malformaciones vasculares. Presentación de un caso. *Arch Esp Urol.* 2007;60:1134-6.
- Sheih CP, Hung CS, Wei CF, Lin CY. Cystic dilatations within the pelvis in patients ipsilateral renal agenesis or dysplasia. *J Urol.* 1990;144:324-7.
- Arora SS, Breiman RS, Webb EM, Westphalen AC, Yeh BM, Coakley FV. CT and MRI of congenital anomalies of the seminal vesicles. *AJR Am J Roentgenol.* 2007;189:130-5.
- Shebel HM, Farg HM, Kolokythas O, El-Diasty T. Cysts of lower male genitourinary tract: embryologic and anatomic considerations and differential diagnosis. *Radiographics.* 2013;33(4):1125-43, doi: 10.1148/rg.334125129.
- Seo IY, Kim HS, Rim JS. Congenital seminal vesicle cyst associated with ipsilateral renal agenesis. *Yonsei Med J.* 2009;50:560-3.
- Kim B, Kawashima A, Ryu J, Takahashi N, Hartman RP, King BF Jr. Imaging of the seminal vesicle and vas deferens. *Radiographics.* 2009;29:1105-21.
- Oliveira V. Tratamento cirúrgico da azoospermia obstrutiva. En: Ferraz da Silva L, editor. *La Fuente de Carvalho, eds. Atualizações na infertilidade masculina.* Brasil: Sociedade Portuguesa de Andrologia; 2010. p. 77-83.
- Vieira M. Infertilidade masculina. En: Nardoza A, Zerati M, Borges dos Reis R, editores. *Urologia fundamental.* San Pablo: Planmark editora; 2010. p. 81-7.
- Chen HW, Huang SC, Li YW, Chen SJ, Sheih CP. Magnetic resonance imaging of seminal vesicle cyst associated with ipsilateral urinary anomalies. *J Formos Med Assoc.* 2006;105:125-31.