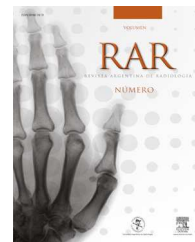




RAR

REVISTA ARGENTINA DE RADIOLOGÍA

www.elsevier.es/rar



RESEÑA HISTÓRICO-RADIOLÓGICA

Dentoscopio: fluoroscopia intraoral

The Dentoscope: an intraoral fluoroscope



J.J. Rodríguez Salvador*

Servicio Castilla y León de Salud, Palencia, España

Recibido el 5 de abril de 2014; aceptado el 24 de septiembre de 2014

Disponible en Internet el 24 de octubre de 2014

Introducción

La invención del dentoscopio pertenece al odontólogo norteamericano William Herbert Rollins (1852-1929). Él, en 1896, creó un fluoroscopio intraoral destinado al estudio de los dientes posteriores. Sin embargo, sus intereses luego se dirigieron a la protección contra las radiaciones, ya que, mientras desarrollaba la primera unidad de rayos X dental, sufrió quemaduras por radiación en la mano. A partir de esta experiencia, publicó el primer documento que analizaba los riesgos del uso de los rayos X, pero sus advertencias no fueron tenidas en cuenta por los profesionales hasta muchos años después. Por este motivo, los diferentes fluoroscopios intraorales fueron desarrollados por otros inventores¹.

Método

La idea básica del dentoscopio o fluoroscopio intraoral consistía en que el odontólogo pudiese observar una imagen fluoroscópica de la arcada dental posterior a cierta distancia, minimizando la radiación (fig. 1).

El objetivo de los fluoroscopios orales era proporcionar un dispositivo adaptado que permitiese al profesional observar con seguridad y de forma instantánea las condiciones normales y patológicas de las estructuras de los arcos dentales y de las adyacentes a los tejidos blandos, que tienen



Figura 1 Fluoroscopio intraoral (cortesía de Paul Frame de Oak Ridge Associated Universities).

una densidad calcificada. Mediante el dispositivo, era posible ver los dientes impactados, las raíces dentales torcidas y fusionadas, los fragmentos rotos de las raíces, el grado de calcificación, la presencia y posición de los dientes permanentes bajo los de leche, el tamaño y longitud de los huesos de la mandíbula, así como de los cuerpos extraños que tuviesen radiopacidad, y cualquier otra condición que produjese una variación en la densidad calcificada de las estructuras orales².

El dispositivo estaba formado por la unión de dos tubos que podían moverse telescópicamente uno sobre otro. En el interior tenía unos lentes de espejos en forma de prisma que permitían el reflejo de la imagen y el extremo del tubo

* Autor para correspondencia.

Correo electrónico: jorgejuanrodriguez@hotmail.com

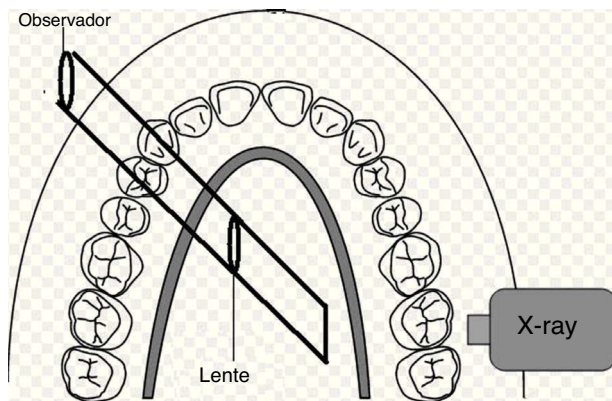


Figura 2 Esquema del dentoscopio ideado por William H. Rollins.

estaba adaptado para recibir una pantalla fluoroscópica. Así, el especialista podía mirar a través del extremo opuesto.

El fluoroscopio se introducía en la boca con la pantalla fluoroscópica y se ponía en dirección a los dientes para examinarlos. Cuando se emitían los rayos X, era posible determinar directamente varias densidades de calcificación de las diversas estructuras dentales. No obstante, este instrumento no eliminaba el uso de radiografías intraorales o extraorales, ya que estas constituyen un registro permanente de las estructuras, mientras que el dentoscopio ofrecía una visión inmediata del caso (fig. 2).

Cuando el dispositivo se introducía dentro de la boca del paciente, la emisión de rayos X y la pantalla fluoroscópica se dirigían igualmente hacia las estructuras de los arcos dentales. Al colocar el ojo en el extremo abierto de la pieza

tubular, se observaban las condiciones normales y patológicas de las estructuras en estudio. La pantalla fluoroscópica estaba ligeramente inclinada en relación con el eje longitudinal del dentoscopio, permitiendo que el dispositivo se moviese convenientemente dentro de la boca para examinar los arcos dentales sin la necesidad de angular el dispositivo con respecto a ellos. De esta manera, era posible seguir el contorno de la dentadura con un ligero movimiento lateral del dispositivo³.

En resumen, el dentoscopio proporcionaba medios para ver directamente los arcos dentales. A través de la pantalla fluoroscópica y las estructuras en el interior, se producía un reflejo sobre la pantalla del fluoroscopio que permitía al especialista mirar⁴. No obstante, el invento de Rollins no fue usado de forma rutinaria por los dentistas, debido a las altas radiaciones recibidas por el paciente y la baja calidad de imagen que proporcionaba.⁵

Bibliografía

1. William Kathren RL, Rollins H. (1852–1929): x-ray protection pioneer. *J Hist Med Allied Sci.* 1964;19:287–94.
2. Uzelger Feldman D, Yang J, Susin C. A systematic review of the uses of fluoroscopy in dentistry. *Chin J Dent Res.* 2010;13:23–9.
3. Kathren RL. Pathway to paradigm: the linear nonthreshold dose-response model in historical context The American Academy of Health Physics 1995 Radiology Centennial Hartman Oration. *Health Phys.* 1996;70:621–35.
4. Forrai J. History of x-ray in dentistry. *Rev Clin Pesq Odontol.* 2007;3:205–11.
5. Edmund Kells Langland OEC. *Oral Surg Oral Med Oral Pathol.* 1972;34:680–9.