

## ABDOMEN/CASO CLÍNICO

# Síndrome de la arteria mesentérica superior. Presentación de un caso

A. Rodríguez\*, S. Romero Vidomlansky, C. Ferrarotti,  
N. Larrañaga, J.C. Gallo y S. Kozima

*Departamento de Diagnóstico por Imágenes, CEMIC (Centro de Educación Médica e Investigaciones Clínicas Norberto Quirno), Buenos Aires, Argentina*

Recibido en octubre de 2012; aceptado en enero de 2013

### PALABRAS CLAVE

Arteria mesentérica superior;  
Tomografía computada multicorte;  
Duodeno;  
Proyección de máxima intensidad;  
Presentación de superficie sombreada

### KEYWORDS

Superior mesenteric artery;  
*Multislice computed tomography*;  
Duodenum;  
Maximum intensity projection;  
Shaded surface display

**Resumen** Se presenta un paciente de sexo femenino y 13 de años, sin antecedentes de relevancia, que consultó por episodios de dolor abdominal posprandial. El diagnóstico fue síndrome de la arteria mesentérica superior. La tomografía computada multicorte mostró una disminución del diámetro del compás aortomesentérico y del ángulo de apertura, con atrapamiento de la tercera porción del duodeno. Se desarrollan las características clínicas e imagenológicas del caso, y se realiza una revisión de los hallazgos radiológicos.

© 2012 Sociedad Argentina de Radiología. Publicado por Elsevier España, S.L. Todos los derechos reservados.

### Superior mesenteric artery syndrome. A case report

**Abstract** We report a case of superior mesenteric artery syndrome in a 13 year-old female patient, with no relevant medical history, who had been having episodes of postprandial abdominal pain. Multislice Computed Tomography showed decrease of the aorta-superior mesenteric artery distance and narrowing of the normal angle between the aorta and the superior mesenteric artery, with obstruction of the duodenum. The clinical and imaging features of the case, as well as a review of the radiological findings of this disease are presented.

© 2012 Sociedad Argentina de Radiología. Published by Elsevier España, S.L. All rights reserved.

\*Autor para correspondencia.

Correo electrónico: ale\_rodriguez456@hotmail.com (A. Rodríguez)

## Introducción

Nuestro objetivo es ilustrar las características de esta entidad a través de la presentación de un caso en el que la disminución del ángulo del compás aortomesentérico pudo ser responsable de un cuadro de dolor abdominal recurrente. Es importante reconocer esta entidad infrecuente y proveer un correcto diagnóstico para poder instaurar una conducta terapéutica adecuada. En este sentido, resulta de gran utilidad la realización de una tomografía computada multicorte con contraste endovenoso, así como también posteriores reconstrucciones tridimensionales y en proyección de máxima intensidad.

## Presentación de caso

Se reporta una paciente de sexo femenino y 13 años, sin antecedentes de relevancia, que consultó en forma ambulatoria por un cuadro de 6 meses de evolución, caracterizado por episodios de dolor epigástrico que aparecían 10-15 minutos después de la ingesta oral. Presentaba una pérdida de peso de 4 kg.

El examen físico y los exámenes de laboratorio de la paciente en el momento de la consulta fueron normales. Se solicitó una ecografía abdominal y, al no encontrar hallazgos de relevancia, se completó la evaluación del cuadro clínico con una tomografía computada multicorte con contraste endovenoso y una angiografía por tomografía computada (TC) de la aorta abdominal y sus ramas.

El estudio tomográfico demostró una disminución del diámetro del compás aortomesentérico: medía en su diámetro máximo anteroposterior 3,7 mm y tenía un ángulo de apertura menor de 13°. Además, se observó un atrapamiento de la vena renal izquierda y la tercera porción del duodeno, con una mínima dilatación del duodeno. El resto de las imágenes no mostraron alteraciones de consideración (figs. 1 y 2).

Una vez que se determinó el diagnóstico de síndrome de la arteria mesentérica superior (SAMS), el servicio de Cirugía general continuó el seguimiento de la paciente a fin de definir la conducta terapéutica.

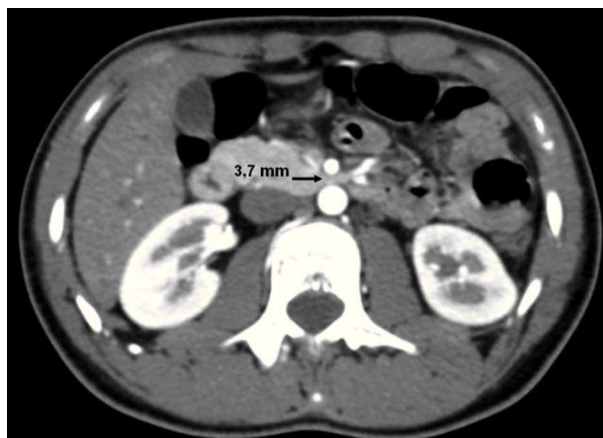## Discusión

El SAMS es una condición rara en la cual la tercera porción del duodeno es comprimida intermitentemente en el ángulo dado por la aorta abdominal y la salida de la arteria mesentérica superior. Puede afectar a todos los grupos etarios, pero es más común en pacientes jóvenes<sup>1,2</sup>.

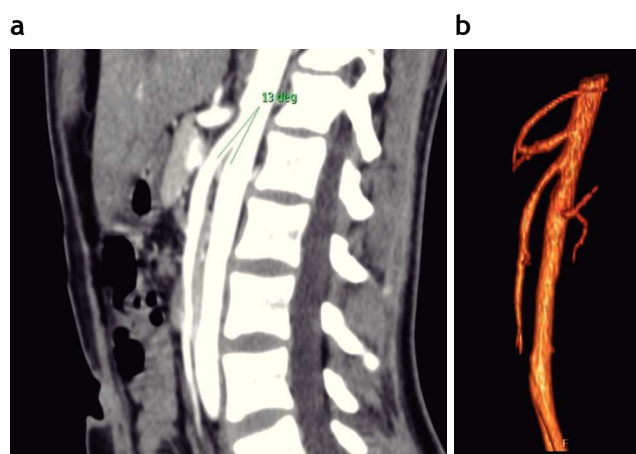
El SAMS se caracteriza por un dolor epigástrico posprandial, náuseas, vómitos, anorexia y pérdida de peso, cuando afecta al duodeno. Si hay compresión de la vena renal, el paciente puede presentar hipertensión arterial, hematuria o congestión venosa pelviana.

Entre las denominaciones que recibe esta entidad se incluyen: compresión arterial aortomesentérica, compresión vascular duodenal, síndrome de Wilkie y síndrome por ortesis ortopédicas (*cast syndrome*)<sup>3</sup>.

Hay una serie de elementos que predisponen el desarrollo de este síndrome: condiciones asociadas a la pérdida severa de peso (cáncer, sida, parálisis cerebral o abuso de



**Figura 1** Tomografía computada con contraste endovenoso de la paciente: se muestran los cortes axiales en fase arterial. La medición de la distancia aorta-arteria mesentérica superior se encuentra disminuida (3,7 mm).



**Figura 2** Tomografía computada con contraste endovenoso de la misma paciente. (a) Reconstrucción sagital en fase arterial que muestra el ángulo del compás aortomesentérico disminuido (13°). (b) Vista lateral de la reconstrucción tridimensional del árbol arterial de la aorta abdominal: se observan las emergencias del tronco celiaco, la arteria mesentérica superior y las 2 arterias renales.

drogas), desórdenes alimentarios (anorexia nerviosa, malabsorción), traumatismos (lesiones múltiples por quemaduras o traumatismo encéfalo craneano), cirugías (instrumentación espinal, corrección de escoliosis, cirugía bariátrica, proctocolectomía, reparación de un aneurisma de aorta o funduplicatura de Nissen), anomalías congénitas anatómicas (inserción alta del ligamento de Treitz, malrotación intestinal, adherencia peritoneales, origen bajo de la arteria mesentérica superior o lordosis lumbar aumentada) y patología local (crecimiento neoplásico en la raíz mesentérica, aneurisma disecante de la aorta)<sup>4,5</sup>.

Como procedimiento diagnóstico clásico para la evaluación del SAMS se ha utilizado el estudio baritado seriado: los hallazgos positivos incluyen dilatación duodenal, retención de bario en el duodeno y una característica compresión ex-

trínseca lineal y vertical en la tercera porción del duodeno, así como también movimientos antiperistálticos proximales a la obstrucción y retardo del vaciamiento gastroduodenal > 4-6 h.

La duodenografía hipotónica es una alternativa diagnóstica. Tras administrar un agente antiespasmódico, se introduce el contraste baritado en el bulbo duodenal mediante una sonda nasogástrica. Así, la evaluación del duodeno no tiene interferencias de la actividad peristáltica.

Desafortunadamente, estos hallazgos radiológicos son poco específicos para el SAMS, y pueden aparecer asociados a varias enfermedades, como esclerodermia, pancreatitis, diabetes, úlcera péptica, adenopatías o tumores de la raíz del mesenterio<sup>6</sup>.

Si bien la utilización de la ecografía Doppler no es el método diagnóstico de referencia, ofrece una serie de ventajas: además de su bajo costo, rapidez, repetitividad y relativa facilidad de la técnica, es un estudio no invasivo que minimiza la exposición a la radiación. A su vez, permite cuantificar el ángulo del compás aortomesentérico y la distancia entre dichas estructuras vasculares. Como limitación, se puede mencionar su dependencia a un operador entrenado para el registro de los parámetros. La ecografía, en este sentido, se ha propuesto como método de cribado en pacientes jóvenes con cuadro clínico sospechoso, y si los hallazgos ultrasonográficos sugieren el diagnóstico, se puede llevar a cabo otro estudio de mayor sensibilidad y especificidad.

Un método diagnóstico invasivo como la angiografía aporta las medidas del ángulo aorta-arteria mesentérica superior y la distancia aorta-arteria mesentérica superior en el punto donde cruza el duodeno. Estas revelan diferencias significativas entre los casos con SAMS y grupos control: en pacientes con SAMS, se ha reportado un ángulo de 6-22° y una distancia de 2-8 mm, en comparación con los 25-60° y 10-28 mm del grupo control<sup>6</sup>.

Estas medidas, realizadas con un método diagnóstico no invasivo (ya sea la angiografía por TC o, en menor medida, la angiografía por resonancia magnética), muestran diferencias con los reportes angiográficos mencionados debido a que tienen menos experiencias.

En la angiografía por TC o resonancia magnética, los rangos de normalidad descritos para el ángulo y la distancia son 28-65° y 13-34 mm, respectivamente, mientras que los valores promedio en pacientes con SAMS son de 9° (8-10°) y 8 mm (5-11 mm). En la actualidad, estos métodos son los más importantes para el diagnóstico<sup>6,7</sup>.

Las reconstrucciones de la TC permiten tomar las medidas de forma más precisa que la angiografía convencional o la tomografía tridimensional, ya que la arteria mesentérica superior es frecuentemente anterolateral a la aorta (en cuyo caso, los métodos mencionados pueden arrojar medidas inferiores a las reales en una proyección lateral). Esta limitación puede superarse si se mide la apertura máxima del ángulo aorta-arteria mesentérica superior en reconstruccio-

nes de proyección de máxima intensidad o presentación de superficie sombreada, rotando las imágenes o eligiendo un plano adecuado en las reconstrucciones multiplanares por TC<sup>6-8</sup>.

## Conclusión

Si bien el SAMS es un cuadro de presentación infrecuente, debe ser tenido en cuenta entre las causas de dolor abdominal posprandial recurrente, sobre todo en pacientes jóvenes.

La tomografía computada multicorte permite una adecuada caracterización, ya que posibilita la medición del ángulo de apertura aortomesentérico y su relación con las estructuras que se encuentran en este espacio (la vena renal izquierda y la tercera porción del duodeno). Este método tiene la ventaja de proveer la realización de reconstrucciones multiplanares, tridimensionales y con proyección de máxima intensidad, permitiendo un adecuado diagnóstico de forma no invasiva.

Es importante destacar que el diagnóstico de esta entidad está basado en el cuadro clínico y los hallazgos imagenológicos, especialmente en los encontrados durante períodos sintomáticos.

## Conflicto de intereses

Los autores declaran no tener ningún conflicto de intereses.

## Bibliografía

1. Welsch T, Büchler MW, Kienle P. Recalling superior mesenteric artery syndrome. *Dig Surg*. 2007;24:149-56.
2. Pasumarthy LS, Ahlbrandt DE, Srouf JW. Abdominal pain in a 20-year-old woman. *Cleve Clinic J Med*. 2010;77:45-50.
3. Barsoum MK, Shepherd RF, Welch TJ. Patient with both Wilkie syndrome and nutcracker syndrome. *Vasc Med*. 2008;13:247-50.
4. Fiorini S, Sáenz Tejeira MM, Tennina C, Tomezzoli S, Requejo N. Síndrome de la arteria mesentérica superior (síndrome de Wilkie). Caso clínico. *Arch Argent Pediatr*. 2008;106:533-51.
5. Biank V, Werlin S. Superior mesenteric artery syndrome in children: a 20-year experience. *J Pediatr Gastroenterol Nutr*. 2006;42:522-5.
6. Konen E, Amitai M, Apter S, Garniek A, Gayer G, Nass S, et al. CT angiography of superior mesenteric artery syndrome. *AJR Am J Roentgenol*. 1998;171:1279-81.
7. Unal B, Aktaş A, Kemal G, Bilgili Y, Güllüer S, Daphan S, et al. Superior mesenteric artery syndrome: CT and ultrasonography findings. *Diagn Interv Radiol*. 2005;11:90-5.
8. Agrawal GA, Johnson PT, Fishman EK. Multidetector row CT of superior mesenteric artery syndrome. *J Clin Gastroenterol*. 2007;41:62-5.