

Imagen médica

Trombosis sistémica producida por COVID-19

COVID-19 induced systemic thrombosis

Jon Fulgencio-Barbarin*, Alba Calleja-Algarra y Carlos Morales-Raya

Servicio de Dermatología, Hospital Universitario 12 de Octubre. Instituto I+12, Madrid, España

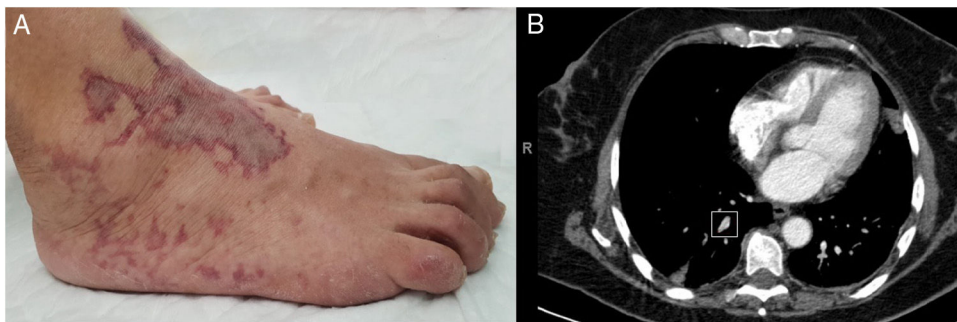


Figura 1.

Mujer de 62 años, sin antecedentes médicos de interés, ingresada por neumonía bilateral secundaria a infección por SARS-CoV-2, con ingreso en la unidad de cuidados intensivos (UCI) durante 16 días por insuficiencia respiratoria grave requiriendo intubación orotraqueal de urgencia por desaturación y mejoría paulatina posterior. Se realizó una interconsulta al servicio de dermatología por aparición de lesiones violáceas con áreas centrales de atrofia blanca y morfología livedoide en cara anterior de tobillo y dorso de pie derecho de 48 h de evolución parcialmente doloroso al tacto (fig. 1A). Dos días antes, la paciente presentó episodios de taquicardia e hipotensión asociados a un cuadro confusional autolimitado, por lo que se realizó un ecocardiograma transtorácico que fue normal, una TC craneal sin evidenciar lesiones agudas, y una angio-TC torácica donde se evidenciaba una obstrucción de la arteria segmentaria apical derecha (fig. 1B).

Se realizaron analíticas sanguíneas completas, con resultados similares a los previos, salvo elevación de dímeros D a 3.571 ng/ml, serologías, urianálisis y pruebas de autoinmunidad con marcadores de síndrome antifosfolípido, así como ampliación del estudio de vasculopatía trombotica con crioglobulinas y crioaglutininas, que fueron negativas. También se realizaron dos biopsias tipo punch de las lesiones retiformes donde se evidenciaba únicamente lesiones tipo livedo reticular, desafortunadamente sin ver el trombo vascular debido a la localización profunda del mismo.

Se inició anticoagulación con enoxaparina a dosis terapéuticas e hidratación con emolientes tópicos con mejoría progresiva de las lesiones, siendo dada de alta y con seguimiento posterior en consultas ambulatorias.

* Autor para correspondencia.
Correo electrónico: jonfulgencio@hotmail.com (J. Fulgencio-Barbarin).