

Imagen médica

Eritema multiforme en contexto de infección por SARS-Coronavirus-2

Erythema multiforme in the context of SARS-Coronavirus-2 infection

Alba Sánchez-Velázquez*, Daniel Falkenhain y Raquel Rivera Díaz

Servicio de Dermatología del Hospital Universitario 12 de Octubre, Madrid, España

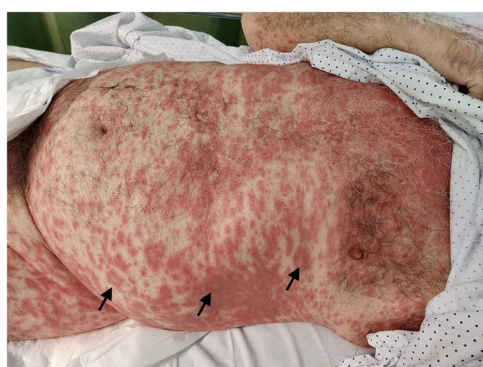


Figura 1.

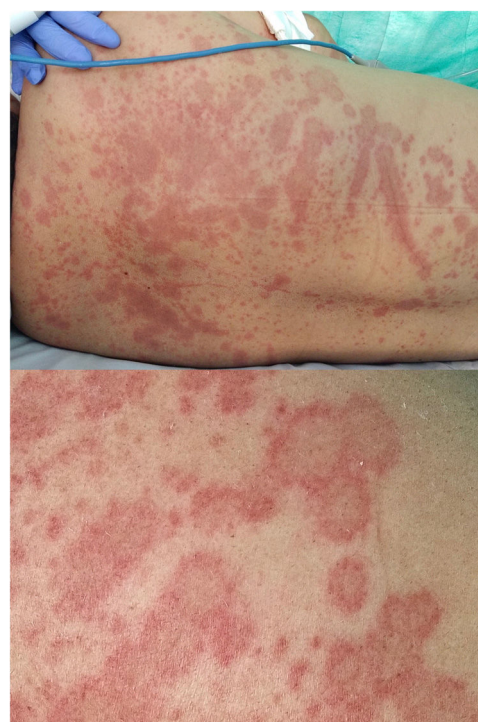

Figura 2.

Presentamos dos casos de eritema exudativo multiforme (EEM) en pacientes con diagnóstico de COVID-19, incidiendo en su presentación clínica y la relación con dicha infección.

El primero es un varón de 82 años tratado con hidroxiquina, ceftriaxona y ertapenem por neumonía SARS-CoV-2; 12 días tras finalizar los tratamientos (30 tras iniciarse el cuadro respiratorio) desarrolló lesiones cutáneas sin síntomas sistémicos acompañantes.

El segundo se trata de un varón de 48 años con neumonía por SARS-CoV-2 que recibió hidroxiquina, ritonavir, lopinavir, ceftriaxona y azitromicina. Tras tres semanas de sintomatología respiratoria aparecieron lesiones cutáneas sin otra clínica acompañante.

Ambos pacientes presentaron papuloplacas eritematovioláceas confluentes en tronco, algunas dianiformes, clave diagnóstica de EEM (fig. 1, fig. 2). Dichos cuadros se resolvieron con pauta de prednisona 0,5 mg/kg/día.

Se han descrito diversas manifestaciones cutáneas asociadas a infección por SARS-CoV-2. Además, los numerosos fármacos empleados para su tratamiento hacen esperable la aparición de toxicodermias potencialmente graves, que requieren una correcta filiación y manejo específico, como la suspensión del fármaco implicado.

Presentamos dos casos de EEM presumiblemente medicamentosos dada su aparición tardía y buena respuesta a corticoterapia. Sin embargo, estas dermatosis podrían representar una afectación cutánea por SARS-CoV-2, al tratarse de una enfermedad reciente poco conocida.

Financiación

Los autores declaran no haber recibido financiación para la realización de este trabajo

Conflicto de intereses

Los autores declaran no tener ningún conflicto de interés

* Autor para correspondencia.
Correo electrónico: als.velazquez@gmail.com (A. Sánchez-Velázquez).