



# CIRUGÍA y CIRUJANOS

Órgano de difusión científica de la Academia Mexicana de Cirugía  
Fundada en 1933

[www.amc.org.mx](http://www.amc.org.mx) [www.elsevier.es/circir](http://www.elsevier.es/circir)



## CASO CLÍNICO

# Quiste aracnoideo extradural espinal: reporte de un caso y revisión de la literatura



Javier Quillo-Olvera<sup>a,\*</sup>, Javier Quillo-Reséndiz<sup>b</sup>, Carlos-Francisco Gutiérrez-Partida<sup>a</sup>  
y Manuel Rodríguez-García<sup>a</sup>

<sup>a</sup> Centro Médico ABC, Campus Santa Fe, Centro Neurológico, Neurocirugía y Cirugía de Columna, Ciudad de México, México

<sup>b</sup> Hospital Médica Ebor, The Brain and Spine Care Center, Querétaro, México

Recibido el 4 de febrero de 2016; aceptado el 7 de septiembre de 2016

Disponible en Internet el 14 de octubre de 2016

### PALABRAS CLAVE

Quiste aracnoideo  
extradural espinal;  
Columna  
toracolumbar;  
Líquido  
cefalorraquídeo

### Resumen

**Antecedentes:** Los quistes aracnoideos son enfermedades raras de la columna vertebral. Su etiología continua siendo incierta y la explicación más aceptada es la existencia de áreas de debilidad en la duramadre espinal. Los síntomas dependen de su localización en el raquis. La resonancia magnética es usada para su diagnóstico. El tratamiento depende de su presentación clínica y la cirugía está reservada para pacientes con deterioro neurológico progresivo.

**Caso clínico:** Paciente masculino de 67 años de edad con síntomas mielopáticos y radiculares en miembros pélvicos. Se encontró en resonancia magnética un quiste aracnoideo extradural espinal de T12 a L2 asociado a canal lumbar estrecho. Se le realizó una punción evacuatoria dirigida al quiste para descomprimir los elementos neurales, obteniendo mejoría clínica del síndrome mielopático. Un mes después se sometió a una cirugía mínimamente invasiva descompresiva en el canal lumbar estrecho, presentando mejoría del síndrome radicular y claudicación neurogénica de ambas extremidades inferiores.

**Conclusión:** Actualmente no existe un abordaje mínimamente invasivo estandarizado para el tratamiento quirúrgico de estos quistes. Sin embargo si el paciente tiene síntomas leves se recomienda manejo clínico conservador.

© 2016 Academia Mexicana de Cirugía A.C. Publicado por Masson Doyma México S.A. Este es un artículo Open Access bajo la licencia CC BY-NC-ND (<http://creativecommons.org/licenses/by-nc-nd/4.0/>).

\* Autor para correspondencia. Av. Carlos Graef Fernández No. 154, C.P. 05300, Col. Tlalaxala Santa Fe, Cuajimalpa, Ciudad de México, México. Consultorio 157. Teléfono: +52 1 (442) 467 5168.

Correo electrónico: [a.i.o.n@hotmail.com](mailto:a.i.o.n@hotmail.com) (J. Quillo-Olvera).

<https://doi.org/10.1016/j.circir.2016.09.003>

0009-7411/© 2016 Academia Mexicana de Cirugía A.C. Publicado por Masson Doyma México S.A. Este es un artículo Open Access bajo la licencia CC BY-NC-ND (<http://creativecommons.org/licenses/by-nc-nd/4.0/>).

**KEYWORDS**

Spinal extradural arachnoid cyst;  
Thoracolumbar spine;  
Cerebrospinal fluid

**Spinal extradural arachnoid cyst: A case report and review of literature****Abstract**

**Background:** Arachnoid cysts of spine are a very rare occurrence. The aetiology still remains unclear, but the most accepted explanation is the existence of areas of weakness in the spinal dura. Symptoms depend on the location in the spine. Magnetic resonance imaging is used for its diagnosis. Management depends of clinical presentation, and the surgery is reserved for patients with neurological impairment.

**Clinical case:** A case is described of 67 year-old male with myelopathy and radiculopathy symptoms, both diagnosed simultaneously. The magnetic resonance imaging was used to diagnose a thoracolumbar extradural arachnoid cyst from T12-L2 and lumbar spinal canal stenosis. The patient was treated with a puncture procedure to empty the cyst and decompress the neural elements. There was a clinical improvement of myelopathy syndrome after puncture procedure. One month later, the patient underwent a minimally invasive surgical approach to decompress the neural elements in lumbar spine, achieving improvement of the radiculopathy syndrome and neurogenic claudication in both legs.

**Conclusion:** There is currently no standard minimally invasive approach to surgically treat these cysts, but if the patient has mild symptoms, clinical observation is recommended.

© 2016 Academia Mexicana de Cirugía A.C. Published by Masson Doyma México S.A. This is an open access article under the CC BY-NC-ND license (<http://creativecommons.org/licenses/by-nc-nd/4.0/>).

**Antecedentes**

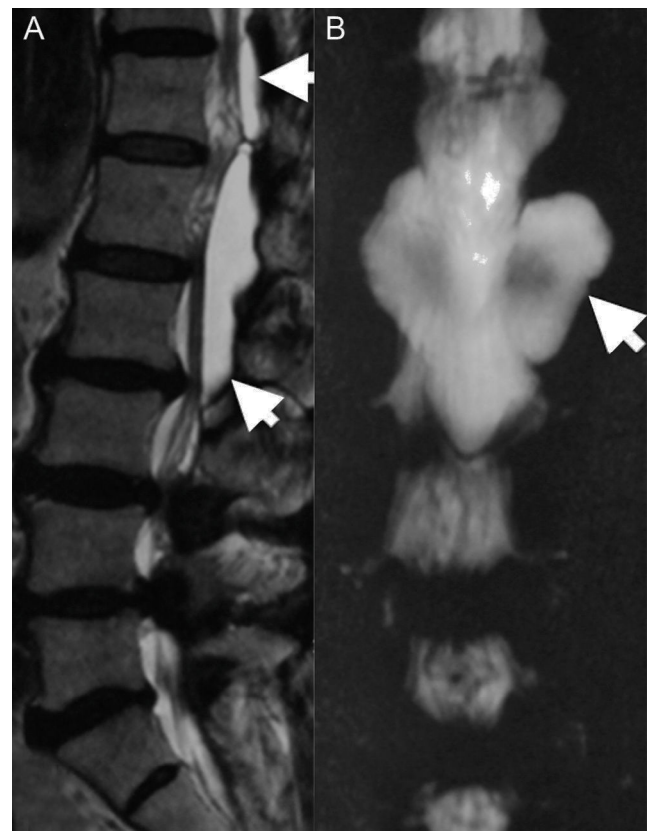
Los quistes aracnoideos extradurales espinales son lesiones expansivas de la columna vertebral poco prevalentes. Clínicamente se presentan con signos de compresión del cordón espinal dependiendo de su localización dentro del conducto raquídeo<sup>1</sup>. Con respecto a su localización, el 65% se presentan en la región torácica baja, el 13% a nivel lumbar, el 12% en la transición toracolumbar, el 7% a nivel sacro y el 3% en la región cervical<sup>2</sup>. Los quistes aracnoideos extradurales se desarrollan a partir de protrusiones a través de pequeños defectos anatómicos dural<sup>3</sup>. Estos tienen un pedículo a través del defecto dural que comunica el espacio subaracnoideo espinal con el espacio extradural, siendo su contenido líquido cefalorraquídeo<sup>4</sup>. Se sospecha de un origen congénito, sin embargo pueden ser adquiridos a causa de traumatismos, infecciones, inflamación u otras causas<sup>5</sup>. En este artículo describimos el caso de un paciente con mielopatía y radiculopatía lumbar. Se realizó el diagnóstico incidental de quiste aracnoideo extradural espinal en la región toracolumbar como causa de síndrome mielopático y el diagnóstico de canal lumbar estrecho como causa de radiculopatía y claudicación neurogénica.

**Objetivo**

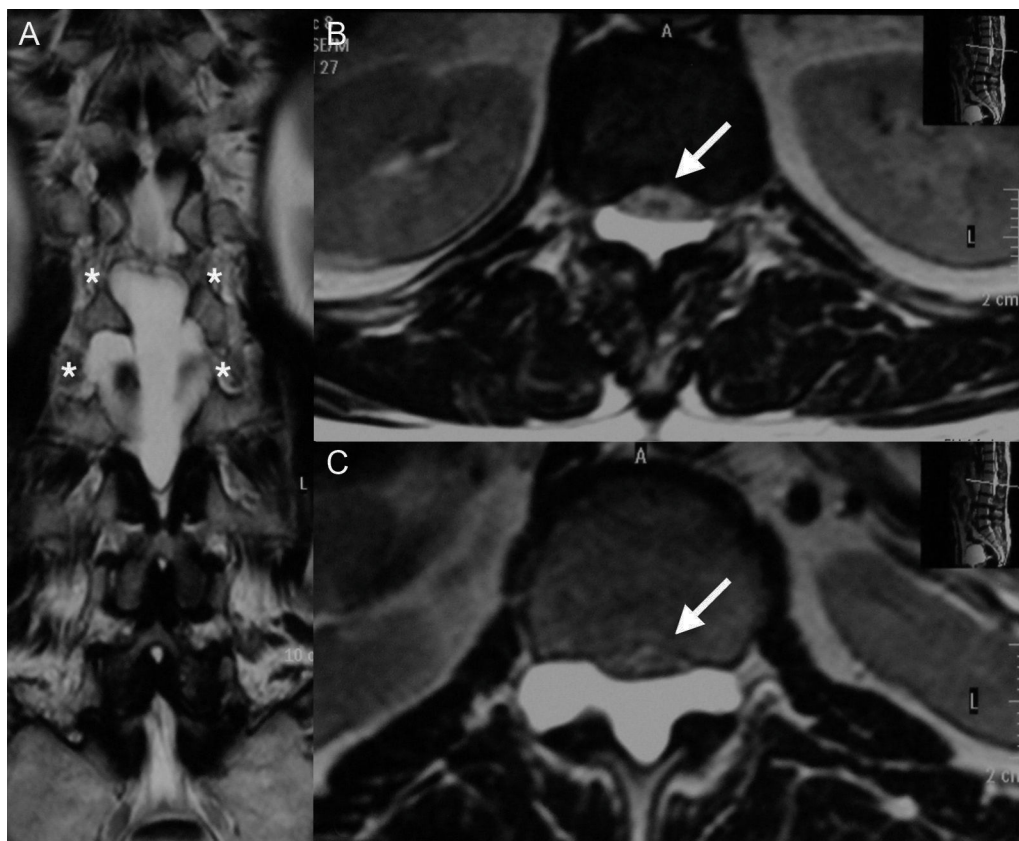
El propósito de este manuscrito fue realizar la revisión completa sobre quistes aracnoideos espinales y la descripción de un caso clínico ejemplificativo.

**Caso clínico**

Paciente masculino de 67 años con antecedentes de diabetes mellitus tipo 2 y dolor lumbar bajo irradiado a ambas



**Figura 1** A. Imagen de resonancia magnética en secuencia T2; se observa una lesión quística isointensa con el líquido cefalorraquídeo (flechas) de T12 a L2. B. Efecto mielográfico en imagen de resonancia magnética; es notoria la comunicación (flecha) entre el espacio aracnoideo y la lesión quística.



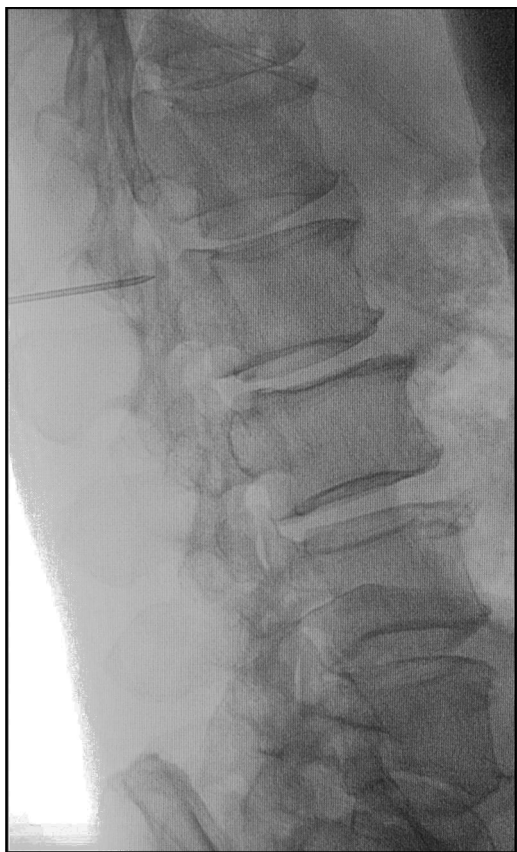**Figura 2** A. Corte coronal en secuencia T2 de imagen de resonancia magnética donde se aprecia la extensión foraminal del quiste (asterisco) en T12-L1 y L1-L2. B. Corte axial de imagen de resonancia magnética en secuencia T2 del nivel T12 en donde se observa el desplazamiento ventral del cono medular (flecha) ejercido por el quiste. C. Corte axial de imagen de resonancia magnética en secuencia T2 del nivel L1 en donde se observa compresión de la cauda equina (flecha) ejercida por el quiste.

piernas, predominantemente a la derecha, claudicación neurogénica de ambas piernas y debilidad de ambos pies desde hace 15 meses. La exploración física reveló hipoestesia en el dermatomo L5 derecho, incremento de los reflejos miotáticos en ambas piernas con signo de Babinski y fuerza 4/5 (Medical Research Council scale) en psoas y cuádriceps bilateralmente. Se apreció en imágenes de resonancia magnética estenosis central y lateral del conducto raquídeo a nivel lumbar desde L3-L4, L4-L5, además de la presencia de una lesión quística con límites regulares, desde T12 a L2. La lesión referida era hipointensa en secuencia T1 e hiperintensa en secuencia T2, característicamente homogénea con el líquido cefalorraquídeo; no se observó reforzamiento con el medio de contraste en las imágenes de resonancia magnética (fig. 1). En imágenes axiales fue notoria la compresión del cono medular y el saco dural en T12-L1 y L1-L2 respectivamente y estenosis foraminal bilateral (fig. 2), en los mismos niveles a causa de la expansión quística. Con estos datos decidimos realizar una punción lumbar evacuatoria dirigida al quiste extradural espinal en el espacio L1-L2 bajo guía fluoroscópica (fig. 3), con el objeto de obtener una descompresión de los elementos neurales sobre los que el quiste tenía efecto expansivo. Posterior al procedimiento el paciente mejoró en relación con el síndrome mielopático, presentando reflejos osteotendinosos normales en ambas piernas y sin la presencia de Babinski

bilateral, sin embargo el paciente continuó con claudicación neurogénica y dolor radicular en ambas piernas, por lo tanto un mes después de la punción evacuatoria se realizó un abordaje microscópico tubular interespinoso por línea media mínimamente invasivo para los segmentos L3-L4 y L4-L5 y descomprimir el canal lumbar estrecho, obteniendo la mejoría completa de sus síntomas.

## Discusión

Los quistes espinales aracnoideos son lesiones poco frecuentes en la columna vertebral y representan el 1% de las lesiones expansivas espinales<sup>6</sup>. Se presentan más frecuentemente en adultos de sexo masculino jóvenes (2:1 en rango masculino:femenino)<sup>7</sup>, siendo los hombres predominantemente afectados durante la segunda década de vida<sup>8</sup>. Las causas asociadas son traumatismos espinales, cirugía, aracnoiditis y defectos en el tubo neural<sup>9</sup>. Varias hipótesis han sido propuestas para tratar de explicar la formación de quistes aracnoideos espinales: 1) proliferación o loculación de de trabéculas aracnoideas y del septum posticum; 2) falla en la expansión de las trabéculas aracnoideas; y 3) formación de divertículos aracnoideos en áreas de debilidad en la duramadre espinal<sup>1,5</sup>. Otra explicación etiológica recientemente sugerida es la explicación genética; mediante la identificación de mutaciones heterocigotas que resultan en



**Figura 3** Imagen fluoroscópica transoperatoria lateral de L1-L2 durante la punción evacuadora del quiste.

la pérdida de la función del gen FOXC2 (forkhead box C2 genes) en pacientes con quistes aracnoideos extradurales espinales familiares. Sin embargo los quistes esporádicos están asociados a mutaciones que originan la pérdida de la función del gen HOXD4 (homebox D4 family genes)<sup>10</sup>. Subsecuentemente la secreción activa de líquido por las paredes del quiste, osmosis pasiva de agua y la presión hidrostática del líquido cefalorraquídeo son mecanismos posibles para la expansión del volumen quístico<sup>6</sup>. La localización usual de los quistes extradurales dentro del conducto raquídeo es el aspecto posterior del saco dural, sin embargo pueden ser encontrados en cualquier localización dentro del mismo<sup>1</sup>. Los síntomas pueden ser intermitentes y también exacerbados por maniobras de Valsalva o cambios de posición<sup>11</sup>. Remisiones y fluctuaciones sintomáticas han sido reportadas en un 30% de pacientes como consecuencia de cambios de presión en el conducto espinal secundarios a cambios en la presión hidrostática del líquido cefalorraquídeo<sup>1,7</sup>. Doita et al.<sup>12</sup> usaron la resonancia magnética cinemática para estudiar el pato-mecanismo de la fluctuación de los síntomas durante maniobras de Valsalva en pacientes con estas lesiones quísticas y concluyeron que los cambios de presión en el espacio extradural y en el quiste aracnoideo pueden causar síntomas de compresión del cordón espinal intermitente. Los síntomas que a menudo son asimétricos incluyen debilidad, entumecimiento, dolor neuropático, mielopatía e incontinencia y paraparesia espástica o flácida<sup>13</sup>. Raramente el quiste puede estar acompañado

de herniación del cordón espinal dentro del mismo, y siringomielia<sup>14</sup>. Histopatológicamente estos quistes están compuestos de capas de tejido fibrocolagenoso con células meningoteliales diseminadas<sup>1</sup>. La imagen por resonancia magnética tiene gran sensibilidad y especificidad para diagnosticar lesiones que contienen líquido cefalorraquídeo<sup>1,3,15</sup>. Algunos diagnósticos diferenciales son: quiste perineural de Tarlov, ganglión quístico, quiste sinovial, divertículo meníngeo junto a raíces nerviosas, meningocele, quiste dermoide y neuroma con cambios quísticos<sup>16</sup>. Nabors et al.<sup>17</sup> en 1988 los clasificaron en 3 categorías. Tipo I: quiste extradural sin raíces nerviosas; Tipo IA: quiste meníngeo extradural o quiste aracnoideo extradural; Tipo IB: meningocele sacro; Tipo II: quiste extradural con raíces nerviosas o quiste perineural de Tarlov; Tipo III: quiste espinal. El manejo puede variar dependiendo de los síntomas del paciente<sup>18</sup>. Existen muchas opciones quirúrgicas reportadas en la literatura: descompresión ósea, resección subtotal o total del quiste, drenaje y marsupialización del quiste<sup>19</sup>. En pacientes asintomáticos el manejo conservador con observación clínica subsecuente es recomendada<sup>18</sup>. La piedra angular de manejo en pacientes con deterioro neurológico moderado a severo es la exéresis completa del quiste seguido de la obliteración del pedículo y la reparación completa del defecto dural, con el fin de evitar el mecanismo de válvula y la recurrencia del quiste<sup>20</sup>. Sin embargo, el sitio de comunicación del quiste entre el espacio extradural y subaracnoideo no siempre es encontrado durante la cirugía<sup>21</sup>. Algunos otros autores como Kunz et al.<sup>22</sup> concluyeron que pacientes con síntomas leves pueden ser tratados conservadoramente mientras que pacientes con déficit neurológico moderado a severo podrían beneficiarse con un procedimiento quirúrgico.

## Conclusiones

Aunque los quistes aracnoideos espinales extradurales son raros, su diagnóstico debe siempre ser sospechado por cirujanos de columna especialmente en pacientes que presentan en la resonancia magnética lesiones quísticas homogéneas con el líquido cefalorraquídeo en secuencias T1 y T2. Existen varias maneras para tratar estas lesiones descritas en la literatura médica, y el objetivo de todas es la descompresión de los elementos neurales. Más evidencia es necesaria para estandarizar una opción de manejo en pacientes sin y con síntomas neurológicos leves.

## Responsabilidades éticas

**Protección de personas y animales.** Los autores declaran que para esta investigación no se han realizado experimentos en seres humanos ni en animales.

**Confidencialidad de los datos.** Los autores declaran que han seguido los protocolos de su centro de trabajo sobre la publicación de datos de pacientes.

**Derecho a la privacidad y consentimiento informado.** Los autores declaran que en este artículo no aparecen datos de pacientes.



## Conflicto de intereses

Los autores declaran no tener ningún conflicto de intereses.

## Bibliografía

- Choi JY, Kim SH, Lee WS, Sung KH. Spinal extradural arachnoid cyst. *Acta Neurochir (Wien)*. 2006;148:579–85.
- Cilluffo JM, Gomez MR, Reese DF, Onofrio BM, Miller RH. Idiopathic («congenital») spinal arachnoid diverticula. Clinical diagnosis and surgical results. *Mayo Clin Proc*. 1981;56:93–101.
- Liu JK, Cole CD, Kan P, Schmidt MH. Spinal extradural arachnoid cysts: Clinical, radiological, and surgical features. *Neurosurg Focus*. 2007;22:E6.
- Myles LM, Gupta N, Armstrong D, Rutka JT. Multiple extradural arachnoid cysts as a cause of spinal cord compression in a child. Case report. *J Neurosurg*. 1999;91 1 Suppl:116–20.
- Aarabi B, Pasternak G, Hurko O, Long DM. Familial intradural arachnoid cysts. Report of two cases. *J Neurosurg*. 1979;50:826–9.
- Tureyen K, Senol N, Sahin B, Karahan N. Spinal extradural arachnoid cyst. *Spine J*. 2009;9:e10–5.
- Cloward RB. Congenital spinal extradural cysts: Case report with review of literature. *Ann Surg*. 1968;168:851–64.
- Lee CH, Hyun SJ, Kim KJ, Jahng TA, Kim HJ. What is reasonable surgical procedure for spinal extradural arachnoid cysts: Is cyst removal mandatory? Eight consecutive cases and a review of the literature. *Acta Neurochir (Wien)*. 2012;154:1219–27.
- Hoffman EP, Garner JT, Johnson D, Sheldon CH. Traumatic arachnoidal diverticulum associated with paraplegia. Case report. *J Neurosurg*. 1973;38:81–5.
- Ogura Y, Miyake N, Kou I, Iida A, Nakajima M, Takeda K, et al. Identification of HOXD4 mutations in spinal extradural arachnoid cyst. *PLoS One*. 2015;10:e0142126.
- Spiegelmann R, Rappaport ZH, Sahar A. Spinal arachnoid cyst with unusual presentation. Case report. *J Neurosurg*. 1984;60:613–6.
- Doita M, Nishida K, Miura J, Takada T, Kurosaka M, Fujii M. Kinematic magnetic resonance imaging of a thoracic spinal extradural arachnoid cyst: An alternative suggestion for exacerbation of symptoms during straining. *Spine (Phila, Pa 1976)*. 2003;28:E229–33.
- Wang MY, Levi AD, Green BA. Intradural spinal arachnoid cysts in adults. *Surg Neurol*. 2003;60:49–55.
- Holly LT, Batzdorf U. Syringomyelia associated with intradural arachnoid cysts. *J Neurosurg Spine*. 2006;5:111–6.
- Rimmelin A, Clouet PL, Salatino S, Kehrli P, Maitrot D, Stephan M, et al. Imaging of thoracic and lumbar spinal extradural arachnoid cysts: Report of two cases. *Neuroradiology*. 1997;39:203–6.
- Wilkins RH. Intraspinous cysts. En: Wilkins RH, Rengachary SS, editors. *Neurosurgery*, 3. New York: McGraw-Hill; 1996. p. 3509–19.
- Nabors MW, Pait TG, Byrd EB, Karim NO, Davis DO, Kobrine AI, et al. Updated assessment and current classification of spinal meningeal cysts. *J Neurosurg*. 1998;68:366–77.
- Rabb CH, McComb JG, Raffel C, Kennedy JG. Spinal arachnoid cysts in the pediatric age group: An association with neural tube defects. *J Neurosurg*. 1992;77:369–72.
- Sakellariadis N, Panagopoulos D, Mahera H. Sacral epidural non-communicating arachnoid cyst. Case report and review of literature. *J Neurosurg Spine*. 2007;6:473–8.
- Bergland RM. Congenital intraspinal extradural cyst. Report of three cases in one family. *J Neurosurg*. 1968;28:495–9.
- Kulkarni AG, Goel A, Thirupathy SP, Desai K. Extradural arachnoid cysts: A study of seven cases. *Br J Neurosurg*. 2004;18:484–8.
- Kunz U, Mauer UM, Waldbaur H. Lumbosacral extradural arachnoid cysts: Diagnostic and indication for surgery. *Eur Spine J*. 1999;8:218–22.