



CIRUGÍA y CIRUJANOS

Órgano de difusión científica de la Academia Mexicana de Cirugía
Fundada en 1933

www.amc.org.mx www.elsevier.es/circir



CASO CLÍNICO

Trasplante cardiaco: una opción para tratamiento del miocardio no compactado aislado de ventrículo izquierdo. Primer caso en México



Hugo Jesús Zetina-Tun^a, Guillermo Careaga-Reyna^{b,*}, José Galván-Díaz^c
y Magdalena Sánchez-Uribe^d

^a Clínica de Trasplante de Órganos Torácicos. Unidad Médica de Alta Especialidad, Hospital General Gaudencio González Garza, Centro Médico Nacional La Raza, Instituto Mexicano del Seguro Social, Ciudad de México, México

^b Dirección General. Unidad Médica de Alta Especialidad, Hospital General Gaudencio González Garza, Centro Médico Nacional La Raza, Instituto Mexicano del Seguro Social, Ciudad de México, México

^c Departamento de Cirugía Cardiotorácica. Unidad Médica de Alta Especialidad, Hospital General Gaudencio González Garza, Centro Médico Nacional La Raza, Instituto Mexicano del Seguro Social, Ciudad de México, México

^d Departamento de Anatomía Patológica, Unidad Médica de Alta Especialidad, Hospital de Especialidades Antonio Fraga Mouret, Centro Médico Nacional La Raza, Instituto Mexicano del Seguro Social, Ciudad de México, México

Recibido el 20 de agosto de 2015; aceptado el 7 de septiembre de 2016

Disponible en Internet el 20 de octubre de 2016

PALABRAS CLAVE

Miocardio no compactado del ventrículo izquierdo;
Cardiopatía congénita;
Insuficiencia cardiaca;
Trasplante cardiaco

Resumen

Antecedentes: El miocardio no compactado del ventrículo izquierdo es una miocardiopatía congénita caracterizada por hipertrabeculación del VI y prominentes recesos intertrabeculares. La incidencia oscila entre 0.15% a 2.2%. Las manifestaciones clínicas son: insuficiencia cardiaca, arritmias y embolias. Su pronóstico es mortal en la mayoría de los casos. El trasplante cardiaco es una opción terapéutica para esta miocardiopatía, y pocos han sido realizados a nivel mundial. **Caso clínico:** Varón de 20 años con miocardio no compactado del ventrículo izquierdo que presentó datos clínicos de insuficiencia cardiaca en clase funcional IV de la Asociación Cardiológica Neoyorquina, y fue trasplantado en forma exitosa. Su sobrevida a los 15 meses es óptima en clase funcional I de la Asociación Cardiológica Neoyorquina y las biopsias endomiocárdicas se han reportado sin datos de rechazo agudo.

Conclusión: El trasplante cardiaco es una opción terapéutica que modifica la sobrevida para este tipo de casos.

© 2016 Academia Mexicana de Cirugía A.C. Publicado por Masson Doyma México S.A. Este es un artículo Open Access bajo la licencia CC BY-NC-ND (<http://creativecommons.org/licenses/by-nc-nd/4.0/>).

* Autor para correspondencia. Dirección General Unidad Médica de Alta Especialidad, Hospital General Dr. Gaudencio González Garza, CMN La Raza. IMSS. Calz. Vallejo y Jacarandas s/n. Col. La Raza. Delegación Azcapotcalco. C.P. 02990. Ciudad de México. México. Tel.: +52 55 5724 5900; ext.: 23300.

Correo electrónico: gcareaga3@gmail.com (G. Careaga-Reyna).

<https://doi.org/10.1016/j.circir.2016.09.001>

0009-7411/© 2016 Academia Mexicana de Cirugía A.C. Publicado por Masson Doyma México S.A. Este es un artículo Open Access bajo la licencia CC BY-NC-ND (<http://creativecommons.org/licenses/by-nc-nd/4.0/>).

KEYWORDS

Myocardial noncompaction of the left ventricle;
Congenital cardiomyopathy;
Heart failure;
Heart transplantation

Heart transplantation for the treatment of isolated left ventricular myocardial noncompaction. First case in Mexico

Abstract

Background: Myocardial noncompaction of the left ventricle is a congenital cardiomyopathy characterised by left ventricular hypertrabeculation and prominent intertrabecular recesses. The incidence ranges from 0.15% to 2.2%. Clinical manifestations include heart failure, arrhythmias, and stroke. Prognosis is fatal in most cases. Heart transplantation is a therapeutic option for this cardiomyopathy, and few had been made worldwide.

Clinical case: The case is presented of a 20 year-old male with noncompacted myocardium of the left ventricle, who had clinical signs of heart failure. His functional class was IV on the New York Heart Association scale. He was successfully transplanted. Its survival to 15 months is optimal in class I New York Heart Association, and endomyocardial biopsies have been reported without evidence of acute rejection.

Conclusion: It is concluded that heart transplantation modified the natural history and improved survival in patients with this congenital heart disease.

© 2016 Academia Mexicana de Cirugía A.C. Published by Masson Doyma México S.A. This is an open access article under the CC BY-NC-ND license (<http://creativecommons.org/licenses/by-nc-nd/4.0/>).

Antecedentes

El miocardio no compactado del ventrículo izquierdo (MNCVI) es una miocardiopatía congénita, genética, caracterizada por la presencia de hipertrabeculación del ventrículo izquierdo (normalmente el endocardio de paredes lisas), la presencia de recesos intertrabeculares prominentes, que reciben flujo sanguíneo directamente de la cavidad ventricular izquierda en vez de las arterias coronarias, y anomalías coronarias^{1,2}. Se cree que se deba a la no compactación del ventrículo izquierdo durante la 5.^a a la 8.^a semana de gestación³.

La incidencia oscila entre 0.15% a 2.2%, aunque en las series recientes y con mejor tecnología diagnóstica se ha elevado hasta un 18%, sobre todo cuando es de carácter familiar⁴. El MNCVI puede ser aislado, exclusivo del ventrículo izquierdo, o combinado con el ventrículo derecho, o de otras cardiopatías congénitas cianógenas u obstrucciones del tracto de salida del ventrículo izquierdo o ventrículo derecho¹. Bellet, en 1934, reportó un caso de cardiopatía congénita similar al MNCVI; Engberding publicó un caso similar en 1984⁵ y la primera serie amplia de 8 casos fue dada a la luz científica por Chin en 1990⁶, por lo que es una enfermedad reciente y clasificada por la Organización Mundial de la Salud desde 1996 como una miocardiopatía no clasificada⁷. Desde 2006 la *American Heart Association* (AHA) la cataloga como una cardiopatía congénita^{8,9}.

Sus manifestaciones clínicas son principalmente de insuficiencia cardíaca (53%), arritmias que pueden ser letales (41%) y embolias (24%)¹⁰. Hasta un 82% se acompaña de síntomas o manifestaciones neuromusculares². Las manifestaciones se pueden iniciar desde la segunda década de la vida, y principalmente será insuficiencia cardíaca por dilatación del ventrículo izquierdo. La evolución natural puede ser de muerte por insuficiencia cardíaca o por arritmias letales^{10,11}.

El diagnóstico se establece en función de un estudio ecocardiográfico, teniendo como criterios los de Chin⁶ y Jenni (2001)¹².

A consecuencia del pronóstico desfavorable desde su diagnóstico, el riesgo de muerte súbita y falla cardíaca, uno de los tratamientos indicados es la colocación del desfibrilador automático implantable¹³ y el trasplante cardíaco^{14,15}.

Hay pocos casos en la literatura acerca del tratamiento del MNCVI con el trasplante cardíaco, y la mayor parte fue por insuficiencia cardíaca severa por dilatación de la cavidad ventricular izquierda.

Nosotros, en esta ocasión, hacemos un reporte de un caso de MNCVI que fue sometido a trasplante cardíaco y su evolución actual.

Caso clínico

Varón de 20 años sin antecedentes de importancia, estudiante y neurológicamente íntegro. Presenta un cuadro de insuficiencia cardíaca severa desde agosto de 2013, manifestada con retención hídrica, edema de piernas, disnea progresiva a pequeños esfuerzos, ortopnea y disnea paroxística nocturna y arritmias cardíacas. Se inició tratamiento con amiodarona, diuréticos e inhibidores de la enzima convertidora de angiotensina. El ecocardiograma mostró hipertrabeculaciones en la cara lateral, apical e inferior del ventrículo izquierdo, con relación de miocardio no compactado con epicardio compactado mayor de 2, ocupando el 21% de la superficie ventricular (fig. 1). El diámetro diastólico de 91 mm y la fracción de expulsión del ventrículo izquierdo, de 20%, con disfunción diastólica grado II. La coronariografía resultó sin evidencia de lesiones obstructivas significativas. La presión del tronco de la arteria pulmonar fue de 42/10/21 mm Hg con presión en cuña de la arteria pulmonar de 11 mm Hg, el gradiente transpulmonar de 10 mm Hg y la resistencia vascular pulmonar de 2.1 unidades Wood.

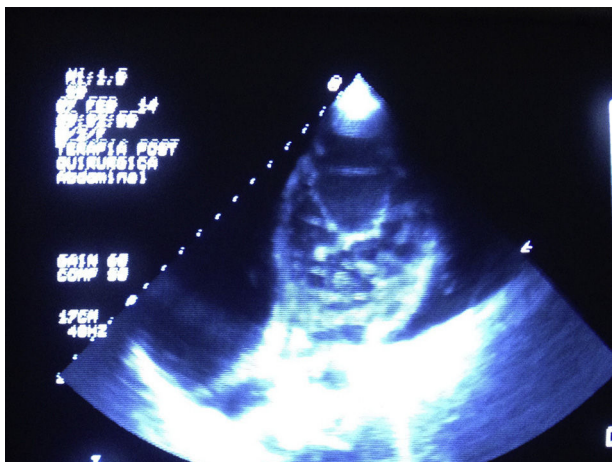


Figura 1 Imagen ecocardiográfica donde se visualiza el aumento de volumen de la pared ventricular.

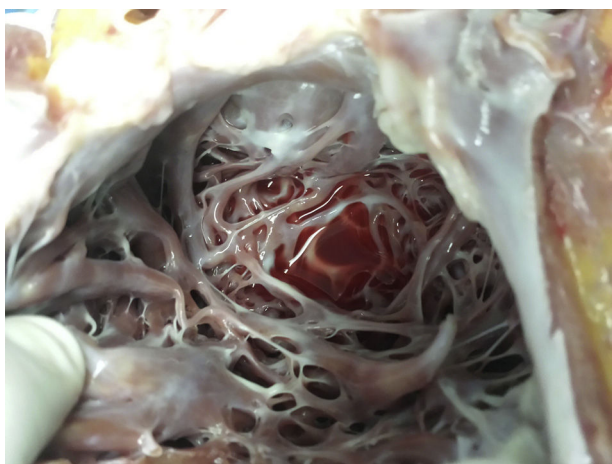


Figura 2 Sección del ventrículo izquierdo donde se observa la hipertrabeculación del ventrículo izquierdo.

Con estos datos fue aceptado para tratamiento con trasplante cardiaco ortotópico, el cual se efectuó el 22 febrero de 2014, con técnica bicaval, con un tiempo de derivación cardiopulmonar de 124 min e isquemia total de 225 min. La evolución posoperatoria fue valorable. La ventilación mecánica se retiró a las 6 h de postoperatorio. Egresó de terapia intensiva a los 4 días y fue dado de alta a su casa a los 10 días postoperatorio. Cursa su 15.º mes postrasplante cardiaco en clase funcional I, el injerto cardiaco con diámetro diastólico del ventrículo izquierdo: 38 mm y fracción de expulsión del ventrículo izquierdo de 68%. Las biopsias endomiocárdicas se muestran sin evidencia de rechazo.

El reporte anatómopatológico macroscópico del corazón extirpado fue de 450 g de peso, la pared miocárdica del VI engrosada, la porción compactada midió 0.7 mm y la no compactada 1.5 mm, dilatación de cavidad ventricular izquierda, trabeculaciones y recesos intertrabeculares en las regiones apical, lateral e inferior del ventrículo izquierdo (figs. 1–3). El reporte microscópico fue de fibrosis de endocardio, miocardio con parches de eosinófilos en las trabéculas, hipertrofia de los miocitos, algunas atrofiadas y con fibrosis del intersticio.

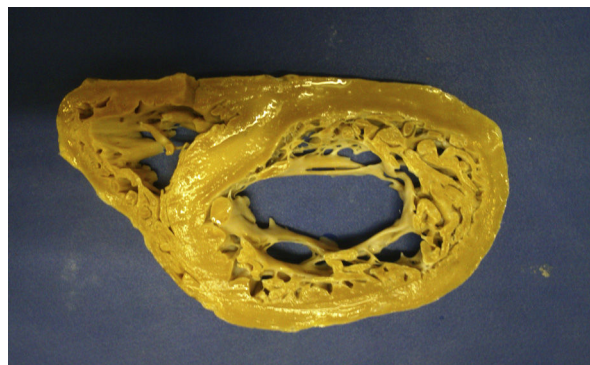


Figura 3 Corte del miocardio ya fijado donde se observa el aumento de volumen de la pared ventricular y las trabéculas características de esta enfermedad.

Discusión

El MNCVI es una cardiopatía congénita de carácter heterogéneo y autosómica dominante, con predominio del sexo masculino. Esta miocardiopatía puede estar relacionada con alteraciones genéticas, como son: la mutación del gen 4.5, localizado en el cromosoma «X», mutación en el gen que codifica la proteína citoesquelética, la alfadistrobrevína (P121L), también a la CYPHER/ZASP, mutación E101K de la actina miocárdica alfa y el locus del cromosoma 11p15¹⁶. El MNCVI se caracteriza por la no compactación del ventrículo izquierdo entre la quinta y la octava semanas de vida intrauterina, probablemente por no haber incremento de la presión intracavitaria, lo que conlleva la presencia de enormes trabeculaciones del interior del VI (normalmente liso) y a la presencia de recesos intertrabeculares que tienen comunicación con la cavidad del ventrículo izquierdo, del cual reciben flujo sanguíneo, y no de las arterias coronarias¹⁷. La miocardiopatía no compactada puede ser exclusiva del ventrículo izquierdo; más frecuente, pero también puede abarcar al ventrículo derecho¹⁸, ser único del ventrículo derecho y acompañado de anomalías del tracto de salida del ventrículo izquierdo o ventrículo derecho, valvulopatías, miocardiopatías restrictivas e hipertroóficas¹⁹. En un 82% tiene manifestaciones neurológicas, por lo que se deberá hacer un escrutinio adecuado para descartar estas alteraciones². Hay una forma familiar de esta miocardiopatía, con herencia hasta un 50% en sus descendientes. Nuestro caso fue exclusivo de MNCVI, sin acompañarse de alteraciones neurológicas.

Las manifestaciones clínicas de presentación son insuficiencia cardiaca severa (la más frecuente) por dilatación cardiaca y disfunción sistólica y diastólica del ventrículo izquierdo, arritmias desde fibrilación auricular, taquicardia ventricular, trastornos de la conducción intraventricular y síndromes embólicos²⁰. El inicio de los síndromes clínicos ocurre entre la segunda y cuarta décadas de la vida. La fisiopatología se debe a la hipertrofia de las partes no compactadas, lo que ocasiona zonas de isquemia y cicatrización; produciendo remodelación, dilatación de la cavidad ventricular izquierda, disfunción sistólica y diastólica (probablemente por fibrosis cicatriciales)²¹ y zonas arritmogénicas; en los recesos intratrabeculares el flujo sanguíneo remanente producirá ambiente embolígeno. Las

regiones del ventrículo izquierdo más frecuentes no compactadas son la apical, la lateral e inferior²². El presente caso presentó dilatación de cavidades izquierdas, fracción de expulsión del ventrículo izquierdo (FEVI) de 20%, insuficiencia cardíaca severa clase funcional IV de la Asociación Cardiológica Neoyorquina y bloqueo de rama izquierda.

El diagnóstico se efectúa primordialmente por ecocardiograma, y para ello se toman los criterios de Jenni y Chin^{6,12}; en este estudio la utilización de medio de contraste para determinar la zona endotelial y las trabéculas da mejor sensibilidad. Se ha utilizado también el ecocardiograma tridimensional con buenos resultados²³. En caso de dudas la resonancia magnética nuclear ha incrementado la sensibilidad y especificidad para efectuar el diagnóstico. Como vemos en las imágenes el presente caso clínico reúne los criterios ecocardiográficos de Chin y Jenni^{6,12}.

El pronóstico varía de una serie a otra, con muertes hasta en un 60% ocasionadas principalmente por muerte súbita por arritmias letales, insuficiencia cardíaca severa y eventos embolígenos. Las variables que son de peor pronóstico son la presencia de dilatación de la cavidad del ventrículo izquierdo, la FEVI $\leq 35\%$, clase funcional III-IV de la Asociación Cardiológica Neoyorquina, fibrilación auricular persistente y bloqueo de rama izquierda y arritmias letales. Ante estos factores adversos las opciones terapéuticas son la colocación del DAI, la anticoagulación y el trasplante cardíaco¹¹.

Hasta 2010 solo se habían reportado 11 casos de MNCVI sometidos a trasplante cardíaco, además de ser rara esta miocardiopatía el reporte de trasplante cardíaco lo es más aún^{24,25}. Los casos fueron secundarios a insuficiencia cardíaca severa aguda. En Latinoamérica no hay reportes médicos de trasplante en MNCVI. En España Val Bernal reportó un caso en 2006²⁶. Nuestro caso es el de un varón de 20 años que fue sometido a trasplante cardíaco de forma exitosa, y que a los 15 meses de evolución se encuentra en clase funcional I, con biopsias cardíacas sin evidencia de rechazo agudo y el injerto cardíaco normofuncional, con una FEVI de 65% y presión del tronco de la arteria pulmonar 35/12 (24 mm Hg).

Conclusión

El MNCVI es una miocardiopatía congénita de baja incidencia, en la que las manifestaciones son 3: insuficiencia cardíaca severa, arritmias letales y fenómenos embólicos, con un pronóstico de muerte súbita tan alta como del 60%. El trasplante cardíaco es una buena opción como tratamiento de estos casos, siendo bien seleccionado el receptor.

Responsabilidades éticas

Protección de personas y animales. Los autores declaran que para esta investigación no se han realizado experimentos en seres humanos ni en animales.

Confidencialidad de los datos. Los autores declaran que han seguido los protocolos de su centro de trabajo sobre la publicación de datos de pacientes.

Derecho a la privacidad y consentimiento informado. Los autores declaran que en este artículo no aparecen datos de pacientes.

Conflicto de intereses

Los autores declaran no tener ningún conflicto de intereses.

Bibliografía

1. Bellet S, Gouley BA. Congenital heart disease with multiple cardiac anomalies: Report of a case showing atresia, fibrosis scar in myocardium and embryonal sinusoidal remains. *Am J Med Sci.* 1932;183:458–65.
2. Vieira da Rosa L, Cury Salemi V, Mchado Alexandre L, Mady CH. Miocardiopatía no compactada—una visión actual. *Arq Bras Cardiol.* 2011;97:e13–9.
3. Wieford B, Subbaro V, Mulhern K. Noncompaction of the ventricular myocardium. *Circulation.* 2004;109:2965–71.
4. Belanger A, Miller M, Donthireddi U, Najovits A, Goldman M. New classification scheme of left ventricular noncompaction and correlation with ventricular performance. *Am J Cardiol.* 2008;102:92–6.
5. Engberding R, Bender F. Identification of a rare congenital anomaly of the myocardium by two-dimensional echocardiography; persistence of isolated myocardial sinusoids. *Am J Cardiol.* 1984;53:1733–4.
6. Chin TK, Perloff JK, Williams RG, Jue K, Mohrmann R. Isolated noncompaction of left ventricular myocardium: A study of eight cases. *Circulation.* 1990;82:507–13.
7. Richardson P, McKenna W, Bristow M, Maisch B, Mautner P, O'Connell J, et al. Report of the 1995 World Health Organization/International Society and Federation of Cardiology Task Force on the definition and classification of cardiomyopathies. *Circulation.* 1996;93:841–2.
8. Maron BJ, Towbin JA, Thiene G, Antzelevitch C, Corrado D, Amey D, et al. Contemporary definitions and classification of the cardiomyopathies: An American Heart Association scientific statement from the Council on Clinical Cardiology, Heart Failure and Transplantation Committee; quality of care and outcomes research and functional genomics and translational biology interdisciplinary working groups; and Council on Epidemiology and Prevention. *Circulation.* 2006;113:1807–16.
9. Paiva M, Pinho T, Sousa A, Correia A, Rangel I, Oliveira S, et al. Embolic complication of left ventricular non-compaction as an unusual cause of acute myocardial infarction. *Rev Pot Cardiol.* 2012;31:751–4.
10. Oechslin EN, Attenhofer Jost CH, Rojas JT, Kaufmann PA, Jenni R. Long-Term follow-up of 34 adult with isolated left ventricular noncompaction: A distinct cardiomyopathy. *J Am Coll Cardiol.* 2000;36:493–500.
11. Greutmann M, Ling MM, Silversides V, Klaassen S, Attenhofer JC, Jenni R, et al. Predictors of adverse outcome in adolescents with isolated left ventricular noncompaction. *Am J Cardiol.* 2012;109:276–81.
12. Jenni R, Oechslin E, Schneider J, Attenhofer C, Kaufman P. Echocardiographic and pathoanatomical characteristics of isolated left ventricular non-compaction: A step towards classification as a distinct cardiomyopathy. *Heart.* 2001;86:666–71.
13. Kobza R, Steffel J, Erne P, Schoenenberger A, Hurlimann D, Luscher T, et al. Implantable cardioverter-defibrillator and cardiac resynchronization therapy in patients with left ventricular noncompaction. *Heart Rhythm.* 2010;7:1545–9.
14. Stamou S, Lefrak E, Atharu F, Burtin N, Massimiano P. Heart transplantation in a patient with Isolated noncompaction of the left ventricular myocardium. *Ann Thorac Surg.* 2004;77:1806–8.

15. Tigen K, Karaahmet T, Kahveci G, Mutlu B, Basaran Y. Left ventricular noncompaction: Case of a heart transplant. *Eur J Echocard.* 2008;9:126–9.
16. Murphy R, Thaman R, Blanes JG, Ward D, Sevdalis E, Papra E, et al. Natural history and familial characteristics of isolated left ventricular non-compaction. *Eur Heart J.* 2005;26:187–92.
17. Jenni R, Rojas J, Oechslin E. Isolated noncompaction of the myocardium. *N Eng J Med.* 1999;340:966–7.
18. Zhang X, Zhi G, Hou H, Zhou X. A rare case of isolated non-compaction right ventricular myocardium. *Chin Med J.* 2009;122:1718–20.
19. Biagnini E, Ragni L, Ferlito M, Pasquale F, Lofiego C, Leone O, et al. Different types of cardiomyopathies associated with isolated ventricular noncompaction. *Am J Cardiol.* 2006;98:821–4.
20. Arias L. Miocardio no compactado. *Rev Insuf Card.* 2008;2:91–5.
21. Kalavakunta J, Tokala H, Gosavi A, Gupta V. Left ventricular noncompaction and myocardial fibrosis: a case report. *Int Arch Med.* 2010;3:20–3.
22. Sengupta P, Mohan J, Mehta V, Jain V, Arora R, Pandian N, et al. Comparison of echocardiographic features of noncompaction of the left ventricular in adults versus idiopathic dilated cardiomyopathy in adults. *Am J Cardiol.* 2004;94:389–91.
23. Song ZZ. Echocardiography in the diagnosis left ventricular noncompaction. *Cardiovasc Ultrasound.* 2008;6, <http://dx.doi.org/10.1186/1476-7120-6-64>.
24. Fairbanks-Barbosa N, Azeka E, Demarchi-Aiello V, Viana F, Jatene M, Tanamati C, et al. Isolated left ventricular noncompaction: unusual cause of decompensated heart failure and indication of heart transplantation in the early infancy-case report and literature review. *Clinics.* 2008;63:136–9.
25. Glaveckaitė S, Rucinskas K, Celuktiene J, Maneikiene V, Zakarkaite D, Aidietiene S, et al. Heart transplantation in an adult patient with isolated noncompaction of the left ventricular myocardium. *Medicina (Kaunas).* 2010;46:193–9.
26. Val-Bernal JF, Nistal JF, Martino M, Garijo MF. Isolated non-compaction of the left ventricular myocardium in an adult with heart transplantation. *Pathol Int.* 2006;56:35–9.