



CIRUGÍA y CIRUJANOS

Órgano de difusión científica de la Academia Mexicana de Cirugía
Fundada en 1933

www.amc.org.mx www.elsevier.es/circir



ARTÍCULO ORIGINAL

Íleo biliar, experiencia en el Hospital General de México Dr. Eduardo Liceaga



Eder Alejandro Sánchez-Pérez^{a,*}, Sinuhé Álvarez-Álvarez^a,
Marco Antonio Madrigal-Téllez^a, Gabriela Elaine Gutiérrez-Uvalle^b,
Jorge Enrique Ramírez-Velásquez^c y Luis Mauricio Hurtado-López^a

^a Servicio de Cirugía General, Hospital General de México Dr. Eduardo Liceaga, Ciudad de México, México

^b Servicio de Urgencias Médico Quirúrgicas, Hospital General de México Dr. Eduardo Liceaga, Ciudad de México, México

^c Clínica de Atención Integral al Paciente con Diabetes y Obesidad, Hospital General de México Dr. Eduardo Liceaga, Ciudad de México, México

Recibido el 30 de julio de 2015; aceptado el 31 de mayo de 2016
Disponible en Internet el 25 de agosto de 2016

PALABRAS CLAVE

Íleo biliar;
Colelitiasis;
Obstrucción
intestinal;
Fístula bilioentérica

Resumen

Antecedentes: El íleo biliar es una causa infrecuente de oclusión intestinal (1-4%), producida al migrar un lito por una fístula bilioentérica. El tratamiento consiste en reanimación hídrica, enterolitotomía, cierre de fístula y colecistectomía.

Objetivos: Determinar las condiciones de presentación clínica de pacientes con íleo biliar y su evolución posterior al manejo médico-quirúrgico.

Material y métodos: Estudio retrospectivo, observacional, descriptivo y transversal de pacientes ingresados con el diagnóstico de oclusión intestinal, debida a íleo biliar. De mayo del 2013 a octubre del 2014, registramos las siguientes variables: edad, sexo, comorbilidades, duración del cuadro clínico, estancia preoperatoria y postoperatoria, imagenología, resultados de laboratorios, manejo quirúrgico, ubicación y tamaño de litos, complicaciones, recidiva, seguimiento postoperatorio y mortalidad.

Resultados: Se obtuvieron 10 pacientes (relación hombre: mujer 1:4), edad media 61.9 años, media de tiempo de cuadro clínico 15.4 días, estancia preoperatoria 2 días; el 80% presentó leucocitosis y neutrofilia, falla renal el 70%. La cirugía más realizada fue enterolitotomía con cierre primario (50%). El 80% de los litos se localizaron en íleon terminal. Hubo 2 recidivas. Media de estancia postoperatoria de 6.3 días y mortalidad del 20%.

Conclusiones: El íleo biliar se presentó en mujeres de la séptima década de la vida, con cuadro de oclusión intermitente de larga evolución. Al ingreso presentaban datos de respuesta inflamatoria sistémica, desequilibrio hidroelectrolítico y alteraciones en pruebas funcionales

* Autor para correspondencia: Heriberto Frías 116, Int. 403, Colonia Narvarte Poniente, Delegación Benito Juárez, C.P. 03020, Ciudad de México, México. Teléfono: +52 55 5639 4024.

Correos electrónicos: edalsape@hotmail.com, edalsape.easp@gmail.com (E.A. Sánchez-Pérez).

hepáticas. Se debe realizar una adecuada reanimación hidroelectrolítica y tomografía en todos los casos. El mejor procedimiento, en nuestra experiencia, es enterolitotomía y cierre primario; este último es el que presenta menor morbilidad.

© 2016 Academia Mexicana de Cirugía A.C. Publicado por Masson Doyma México S.A. Este es un artículo Open Access bajo la licencia CC BY-NC-ND (<http://creativecommons.org/licenses/by-nc-nd/4.0/>).

KEYWORDS

Gallstone ileus;
Cholelithiasis;
Intestinal
obstruction;
Bilio-enteric fistula

Gallstone ileus, experience in the Dr. Eduardo Liceaga General Hospital of Mexico

Abstract

Background: Gallstone ileus is a rare cause of intestinal obstruction (1-4%). It results from the migration of a gallstone through a bilio-enteric fistula. Treatment begins with fluid therapy, followed by enterolithotomy, fistula closure, and cholecystectomy.

Objectives: To determine the clinical presentation in patients with gallstone ileus and subsequent medical -surgical management outcomes.

Material and methods: A retrospective, observational, descriptive and transversal study was conducted on patients diagnosed with intestinal obstruction secondary to a gallstone ileus from May 2013 to October 2014. The following variables were recorded: age, sex, comorbidities, mean time of onset of symptoms, length of preoperative and postoperative stay, imaging studies, biochemical tests, type of surgical management, stone location and size, complications, mortality, and postoperative follow-up.

Results: The study included 10 patients (male: female ratio 1:4), with a mean age of 61.9 years. The mean time of onset symptoms 15.4 days, and preoperative stay was 2 days. On admission, 80% of patients had leukocytosis and neutrophilia, and 70% with renal failure. The most common surgical management was enterolithotomy with primary closure (50%), finding 80% of the stones in the terminal ileum. Recurrence was found in 2 cases. Mean postoperative hospital stay was 6.3 days. Mortality was 20%.

Conclusions: Gallstone ileus most commonly presented in women in the seventh decade of life, with intermittent bowel obstruction. On hospital admission, they presented with systemic inflammatory response, electrolyte imbalance and abnormal liver function tests. Initial treatment must include fluid-electrolyte replacement, and tomography scans must be made in all cases. In our experience, the best procedure is enterolithotomy and primary closure, which presented lower morbidity and mortality.

© 2016 Academia Mexicana de Cirugía A.C. Published by Masson Doyma México S.A. This is an open access article under the CC BY-NC-ND license (<http://creativecommons.org/licenses/by-nc-nd/4.0/>).

Antecedentes

El íleo biliar, de acuerdo con Beuran et al.¹ fue descrito por Bartholin en 1654 en una necropsia¹; es una obstrucción mecánica intestinal debida a la impactación de uno o más litos biliares en el tracto gastrointestinal, secundaria a una fístula biliodigestiva^{2,3}. El primer caso de obstrucción duodenal fue escrito por Bonnet en 1841, pero no fue hasta 1893 cuando Bouveret estableció el diagnóstico preoperatorio de una situación similar. El primer caso reportado de una obstrucción en colon fue en 1932, por Tunner¹⁻³.

Desde 1990, el íleo biliar se ha descrito como una complicación rara de colelitiasis que ocurre en el 1-4%, y representa hasta el 25% de los casos de obstrucción intestinal en mayores de 65 años⁴. Aproximadamente el 50% de los pacientes con íleo biliar presenta historia de colelitiasis, pero solo el 0.3-1.5% de los pacientes con colelitiasis llega a presentar íleo biliar^{5,6}.

Puede presentarse desde los 13 hasta los 97 años, con más frecuencia en mujeres (relación mujer-hombre desde 2.3:1 hasta 16:1)⁷.

El mecanismo aparentemente más frecuente de íleo biliar es la migración de un lito desde la vesícula al duodeno a través de una fístula colecistoduodenal (68-95%)¹; sin embargo, se menciona también la posibilidad de fístulas que involucran al estómago y al colon²; las medidas promedio de los litos son de 2.5 cm¹.

Comúnmente el lito migrado se enclava en el íleon terminal o en la válvula ileocecal, segmentos del intestino en donde hay menor movilidad y calibre¹.

Hay 3 formas de presentación clínica: *aguda*, corresponde a la clásica presentación del íleo biliar; *subaguda*, presentada como oclusión parcial intestinal y *crónica*, conocida como síndrome de Karewsky, caracterizada por episodios repetidos de dolor que remiten conforme pasa el lito a través del intestino¹.

Las alteraciones bioquímicas más frecuentes son: hipopotasemia (60%), hiponatremia (40%) y alcalosis metabólica (40%)⁵. El tratamiento se basa en la reanimación hidroelectrolítica del paciente y el manejo quirúrgico propio de la enfermedad¹. Tradicionalmente el manejo se realizaba con laparotomía exploradora más enterolitotomía. De acuerdo

Tabla 1 Resultado de mediciones de laboratorios determinados al ingreso

	Leucocitos totales $\times 10^3$ cel/ μ l	Neutrófilos %	Fosfatasa alcalina mg/dl	Bilirrubina total mg/dl	GGT mg/dl	Sodio mg/dl	Creatinina mg/dl
Media	13.89	82.31	128.8	1.15	83.1	130.19	2.1
DE (\pm)	4.94	8.87	67.1	0.42	99.43	6.78	1.15

DE: desviación estándar; GGT: gamma glutamil transpeptidasa: mg/dl: miligramos/decilitros.

con Ravikumar y Williams², en 1929 se realizó la primera descripción por Holz del procedimiento denominado en «una etapa» para prevenir la recurrencia de íleo biliar.

La morbimortalidad es alta, llega a ser de hasta el 21%, asociada a edad avanzada y a la presencia de enfermedades crónicas degenerativas⁸.

Objetivo

Determinar cuáles son las condiciones generales de presentación clínica al ingreso de los pacientes con íleo biliar, así como su evolución, con base en el manejo médico quirúrgico otorgado.

Material y métodos

Se realizó un estudio retrospectivo, observacional, descriptivo y transversal del 1 de mayo del 2013 al 30 de octubre del 2014, en el servicio de Cirugía General de Urgencias del Hospital General de México Dr. Eduardo Liceaga, en la Ciudad de México.

Se incluyó a todos los pacientes operados con diagnóstico de íleo biliar, tomando en consideración las variables: edad, sexo, comorbilidades, duración del cuadro clínico, tiempo de estancia preoperatoria, estudios imagenológicos, pruebas bioquímicas al ingreso, tipo de manejo quirúrgico, ubicación y tamaño de litos, estancia postoperatoria, complicaciones, recidiva, seguimiento postoperatorio, sintomatología al egreso y mortalidad. Se excluyó a aquellos pacientes de los que no se logró recabar todas las variables.

Se compararon los datos con el número total de colecistectomías realizadas en el mismo periodo de tiempo, así como con el número total de pacientes intervenidos mediante laparotomía por oclusión intestinal. Para cada una de las variables analizadas se determinaron medidas de tendencia central y de dispersión; se realizó dicho análisis en Microsoft Excel 2010.

Resultados

Obtuvimos un total de 10 pacientes en el periodo de tiempo; no hubo ningún paciente excluido del estudio. Del total, 8 fueron mujeres (80%) y 2 hombres (20%). La edad promedio de presentación fue de 61.9 años, con una desviación estándar (DE) de ± 15.8 , el 70% de los pacientes fueron mayores de 55 años.

En total, en el mismo periodo de estudio se registraron 484 laparotomías por oclusión intestinal, de las cuales el íleo biliar corresponde al 2.06% de los casos. Además, se realizaron 402 procedimientos quirúrgicos por enfermedad litiasica vesicular, de los cuales 2.48% fueron por íleo biliar.

De los 10 pacientes, únicamente 2 presentaban comorbilidades asociadas, uno presentaba etilismo crónico y taquicardia paroxística y otro paciente, neuropatía vegetativa como complicación de diabetes mellitus tipo 2.

El tiempo desde el inicio de la sintomatología hasta la llegada al Servicio de Urgencias presenta un rango de entre 4 y 30 días, con una media de 15.4 y una $DE \pm 12.86$. Es de importancia mencionar que ninguno de los pacientes que se presentan en esta serie tenía antecedentes de cólico vesicular ni episodios de colecistitis aguda. La sintomatología presentada en el total de los pacientes corresponde al cuadro clínico de oclusión intestinal.

Al ingreso se efectuaron diversos estudios de laboratorio y se encontró que el 80% de los pacientes presentaba leucocitosis y neutrofilia, con una media de 13.89×10^3 cel/ μ L ($DE \pm 4.95$) y 82.31% ($DE \pm 8.87$), respectivamente. El 70% de los pacientes presentaba datos de falla renal aguda, con una cifra media de creatinina de 2.1 mg/dl ($DE \pm 1.15$) y urea de 82.94 mg/dl ($DE \pm 51.31$). Las alteraciones hidroelectrolíticas fueron frecuentes: de nuestra serie, el 80% presentó hiponatremia, el 40% hipopotasemia y el 50% hipocloremia. En relación con las pruebas funcionales hepáticas, únicamente 4 de los 10 pacientes presentaban elevación discreta de bilirrubinas totales, con una media de 1.15 mg/dl ($DE \pm 0.42$), el 50% presentó elevación en la fosfatasa alcalina y el 50%, elevación en la gama glutamil transpeptidasa (tabla 1).

El tiempo preoperatorio medio de estancia en el Servicio de Urgencias fue de 2 días ($DE \pm 1.84$). Dentro de este tiempo se realizaron radiografías de abdomen en 2 posiciones a todos los pacientes; en ningún caso se encontró la tríada de Rigler. Al 90% de los pacientes se le realizó tomografía computada abdominal: en el 100% de estos se encontró la tríada de Rigler positiva (figs. 1 y 2).

El 90% de los pacientes fueron intervenidos por laparotomía con diagnóstico previo de íleo biliar (fig. 3). El principal procedimiento realizado fue enterolitotomía con cierre primario (figs. 4 y 5). El resto del manejo se resume en la tabla 2.

Se presentó recidiva en 2 pacientes de los 10 del estudio. El primer paciente presentó recidiva a los 15 días del primer procedimiento (enterolitotomía con cierre primario) y el segundo paciente recidivó a los 30 días del primer procedimiento quirúrgico (procedimiento en una etapa). En la tabla 3 se resumen los procedimientos realizados y la mortalidad posterior al segundo procedimiento.

La localización de los litos fue en el 80% íleon y en un 20% de los casos, en el yeyuno. La media del tamaño de los litos fue de 4.5 cm en su eje mayor (fig. 6).

El periodo de internamiento promedio postoperatorio fue de 6.3 días ($DE \pm 4.19$). Tres de los pacientes presentaron sepsis, 2 por dehiscencia de enterorrafia y otro más

Tabla 2 Manejo quirúrgico realizado en el servicio de urgencias

Procedimiento	Número realizado	Recurrencia	Mortalidad
Procedimiento de una etapa (ELT + CP + cierre de fístula + colecistectomía)	1	1	0
ELT + CP	5	1	1
Resección + anastomosis termino terminal	3	0	0
Resección + estoma terminal	1	0	0
Total	10	2	1

ELT + CP: enterolitotomía + cierre primario.

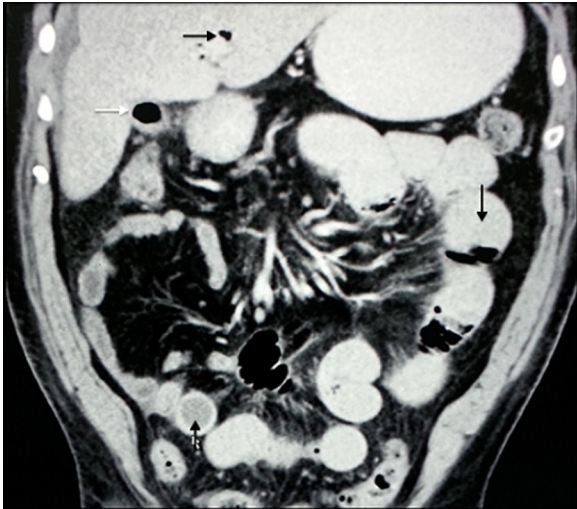


Figura 1 Tomografía computada doble contraste abdominal, corte coronal. Flecha negra: neumobilia. Flecha negra hacia abajo: dilatación de asas de intestino delgado. Flecha negra hacia arriba: lito impactado en íleon. Flecha blanca: nivel hidro-aéreo en vesícula biliar.

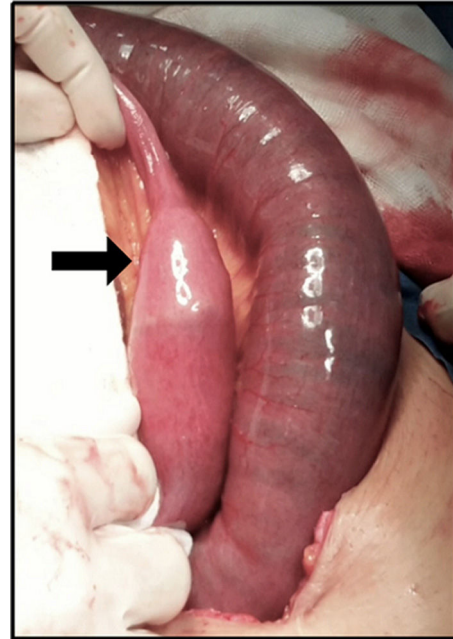


Figura 3 Fotografía transoperatoria en la que se aprecia sitio de impactación de lito (flecha negra). Distal se observa disminución de calibre intestinal y proximal, gran dilatación e hiperemia por compromiso parcial de perfusión de intestino delgado.

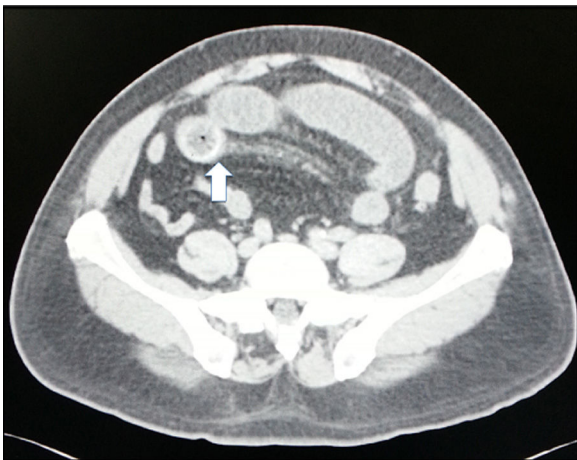


Figura 2 Tomografía computada abdominal, con contraste oral, corte axial. Se observa señalado con flecha blanca imagen redondeada de lito impactado en íleon terminal.

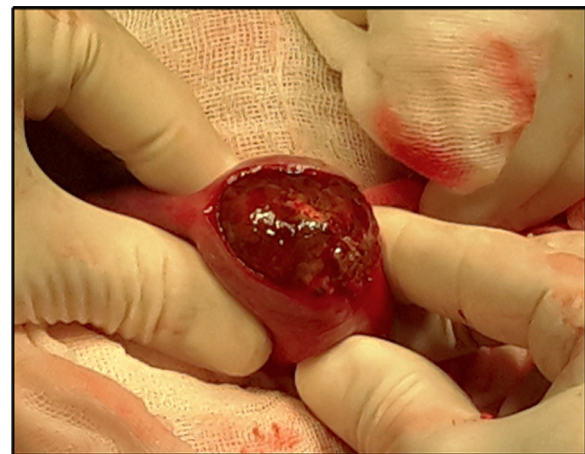

Figura 4 Fotografía transoperatoria en la que se muestra la enterotomía longitudinal sobre el sitio de impactación del lito.

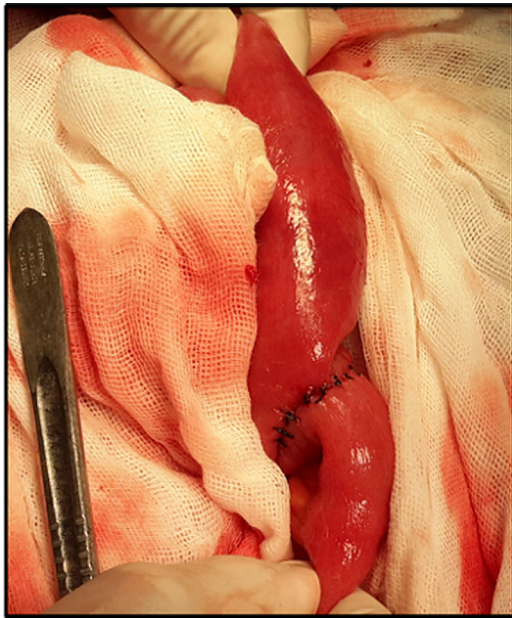


Figura 5 Fotografía transoperatoria en la que se muestra enterorrafia transversa en 2 planos a nivel de íleon terminal.

Tabla 3 Manejo quirúrgico en pacientes con cuadro recidivante

Procedimiento realizado	Realizados	Mortalidad
Procedimiento de una etapa (ELT + CP + cierre de fístula + colecistectomía)	1	1
ELT + CP	1	0

ELT + CP: enterolitotomía + cierre primario.

por neumonía secundaria a broncoaspiración. Del total de nuestros pacientes, 2 fallecieron en el internamiento, uno por sepsis abdominal posterior a la recidiva y otro por cuadro neumónico por aspiración.

Realizamos el seguimiento postoperatorio de los 8 pacientes restantes; en 2 casos no fue posible concluirlo. Del resto de los pacientes se realizó seguimiento con una media

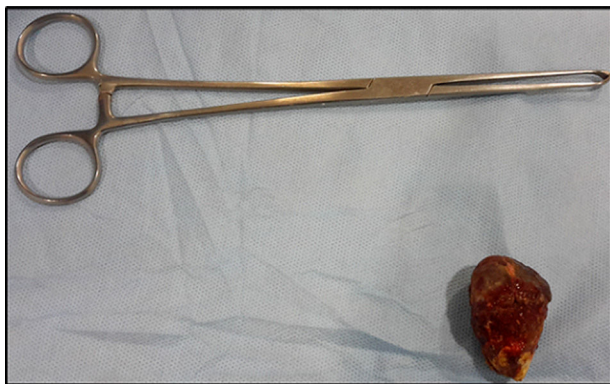

Figura 6 Fotografía de pieza operatoria, se muestra lito y, como referencia, pinza Allis.

de 6.1 meses, en el transcurso de los cuales una paciente tuvo un internamiento a los 3 meses del postoperatorio a causa de pielonefritis, desarrolló urosepsis y falleció. Del resto, 4 se encuentran en seguimiento.

Dentro de la sintomatología postoperatoria, un paciente presentó dolor abdominal en hipocondrio derecho de intensidad leve, uno más estreñimiento y otro prurito y granuloma en herida quirúrgica.

Discusión

El íleo biliar representa una causa poco frecuente de oclusión intestinal y una complicación rara de litiasis vesicular. Se presenta en la mayoría de los casos en pacientes por encima de la sexta década de la vida. Habitualmente predomina en el sexo femenino. En nuestra serie el 70% de los casos son mayores de 55 años, con relación hombre mujer 1:4, lo que coincide con lo reportado en la literatura.

Fisiopatológicamente se acepta que los cálculos de tamaño grande y solitarios erosionan la pared de la vesícula biliar y del intestino, produciendo inflamación crónica, lo cual reduce el flujo arterial, drenaje venoso y linfático, favorece la necrosis y predispone a la formación de fístulas biliodigestivas⁹. Comúnmente el lito migrado se enclava en el íleon terminal o en la válvula ileocecal, segmentos del intestino en donde se dispone de menor movilidad y calibre¹. Las concreciones biliares incrementan el tamaño conforme avanzan a lo largo del tubo digestivo, por la adición del contenido intestinal, hasta llegar al punto de enclavamiento. Esto último pasa cuando el lito mide más de 2.5 cm¹⁰. En nuestra serie todos los litos medidos fueron superiores a 2.5 cm.

Según reportes, esta enfermedad presenta una proporción del 0.9% de los ingresos hospitalarios a los Servicios de Urgencias con motivos quirúrgicos, con un promedio de estancia hospitalaria de 14 días (estancia postoperatoria de 9.5 días)¹¹. En nuestra serie la estancia promedio postoperatoria fue menor, con 6.3 días y global con 8.3 días.

Únicamente en el 50-60% de los casos se logra establecer el diagnóstico previo a la intervención quirúrgica^{6,7}. En nuestro hospital, el protocolo de estudio de los pacientes con oclusión intestinal incluye: la realización de tomografía abdominal con contraste oral e intravenoso (siempre que sea posible, dependiendo de la función renal), por lo que el diagnóstico preoperatorio se logró en el 90% de los casos. En nuestra experiencia, el tener un estudio tomográfico de los pacientes permite una mejor planeación del procedimiento quirúrgico.

La imagen diagnóstica característica es la tríada de Rigler (únicamente presente en un 15% de los casos en radiografías de abdomen)¹². Esta comprende: dilatación de asas intestinales proximales con niveles hidroaéreos (típicamente en cuadrante superior izquierdo), neumobilia e imagen de lito calcificado (en cuadrante inferior derecho)¹³. Se agregan, como otros 2 signos, el cambio de posición del lito y la evidencia de nivel hidroaéreo en la vesícula biliar. La presencia de 2 o más de estos signos se considera patognomónica de íleo biliar³. La baja sensibilidad reportada por las radiografías simples de abdomen concuerda con nuestros resultados, en los que ninguna de las radiografías presentaba

la tríada de Rigler. El ultrasonido de hígado y vías biliares puede detectar neumbilia y litos ectópicos. Su uso junto con la radiografía de abdomen incrementa la sensibilidad hasta un 74%¹.

La tríada de Rigler se puede encontrar hasta en el 80% de los casos con uso de tomografía computada (TC) abdominal temprana¹², y evidencia la presencia de: neumbilia, litos ectópicos en el intestino, colecistitis crónica y fístula colecistoentérica¹. Algunas series de casos reportan mejora en la certeza y rapidez diagnóstica con el uso de TC abdominal (93% de sensibilidad)². A 9 de nuestros pacientes se les realizó TC abdominal: en el 100% de los casos encontramos la tríada de Rigler.

La adecuada reanimación hidroelectrolítica es la piedra angular del tratamiento médico, ya que, como se observó en nuestros resultados, la mayor parte de los pacientes presentan desequilibrio hidroelectrolítico y falla renal aguda al momento del diagnóstico. Martínez et al.¹¹ reportaron que en el 12.5% de sus pacientes ($n=40$), el lito fue expulsado por vía rectal, posterior a la terapéutica inicial a base de descompresión mediante sonda nasogástrica, manejo hidroelectrolítico y medidas de soporte.

El manejo quirúrgico del íleo biliar es controversial, hay como opciones: enterotomía o resección intestinal, con extracción del lito; en ambos casos se puede optar por completar el procedimiento con cierre de la fístula biliar y realización de colecistectomía⁴. Los pacientes ancianos y con múltiples comorbilidades (ASA III) representan un verdadero reto, ya que presentan un incremento considerable de fugas, tanto intestinales como biliares, al realizar el procedimiento en una sola etapa¹⁰. A esto último se le debe prestar especial atención al momento de la toma de decisiones en el transoperatorio. En pacientes con expectativa de vida mayor, sin comorbilidades y con mayores facilidades técnicas, es posible plantear la resolución del padecimiento en una etapa¹¹.

La mortalidad reportada por Martínez et al.¹¹ fue del 11%, que alcanzó hasta el 25% en pacientes con comorbilidades. Los mismos autores no encontraron diferencia entre las complicaciones quirúrgicas de los pacientes tratados con enterolitotomía y aquellos que fueron tratados con enterolitotomía y cierre de fístula. Una serie croata de 30 pacientes reportó una morbilidad postoperatoria del 61.1%, cuando se procedió a realizar tratamiento en una sola etapa vs. 27.3% cuando se realizó únicamente enterolitotomía, con una mortalidad del 10.5 vs. 9%, respectivamente^{2,14}. Riesner y Cohen publicaron la serie más grande de casos, en la que reportan una mortalidad del 16.9 y del 11.7% para los procedimientos de reparación de una etapa y enterolitotomía, respectivamente¹⁵.

Algunos reportes de casos mencionan que el íleo biliar puede presentarse hasta 8 meses tras la colecistectomía¹⁶. La revisión detallada de todo el trayecto del intestino delgado durante la cirugía por íleo biliar es fundamental, a fin de evitar recurrencias¹⁷. Si durante la enterolitotomía se encuentra un lito facetado, es primordial hacer una revisión amplia del intestino con la finalidad de encontrar un lito adicional⁷. En nuestra serie reportamos 2 recidivas, con máximo tiempo de presentación de 30 días. Es importante mencionar que, aunque se haga el procedimiento en una etapa, puede presentarse recidiva, como en uno de nuestros casos.

El tratamiento en una etapa puede realizarse cuando se ha valorado que la colecistectomía es técnicamente sencilla, con la realización siempre de una colangiografía para valorar la integridad de la vía biliar y cerrando el duodeno en uno o 2 planos, en forma transversal¹⁸. En más del 50% de los casos ocurre cierre espontáneo de la fístula biledigestiva, posteriormente al manejo con enterolitotomía⁴.

El tratamiento laparoscópico es posible, con particular atención en la introducción del primer trocar, ya que las asas intestinales se encuentran dilatadas y pueden ocurrir lesiones. Recomendamos la técnica abierta para la colocación del primer trocar. Puede realizarse exteriorización de las asas intestinales no dilatadas, por un puerto de apoyo, y realizar enterolitotomía mediante un cierre primario transversal¹⁹.

Los métodos alternos de manejo terapéutico incluyen: la litotricia colónica láser, litotricia extracorpórea con onda de choque, litotricia extracorpórea con onda de choque+argón, láser y litotricia hidroeléctrica endoscópica. Estos métodos son posibles únicamente cuando el lito se encuentra en el colon, duodeno proximal o estómago¹.

Históricamente, la infección de herida quirúrgica y la dehiscencia de cierre o anastomosis representan las complicaciones más comunes, con un 25-50% de los casos; otras son: falla renal aguda, infección urinaria, fugas anastomóticas, abscesos abdominales y choque séptico. Cohortes retrospectivas y revisiones de literatura reportan malignidad en la vía biliar hasta en el 2-6% de los casos⁴.

Conclusiones

En la serie encontramos que los pacientes típicamente son mujeres, en la séptima década de la vida, sin comorbilidades de importancia, con cuadro de 2 semanas de duración en promedio típico de oclusión intestinal. En ningún caso se presentaron episodios de cólico vesicular o colecistitis aguda. Al ingreso presentan: leucocitosis y desviación de la curva de distribución a la izquierda, datos de falla renal prerrenal, desequilibrio hidroelectrolítico y, en el 50% de los casos, elevación de fosfatasa alcalina y gamma glutamil transpeptidasa, sin hiperbilirrubinemia.

En nuestra experiencia, se recomienda una reanimación hidroelectrolítica estricta al ingreso de los pacientes, así como realizar TC abdominal a los pacientes en quien se sospeche de dicho cuadro. Consideramos que el procedimiento quirúrgico que debe ser practicado de primera instancia es la enterolitotomía con enterorrafia primaria y, en los casos en los que se encuentren datos de isquemia intestinal o no sea posible una enterotomía satisfactoria, debe realizarse la resección del segmento y entero-enteroanastomosis.

La principal morbilidad en el postoperatorio inmediato fue el desequilibrio hidroelectrolítico y sepsis, por el diagnóstico de base o broncoaspiración.

La toma de decisiones debe partir de las condiciones generales del paciente. Al ser una enfermedad predominantemente presentada en adultos mayores, se debe ser juicioso al tratar de realizar el procedimiento en una sola etapa. En nuestra experiencia se presenta una menor tasa de morbimortalidad al realizarse únicamente enterolitotomía y cierre primario.

Responsabilidades éticas

Protección de personas y animales. Los autores declaran que para esta investigación no se han realizado experimentos en seres humanos ni en animales.

Confidencialidad de los datos. Los autores declaran que han seguido los protocolos de su centro de trabajo sobre la publicación de datos de pacientes.

Derecho a la privacidad y consentimiento informado. Los autores declaran que en este artículo no aparecen datos de pacientes.

Conflicto de intereses

Los autores declaran no tener ningún conflicto de intereses.

Bibliografía

1. Beuran M, Ivanov I, Venter MD. Gallstone ileus- Clinical and therapeutics aspects. *J Med Life*. 2010;3:365-71.
2. Ravikumar R, Williams JG. The operative management of gallstone ileus. *Ann R Coll Surg Engl*. 2010;92:279-81.
3. Nuño-Guzmán CM, Arróniz-Jaúregui J, Moreno-Pérez PA, Chávez-Solis EA, Esparza-Arias N, Hernández-González CI. Gallstone ileus: One-stage surgery in patient with intermittent obstruction. *World J Gastrointest Surg*. 2010;2:172-6.
4. Dai XZ, Li GQ, Zhan F, Wang XH, Zhang CY. Gallstone ileus: Case report and literature review. *World J Gastroenterol*. 2013;19:5586-9.
5. Martín-Pérez J, Delgado-Plasencia L, Bravo-Gutiérrez A, Burillo-Putze G, Martínez-Riera A, Alarcón-Hernandez A, et al. El íleo biliar como causa de abdomen agudo. Importancia del diagnóstico precoz para el tratamiento quirúrgico. *Cir Esp*. 2013;91:485-9.
6. De Alencastre MC, Toledo Cardoso K, Araujo Mendes C, Longatto Boteon Y, Barros de Carvalho R, Pereira Fraga G. Abdomen agudo por obstrução por ileobiliar. *Rev Col Bras Cir*. 2013;40:275-80.
7. Hayes N, Saha S. Recurrent gallstone ileus. *Clin Med Res*. 2012;10:236-9.
8. Noriega-Maldonado O, Bernal-Mendoza LM, Rivera-Nava JC, Guevara-Torres L. Íleo biliar. *Cir Ciruj*. 2005;73:443-8.
9. Marco-Domènech SF, López-Mut JV, Fernández-García P, San Miguel Moncín MM, Gil Sánchez S, Jornet Fayos J, et al. Bouveret's syndrome: The clinical and radiological findings. *Rev Esp Enferm Dig*. 1999;91:144-8.
10. Stagnitti F, Tudisco A, Ceci F, Nicodemi S, Orsino S, Avallone M, et al. Biliodigestive fistulae and gallstone ileus: Diagnostic and therapeutic consideration. Our experience. *G Chir*. 2014;35(9/10):235-8.
11. Martínez Ramos D, Daroca JM, Escrig Sos J, Paiva Coronel G, Alcalde Sánchez M, Salvador Sanchis JL. Íleo biliar: opciones terapéuticas y resultado en una serie de 40 casos. *Rev Esp Enferm Dig*. 2009;101:117-24.
12. Roothans D, Anguille S. Rigler triad in gallstone ileus. *CMAJ*. 2013;185:E690.
13. Murphy KP, Kearney DE, Mc Laughlin PD, Maher MM. Complete radiological findings in gallstone ileus. *J Neurogastroenterol Motil*. 2012;18:448-9.
14. Doko M, Zovak M, Kopljar M, Glavan E, Ljubicic N, Hochstädter H. Comparison of surgical treatments of gallstone ileus: Preliminary report. *World J Surg*. 2003;27:400-4.
15. Reiner RM, Cohen JR. Gallstone ileus: A review of 1001 reported cases. *Am Surg*. 1994;60:441-6.
16. Siriwardana PN, Weeraesara D, De Silva M. Cholecystectomy does not prevent gallstone ileus: Case report. *Case J*. 2009;2:6790.
17. Jones R, Broman D, Hawkins R, Corless D. Twice recurrent gallstone ileus: A case report. *J Med Case Reports*. 2012;6:362.
18. Suárez-Grau JM, Rubio-Chavez C, Alarcón-del Agua I, Casado-Maestre MD, Tamayo-López MJ, Palacios-González C, et al. Recidiva de íleo biliar. *Rev Esp Enferm Dig*. 2009;101:221-9.
19. Shiwani MH, Ullah Q. Laparoscopic enterolithotomy is a valid option to treat gallstone ileus. *JSL*. 2010;14:282-5.