



# CIRUGÍA y CIRUJANOS

Órgano de difusión científica de la Academia Mexicana de Cirugía  
Fundada en 1933

[www.amc.org.mx](http://www.amc.org.mx) [www.elsevier.es/circir](http://www.elsevier.es/circir)



## CASO CLÍNICO

### Hernia de Amyand y apendicitis complicada; presentación de un caso y elección de tratamiento quirúrgico



Eugenio García-Cano<sup>a,\*</sup>, José Martínez-Gasperin<sup>a</sup>, César Rosales-Pelaez<sup>b</sup>,  
Valeria Hernández-Zamora<sup>c</sup>, José Álvaro Montiel-Jarquín<sup>d</sup> y Fernando Franco-Cravioto<sup>b</sup>

<sup>a</sup> Servicio de Cirugía General, Unidad Médica de Alta Especialidad, Instituto Mexicano del Seguro Social, Puebla, Puebla, México

<sup>b</sup> Servicio Cirugía General, Hospital Regional Número 36, Instituto Mexicano del Seguro Social, Puebla, Puebla, México

<sup>c</sup> Universidad Popular Autónoma del Estado de Puebla, Puebla, Puebla, México

<sup>d</sup> Unidad Médica de Alta Especialidad, Hospital de Traumatología y Ortopedia, Instituto Mexicano del Seguro Social, Puebla, Puebla, México

Recibido el 24 de junio de 2014; aceptado el 10 de noviembre de 2014

Disponible en Internet el 31 de julio de 2015

#### PALABRAS CLAVE

Hernia Amyand;  
Apendicitis  
complicada;  
Tratamiento  
quirúrgico

#### Resumen

**Antecedentes:** Un apéndice cecal dentro de una hernia inguinal, con o sin apendicitis se define como hernia de Amyand. En el 1% de las hernias inguinales se puede encontrar un apéndice sin inflamación; sin embargo, la presencia de apendicitis dentro de un saco herniario se encuentra únicamente en el 0.08-0.13%.

**Caso clínico:** Varón de 43 años de edad, inicia padecimiento 2 días previos a su ingreso presentando dolor en región inguinal derecha. Se programa para plastia inguinal derecha por hernia inguinal complicada, encontrándose en hallazgos transoperatorios, hernia de Amyand, con cordón espermático necrosado y apéndice perforado. Se realiza corrección quirúrgica, con evolución clínica y con egreso hospitalario, al cuarto día del postoperatorio.

**Discusión:** La mayoría presentan características de hernia inguinal incarcerada o estrangulada e incluso, una apendicitis aguda o perforación del apéndice dentro del saco herniario no refleja sintomatología o signos específicos; debido a esto es complicado alcanzar un diagnóstico clínico de hernia de Amyand en el preoperatorio. En nuestro caso, el paciente presentó apendicitis perforada, con necrosis del cordón espermático, por lo que se le realizó: orquiectomía, apendicectomía y reparación primaria de la hernia inguinal sin colocar malla, puesto que existe controversia de su uso de malla en defectos de pared abdominal contaminada, por el riesgo de infección de la herida y de fístula del muñón apendicular.

\* Autor para correspondencia. 26 poniente 1503. Colonia Lázaro Cárdenas, C.P. 72090 Puebla, Puebla, México. Tel.: +(222) 2323873.  
Correo electrónico: [eugenio.g.c@hotmail.com](mailto:eugenio.g.c@hotmail.com) (E. García-Cano).

**Conclusión:** Presentamos una afección en una variedad extremadamente rara, con tratamiento quirúrgico y evolución favorable.

© 2015 Academia Mexicana de Cirugía A.C. Publicado por Masson Doyma México S.A. Este es un artículo Open Access bajo la licencia CC BY-NC-ND (<http://creativecommons.org/licenses/by-nc-nd/4.0/>).

## KEYWORDS

Amyand's hernia;  
Complicated  
appendicitis;  
Surgical treatment

## Amyand's hernia and complicated appendicitis; case presentation and surgical treatment choice

### Abstract

**Background:** A caecal appendix within an inguinal hernia, with or without appendicitis, is defined as Amyand's hernia. In 1% of inguinal hernias an appendix without inflammation can be found, however, the prevalence of appendicitis in a hernia sac is only 0.08-0.13%.

**Clinical case:** Male of 43 years old, began two days before admission with pain in the right inguinal region. He was scheduled for surgery due to a complication of a right inguinal hernia. The surgical findings were Amyand's hernia, necrotic spermatic cord, and perforated appendix. Surgical repair was performed with a favourable outcome, and he was discharged on the fourth postoperative day.

**Discussion:** Most of Amyand's hernia exhibit characteristics of incarcerated or strangulated inguinal hernia. Even acute appendicitis or perforated appendix within the hernia sac does not reflect specific symptoms or signs, therefore, a preoperative clinical diagnosis of Amyand's hernia is difficult to achieve. In our case, the patient had perforated appendicitis, developing necrosis of the spermatic cord. Orchiectomy, appendectomy, and inguinal hernia repair was performed without placing mesh. Due to the controversy on the use of mesh in contaminated abdominal wall defects, it was not indicated here, due to the high risk of wound infection and appendicular fistula.

**Conclusion:** An extremely rare condition is presented, with a surgical choice that led to a favourable outcome.

© 2015 Academia Mexicana de Cirugía A.C. Published by Masson Doyma México S.A. This is an open access article under the CC BY-NC-ND license (<http://creativecommons.org/licenses/by-nc-nd/4.0/>).

## Antecedentes

Un apéndice cecal dentro de una hernia inguinal, con o sin apendicitis, se define como hernia de Amyand. De acuerdo con Thomas et al. el hallazgo de un apéndice cecal no inflamado dentro del saco peritoneal de una hernia inguinal indirecta fue descrito por primera vez por Garangeot en 1731<sup>1</sup>. Claudius Amyand, realizó en 1735 la primera apendicectomía exitosa, en un paciente de 11 años de edad quien presentó un apéndice inflamado, perforado dentro de un saco herniario inguinal<sup>2,3</sup>.

En el 1% de todas las hernias inguinales se puede encontrar un apéndice sin inflamación, sin embargo, la presencia de apendicitis dentro de un saco herniario se encuentra únicamente en el 0.08%<sup>4</sup>.

## Caso clínico

Paciente varón de 43 años de edad, que inició padecimiento 2 días previos a su ingreso, al presentar dolor en región inguinal derecho, así como presencia de hernia inguinal del mismo lado. Acude al servicio de urgencias, siendo valorado por el servicio de cirugía general que indicó intervención

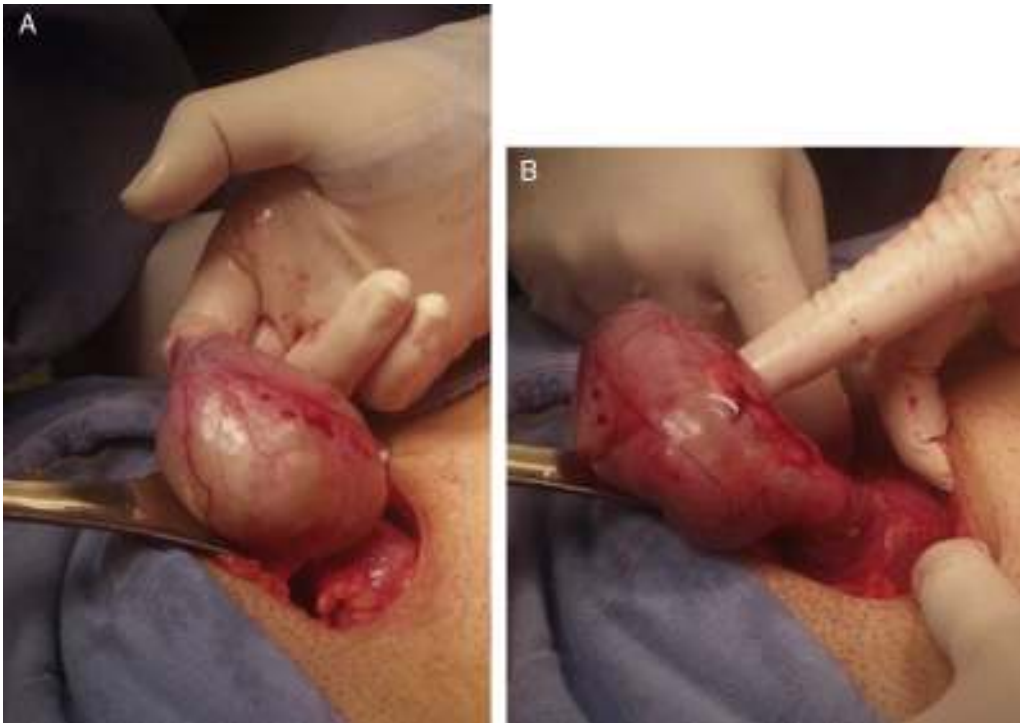
quirúrgica por el diagnóstico preoperatorio de hernia inguinal derecha complicada.

Se realizó procedimiento quirúrgico con abordaje para hernia inguinal y se identificó como hallazgo el apéndice cecal perforado en su punta con abundante pus y necrosis del cordón espermático, por lo que se le realizó orquiectomía derecha, apendicectomía y plastia de defecto en canal inguinal utilizando la técnica con tensión de Shouldice, sin uso de malla, cerrando piel con puntos separados y dejando drenaje tipo Penrose (figs. 1A y B, y fig. 2).

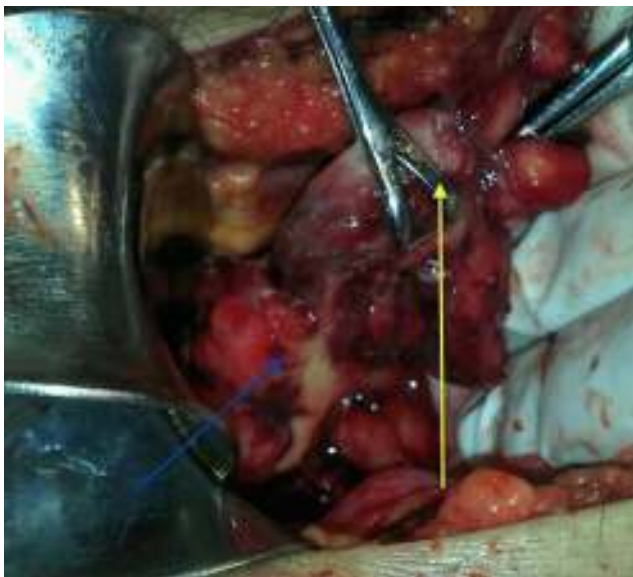
El paciente cursa con evolución favorable, se resuelve la hernia de Amyand con tratamiento quirúrgico, y el paciente egresa al cuarto día del postoperatorio, sin complicaciones.

## Discusión

La probabilidad de que una persona padezca de apendicitis aguda en su vida es del 8%, la incidencia de un apéndice no inflamado dentro de una hernia inguinal es alrededor del 1%. Sin embargo, la incidencia de una apendicitis aguda dentro del saco herniario es aún menos común, y ocurre aproximadamente en el 0.08-0.13%<sup>4,5</sup>. La mayoría de los casos reportados presentan características de hernia inguinal incarcerada o estrangulada. Incluso, una apendicitis aguda o perforación del apéndice dentro del saco herniario



**Figura 1** A y B Presencia del apéndice cecal dentro del saco herniario.



**Figura 2** Perforación del apéndice cecal (perforación, flecha derecha; saco herniario, flecha izquierda).

no refleja síntomas o signos específicos. Debido a estos datos es complicado alcanzar un diagnóstico clínico de hernia de Amyand preoperatorio<sup>3</sup>. El diagnóstico es realizado durante el transoperatorio, al efectuarse la exploración quirúrgica por datos clínicos de una hernia inguinal complicada.

El tratamiento quirúrgico se basa en las características presentadas por esta enfermedad, Losanoff y Basson

proponen una clasificación de 4 tipos en los cuales desarrollan el tratamiento para cada uno:

- Tipo 1: apéndice normal dentro de una hernia inguinal; el tratamiento quirúrgico consiste en: reducción de hernia, reparación con malla y apendicectomía en pacientes jóvenes.
- Tipo 2: apendicitis aguda dentro de una hernia inguinal, sin sepsis abdominal; en el tratamiento quirúrgico se debe llevar a cabo: apendicectomía a través de la hernia y reparación primaria sin malla.
- Tipo 3: apendicitis aguda dentro de la hernia inguinal, pared abdominal o sepsis peritoneal; el tratamiento quirúrgico consiste en: laparotomía, apendicectomía y reparación primaria de la hernia sin malla.
- Tipo 4: apendicitis aguda dentro de una hernia inguinal, relacionada o no con enfermedad abdominal; en este tipo el tratamiento quirúrgico, debe hacerse para la hernia como los tipo 1-3, y de existir enfermedad abdominal es indispensable investigar la etiología y solo así se podrá determinar el tratamiento quirúrgico apropiado<sup>6</sup>.

En nuestro caso, el paciente presentó datos clínicos compatibles con una hernia inguinal complicada, motivo por el cual se realizó un abordaje para plastia inguinal, y debido a que se acompañó de apendicitis complicada se decidió utilizar la misma incisión para resolverla. Se realizó una plastia sin malla con tensión con técnica de Shouldice, puesto que la presencia de material purulento podría poner en riesgo el uso de la malla (ya que existe controversia respecto a su uso), debido al potencial riesgo de infección de la herida y de la formación de fístula del muñón apendicular<sup>6-8</sup>.

## Conclusión

El tratamiento de la hernia de Amyand debe individualizarse ya que depende del estado del apéndice cecal, para así evitar riesgo de infección alto al realizarse su reparación.

## Conflicto de intereses

Los autores declaran no tener ningún conflicto de intereses.

## Bibliografía

1. Thomas WE, Vowles KD, Williamson RC. Appendicitis in external herniae. *Ann R Coll Surg Engl.* 1982;64:121–2.
2. Psarras K, Lalountas M, Baltatzis M, Pavlidis E, Tsitlakidis A, Symeonidis N, et al. Amyand's hernia-a vermiform appendix presenting in an inguinal hernia: A case series. *J Med Case Rep.* 2011;19:463.
3. Anagnostopoulou S, Dimitroulis D, Troupis TG, Allamani M, Paraschos A, Mazarakis A, et al. Amyand's hernia: A case report. *World J Gastroenterol.* 2006;12:4761–3.
4. Ghafouri A, Anbara T, Foroutankia R. A rare case report of appendix and cecum in the sac of left inguinal hernia (left Amyand's hernia). *Med J Islam Repub Iran.* 2012;26:94–5.
5. Sengul I, Sengul D, Aribas D. An elective detection of an Amyand's hernia with an adhesive caecum to the sac: Report of a rare case. *N Am J Medical Sci.* 2011;3:391–3.
6. Losanoff JE, Basson MD. Amyand hernia: What lies beneath-a proposed classification scheme to determine management. *Am Surg.* 2007;73:1288–90.
7. Losanoff JE, Basson MD. Amyand hernia: A classification to improve management. *Hernia.* 2008;12:325–6.
8. Yildiz F, Terzi A, Çoban S, Uzunkoy A. Amyand's hernia mimicking acute scrotum. *Eur Gen Med.* 2009;6:116–8.