



CIRUGÍA y CIRUJANOS

Órgano de difusión científica de la Academia Mexicana de Cirugía
Fundada en 1933

www.amc.org.mx www.elsevier.es/circir



CASO CLÍNICO

Colecistitis litiásica crónica agudizada y apendicitis aguda perforada sincrónicas. Reporte de caso



Guillermo Padrón-Arredondo* y Manuel de Atocha Rosado-Montero

Departamento de Cirugía, Hospital General de Playa del Carmen, Solidaridad, Quintana Roo, México

Recibido el 25 de abril de 2014; aceptado el 3 de noviembre de 2014

Disponible en Internet el 1 de agosto de 2015

PALABRAS CLAVE

Colecistitis;
Litiasis;
Apendicitis;
Aguda;
Sincronía

Resumen

Antecedentes: La apendicitis aguda y colecistitis aguda son los diagnósticos más comunes que los cirujanos generales operan. Sin embargo, rara vez se describe su presentación de forma sincrónica.

Caso clínico: Mujer de 43 años que acudió a la consulta por dolor en el hipocondrio derecho de 11 días de evolución, con dolor intermitente irradiado en el hemicinturón derecho, Murphy positivo, taquicardia y fiebre. Leucocitos 16,200/mm³, glucosa 345 mg/dl, pruebas de funcionamiento hepático alteradas, el ultrasonido reportó colelitiasis agudizada. Se realizó incisión tipo Masson obteniendo vesícula a tensión (piocolecisto) con paredes engrosadas, absceso subhepático de aproximadamente 300 ml, color verdoso-amarillento, fétido. Se realizó colecistectomía anterógrada subtotal por dificultad para identificar elementos del triángulo de Calot debido al proceso inflamatorio, con apertura de la misma y extracción de litos; se revisó la fosa iliaca derecha encontrando plastrón y apéndice retrocecal subseroso perforado en su tercio medio, con fecalito libre y absceso en hueso pélvico por lo que se realiza una apendicectomía parcial anterógrada. La paciente evolucionó satisfactoriamente siendo dada de alta por mejoría.

Discusión: En esta paciente, con el antecedente de cuadros recurrentes de dolor vesicular y con dolor abdominal agudo diseminado, y sin datos de irritación peritoneal, la sospecha clínica fue colecistitis litiásica agudizada con probable piocolecisto. El abordaje abierto para esta paciente permitió el acceso tanto al apéndice como a la vesícula biliar, permitiendo realizar la exploración de la cavidad abdominal.

Conclusión: La presentación sincrónica de colecolitiasis agudizada y apendicitis aguda complicada (perforada) no ha sido informada en la literatura médica.

© 2015 Academia Mexicana de Cirugía A.C. Publicado por Masson Doyma México S.A. Este es un artículo Open Access bajo la licencia CC BY-NC-ND (<http://creativecommons.org/licenses/by-nc-nd/4.0/>).

* Autor para correspondencia. Cda. Corales 138 Residencial Playa del Sol, Playa del Carmen, C.P. 77724. Solidaridad, Quintana Roo. México. Tel.: +01-984-1100707.

Correo electrónico: gpadronarredondo@hotmail.com (G. Padrón-Arredondo).

KEYWORDS

Cholecystitis;
Lithiasis;
Appendicitis;
Acute;
Synchronous

Synchronous acute cholecystolithiasis and perforated acute appendicitis. Case report**Abstract**

Background: Acute appendicitis and acute cholecystitis are among the most common diagnoses that general surgeons operate on. However, it is rarely described in its synchronous form.

Clinical case: A 43 year-old woman attending the clinic for right upper quadrant pain of 11 days duration. The patient refers to intermittent radiating pain in the right side, with positive Murphy, tachycardia, and fever. The laboratory results showed white cells $16,200/\text{mm}^3$, glucose 345 mg/dl, abnormal liver function tests. Acute cholecystitis was reported with ultrasound. A Masson-type incision was made, noting an enlarged pyogenic gallbladder with thickened walls, sub-hepatic abscess of approximately 300 ml, greenish-yellow colour, and foetid. An anterograde subtotal cholecystectomy is performed due to difficulty in identifying elements of Calot triangle due to the inflammatory process, opening it and extracting stones. The right iliac fossa is reviewed, finding a plastron and a sub-serous retrocaecal appendix perforated in its middle third with free fecalith and an abscess in the pelvic cavity. An anterograde appendectomy was performed and the patient progressed satisfactorily, later being discharged due to improvement.

Discussion: In this patient, with a history of recurrent episodes of gallbladder pain and disseminated acute abdominal pain without peritoneal irritation, clinical suspicion was exacerbated cholecystitis with probable empyema of the gallbladder. Open surgery approach for this patient allowed access to both the appendix and gallbladder in order to perform a complete exploration of the abdominal cavity.

Conclusion: The synchronous presentation of cholecystolithiasis and complicated appendicitis has not been reported in the literature.

© 2015 Academia Mexicana de Cirugía A.C. Published by Masson Doyma México S.A. This is an open access article under the CC BY-NC-ND license (<http://creativecommons.org/licenses/by-nc-nd/4.0/>).

Antecedentes

La apendicitis y colecistitis sincrónicas pocas veces han sido informadas y la mayoría han sido descritas como colecistitis alitiásicas y apendicitis en fases tempranas, así como también en pacientes embarazadas (dentro del mismo periodo de gestación), es decir, no sincrónicas absolutas. Los pocos casos informados proceden de Europa Oriental y un caso de la Argentina¹⁻⁴.

Caso clínico

Mujer de 43 años de edad que acudió a la consulta de Cirugía General por dolor en el hipocondrio derecho. La paciente se encontró con dolor intermitente irradiado en el hemicinturón derecho, Murphy positivo, signos vitales: tensión arterial 120/70 mm Hg, frecuencia cardiaca 100/min, frecuencia respiratoria 20/min, temperatura 38.5°C. Reporte de laboratorio: hemoglobina 10.7 g/dl, leucocitos $16,200/\text{mm}^3$, neutrófilos segmentados 82%, tiempo de protrombina 14.9 seg, tiempo parcial de tromboplastina 40.9 seg, glucosa 345 mg/dl; pruebas funcionales hepáticas: bilirrubina directa 1.82 mg/dl, bilirrubina indirecta 0.50 mg/dl, bilirrubina total 2.32 mg/dl, albúmina 2.77 g/dl, relación albúmina/globulina 0.62 UI/l, gama-glutamilttransferasa 404 U/l, resto normal. El ultrasonido reportó colecistitis aguda litiásica, por lo que se integró el diagnóstico de colecistitis litiásica agudizada.

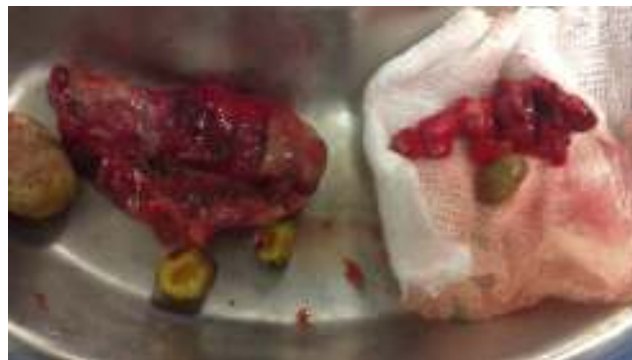


Figura 1 Vesícula con litos yapéndice con fecalito.

Se realizó incisión tipo Masson ampliada obteniendo los siguientes hallazgos: vesícula a tensión (piocolecisto) con paredes engrosadas, a la exploración se liberaron adherencias y se abrió un absceso subhepático de aproximadamente 300 ml, color verde-amarillento con fetidez (anaerobios), se realizó colecistectomía anterógrada subtotal a nivel de cuello vesical con apertura de la misma y extracción de litos, el mayor de 2 cm redondo y 2 más facetados; terminada la evacuación del absceso y la colecistectomía simple se revisó la fosa iliaca derecha encontrando plastrón yapéndice retrocaecal subserosa perforada en su tercio medio con fecalito libre de 2×6 cm (fig. 1) con absceso en hueco pélvico y en corredera derecha por lo que se le realizó una apendicectomía anterógrada. La paciente evolucionó satisfactoriamente

y fue dada de alta por mejoría al 5° día de estancia intrahospitalaria, tolerando la vía oral y con emuntorios normales.

Discusión

Un principio importante del diagnóstico médico es el inicio agudo de los síntomas y la constelación de datos que deben producir un mejor diagnóstico; sin embargo, en esta paciente con el antecedente de cuadros recurrentes de dolor vesicular, con dolor abdominal agudo diseminado y sin datos de irritación peritoneal, la sospecha clínica fue colecistitis litiasica agudizada con probable piocolecisto sin pensar en un cuadro apendicular. Nuestro caso resultó semejante a otros casos reportados al no pensar en 2 posibles enfermedades sincrónicas.

DeMuro⁵ reportó un caso sincrónico operado laparoscópicamente de colecistolitiasis agudizada y apendicitis aguda en estadio temprano, ambos procesos patológicos diagnosticados preoperatoriamente. Al revisar la literatura médica solo pudo encontrarse 3 casos de apendicitis aguda simultánea con colecistitis aguda: 1) un caso de concomitancia de apendicitis aguda y colecistitis aguda⁶; 2) otro caso en una embarazada con rotura de vesícula y coexistencia de apendicitis⁷; 3) y finalmente, una aparente concomitancia de apendicitis aguda con colecistitis acalculosa⁸. La apendicitis aguda y los cálculos biliares sintomáticos son las indicaciones más comunes para los procedimientos quirúrgicos no obstétricos durante el embarazo; sin embargo, la combinación de estas 2 presentaciones clínicas en el mismo período de gestación es anecdótica. Ni el caso de DeMuro⁵ ni los casos presentados en sus referencias fueron similares al nuestro en su forma de presentación. Başaran et al.⁹ informaron de un caso en una paciente de 30 años de edad con embarazo gemelar complicado con apendicitis aguda seguida de la colecistitis con pobres resultados fetales, en donde a pesar de una adecuada atención cuando 2 condiciones, la apendicitis y la colecistitis, se producen en el mismo período gestacional, una y después la otra (no sincrónicas), las complicaciones pueden llegar a ser inevitables. Recientemente Martínez et al.¹⁰ han reportado un caso de apendicectomía por apendicitis aguda seguido al 4° día de colecistitis alitiásica aguda en una niña de 11 años; la etiopatogenia de esta condición en el periodo postoperatorio inmediato se ha relacionado con una alta concentración de bilis en la vesícula, seguido de contracciones rápidas e intensas para el vaciamiento del lodo biliar después del inicio de la vía oral, aquí tampoco hubo sincronía absoluta; y otro caso de Shpizel et al.¹¹ en el que refieren la coexistencia de colecistitis destructiva y apendicitis en un niño. Poliakov et al.¹² también han reportado esta asociación como apendicitis aguda flegmonosa destructiva y colecistitis. En nuestro caso no pudimos precisar qué entidad predispuso a la otra. La colecistalgia, los apéndices y las vesículas destructivas (flegmonosas y gangrenosas, expresiones de las fases de inflamación que termina en necrosis y perforación) son términos poco utilizados en Occidente, pero también significan fases agudas de estos procesos infecciosos muy parecidos en su fisiopatología, términos ampliamente utilizados en Europa del Este^{13,14}. Mientras la inmensa mayoría de los pacientes con dolor abdominal tienen un solo diagnóstico, los cirujanos necesitan ser conscientes de que los

diagnósticos múltiples pueden coexistir. En tales casos un abordaje laparoscópico puede ser un método ideal, permitiendo el acceso quirúrgico a todo el abdomen, además de ser un procedimiento actualmente utilizado casi en todo el mundo. Los pacientes con colelitiasis crónica agudizada recidivante, como nuestro caso, pueden presentar dificultades técnicas debido a la densa fibrosis, que impide un claro delineamiento de la anatomía del triángulo de Calot, lo cual obligó a realizar una colecistectomía subtotal¹⁵⁻¹⁸. Finalmente, ni la apendicitis aguda tiene como complicación conocida a la colecistitis aguda, ni esta tiene como complicación la apendicitis, es decir, se trata de 2 entidades diferentes presentes al mismo tiempo¹⁹.

Conclusiones

La presentación sincrónica de colecistolitiasis agudizada y apendicitis aguda complicada (perforada) no ha sido informada en la bibliografía médica, y este es nuestro primer caso observado en nuestro hospital y tratado con éxito de manera simultánea, por lo cual ante un cuadro de abdomen agudo con diagnóstico de colelitiasis agudizada esta podría enmascarar el cuadro apendicular y, por lo tanto, es mandatorio la revisión completa de los órganos intraabdominales.

Conflicto de intereses

Los autores declaran no tener ningún conflicto de intereses.

Bibliografía

1. Kędra M, Jodłowski J. Symptom complex of appendicitis and cholecystitis. *Przegl Lek.* 1955;11:89-94.
2. Abasov BKH. Simultaneous perforation of the gallbladder and of the appendix. *Vestn Khir Im II Grek.* 1958;80:106-7.
3. Starikova RP. A combination of acute cholecystitis and appendicitis. *Khirurgiia (Mosk).* 1960;36:119-20.
4. Abella ME. Colecistitis aguda y peritonitis por apendicitis gangrenosa concomitante. *Prensa Med Argent.* 1961;48:3002-5.
5. DeMuro JP. Simultaneous acute cholecystitis and acute appendicitis treated by a single laparoscopic operation. *Case Rep Surg.* 2012;2012:575930. ID 575930. doi:10.1155/2012/575930.
6. Reimann DL, Reeves HG. Concomitance of acute appendicitis and acute cholecystitis. *Am Surg.* 1955;21:220-2.
7. Sahebally SM, Burke JP, Nolan N, Latif A. Synchronous presentation of acute acalculous cholecystitis and appendicitis: A case report. *J Med Case Reports.* 2011;5:551. <http://dx.doi.org/10.1186/1752-1947-5-551>.
8. Grimes DA. Spontaneous perforation of the gallbladder from cholecystitis with acute appendicitis in pregnancy. A case report. *J Reprod Med Obstet Gynecol.* 1996;41:450-2.
9. Başaran A, Bozdağ G, Aksu AT, Deren O. Twin pregnancy complicated with acute appendicitis and cholecystitis in the same gestational period. *Arch Gynecol Obstet.* 2007;276:291-3.
10. Martínez Ruiz J, Cascales Sánchez P, Rueda Martínez JL, González Masía JA, Moreno Resina JM. Colecistitis aguda alitiásica tras apendicectomía por apendicitis aguda en edad pediátrica. *Rev Esp Enferm Dig.* 2008;100:185-6.
11. Shpizel' RS, Shpizel' LR. Destructive cholecystitis and appendicitis in a child. *Vestn Khir Im I I Grek.* 1985;134:90-1.
12. Poliakov NG, Galanzovski AM, Babin IA, Shuliarenko VA. Combination of acute phlegmonous appendicitis and destructive cholecystitis. *Klin Khir.* 1986;4:64-5.

13. Pokh-Drobantsev VV, Makarchenko I, Stetsenko GV. Acute destructive appendicitis associated with destructive cholecystitis. *Klin Khir.* 1992;11:72-3.
14. Kinawi MM. Appendix and gallbladder disease, appendiceal cholecystalgia. A new theory. *J Egypt Med Assoc.* 1953;36:4-13.
15. Mayo WJ. Some observations on the surgery of the gall-bladder and the bile-ducts. *Ann Surg.* 1899;30:452-8.
16. Madding GF. Subtotal cholecystectomy in acute cholecystitis. *Am J Surg.* 1955;89:604-7.
17. Bornman PC, Terblanche J. Subtotal cholecystectomy: For the difficult gallbladder in portal hypertension and cholecystitis. *Surgery.* 1985;98:1-6.
18. Singhai T, Balakrishnan S, Hussain A, Nicholls J, Grandy-Smith S, El-Hasani S. Colecistectomía laparoscópica subtotal. *Surgeon.* 2009;7:263-8.
19. Huffman JL, Schenker S. Acute acalculous cholecystitis: A review. *Clin Gastroenterol Hepatol.* 2010;8:15-22.