

La imagen del mes

Obstrucción y necrosis de fundus vesicular por brida

Abdominal adhesion causing obstruction and necrosis of the gallbladder's fundus



Benjamin Thorpe Plaza*, Manuel Paz y Manuel Bustamante Montalvo

Servicio de Cirugía General y del Aparato Digestivo, Hospital Clínico Universitario de Santiago de Compostela, Santiago de Compostela, A Coruña, España

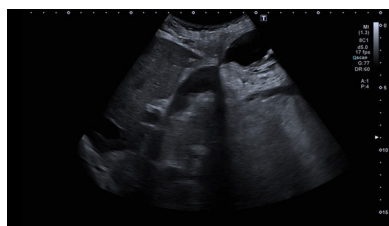

Figura 1

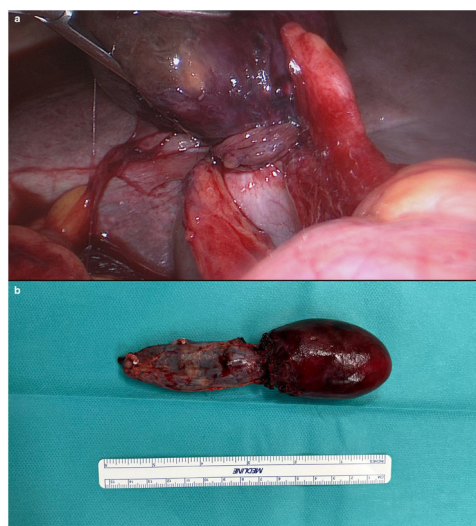


Figura 2

Mujer de 90 años sin antecedentes de interés y sin cirugías abdominales previas acude a urgencias por dolor abdominal y febrícula de 48 horas de evolución. Exploración física: dolor en hipocondrio derecho y Murphy positivo. La analítica presenta datos de infección. Ecografía abdominal: vesícula biliar con morfología en reloj de arena, área de estenosis entre fundus y resto de la vesícula, hallazgos compatibles de colecistitis aguda a nivel del fundus vesicular (fig. 1). Se decide intervención quirúrgica urgente, y durante la colecistectomía laparoscópica (fig. 2a) se evidencia una brida que rodea el fundus vesicular, que se encuentra excluido y necrosado; la vesícula biliar proximalmente presenta características normales. Se completa la colecistectomía y se remite pieza de estudio para anatomía patológica (fig. 2b). La paciente es dada de alta el segundo día postoperatorio.

Diagnóstico: Necrosis de fundus vesicular por brida.

* Autor para correspondencia.

Correo electrónico: benjamin.thorpe@hotmail.com (B. Thorpe Plaza).

<https://doi.org/10.1016/j.ciresp.2024.05.003>

0009-739X/© 2024 AEC. Publicado por Elsevier España, S.L.U. Este es un artículo Open Access bajo la licencia CC BY (<http://creativecommons.org/licenses/by/4.0/>).