



Video de mes

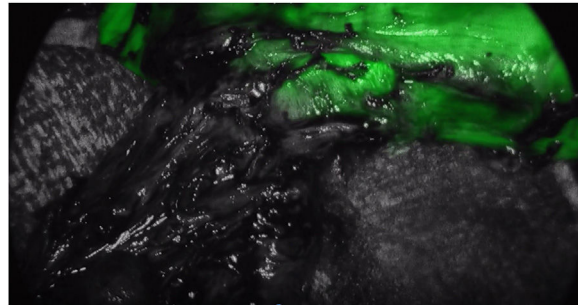
Resección toracoscópica de divertículo esofágico asistida con luz blanca bajo el modo de ICG



Thoracoscopic resection of esophageal diverticulum assisted by white light under ICG mode

Ana Baeza Carrión*, Sara Martínez Núñez, Isaias Alarcón del Agua y Salvador Morales-Conde

Unidad de Innovación en Cirugía Mínimamente Invasiva, Hospital Universitario Virgen del Rocío, Universidad de Sevilla, Sevilla, España



El modo verde de indocianina (ICG) en el abordaje torácico de los divertículos esofágicos de tercios superiores supone un avance en la seguridad de la disección y la miotomía esofágicas, permitiendo un control más adecuado de su estanqueidad. Se presenta el caso de una paciente de 49 años con infecciones respiratorias recurrentes secundarias a gran divertículo en la parte superior del tercio inferior esofágico. Se realiza toracoscopia para disecar el divertículo, utilizando el modo ICG para controlar la luz esofágica durante su disección y posterior miotomía, así como para confirmar la estanqueidad tras la sección del divertículo.

Anexo. Material adicional

Se puede consultar material adicional a este artículo en su versión electrónica disponible en [doi:10.1016/j.ciresp.2021.10.021](https://doi.org/10.1016/j.ciresp.2021.10.021).

* Autor para correspondencia.

Correo electrónico: baeza.carrion.ana@gmail.com (A. Baeza Carrión).

<https://doi.org/10.1016/j.ciresp.2021.10.021>

0009-739X/© 2021 AEC. Publicado por Elsevier España, S.L.U. Todos los derechos reservados.