



La imagen del mes

Hernia diafragmática izquierda por rotura muscular tras gimnasia abdominal hipopresiva

Left diaphragmatic hernia due to muscle rupture after hypopressive abdominal gymnastics



Erick Montilla Navarro^{a,*}, Ramón Gómez Contreras^b, Abel Gregorio Hernández^b y Juan José Arroyo Martín^a

^a Servicio de Cirugía General y del Aparato Digestivo, Hospital Marina Salud de Denia, Denia, Alicante, España

^b Servicio de Radiología, Hospital Marina Salud de Denia, Denia, Alicante, España

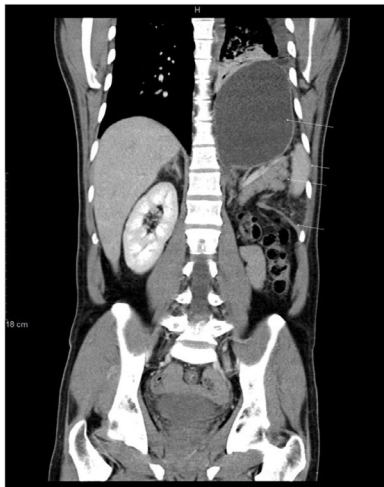


Figura 1

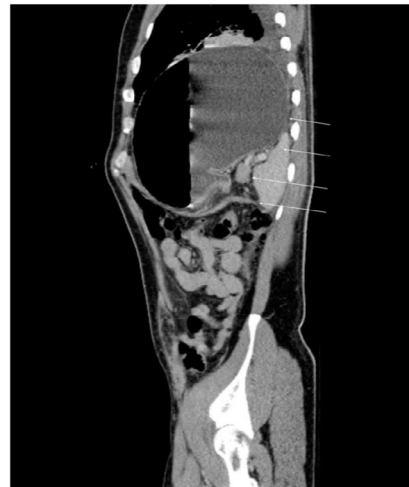

Figura 2

Varón de 46 años, consulta a urgencias por dolor abdominal súbito, intenso, inicialmente en flanco izquierdo y posteriormente difuso, acompañado de vómitos. Resalta inicio de la clínica tras realizar gimnasia abdominal hipopresiva. En urgencias, buen estado general con discreta taquipnea y con abdomen sin signos de irritación peritoneal.

En estudios de imagen (figs. 1 y 2) se identifica rotura diafragmática izquierda condicionando una gran hernia con contenido de estómago, cuerpo-cola de páncreas y el bazo.

Se indica laparoscopia urgente con la reducción del contenido herniario y cierre primario de la rotura diafragmática con sutura no absorbible.

Figs. 1 y 2: marcado con flechas de arriba abajo: estómago, bazo, páncreas y diafragma.

* Autor para correspondencia.

Correo electrónico: erickmontilla1@gmail.com (E. Montilla Navarro).

<https://doi.org/10.1016/j.ciresp.2021.01.002>

0009-739X/© 2021 AEC. Publicado por Elsevier España, S.L.U. Todos los derechos reservados.