

## La imagen del mes

## Fístula traqueal tras tiroidectomía total. ¿Puede pasar a los 30 días de la cirugía?



### Tracheal fistula after total thyroidectomy. Can it happen 30 days after surgery?

Iñaki Fraile Alonso\*, Javier Medina Rodriguez y Angélica Mira Vazquez

Servicio de Cirugía General y del Aparato Digestivo, Complejo Hospitalario de Toledo, Toledo, España

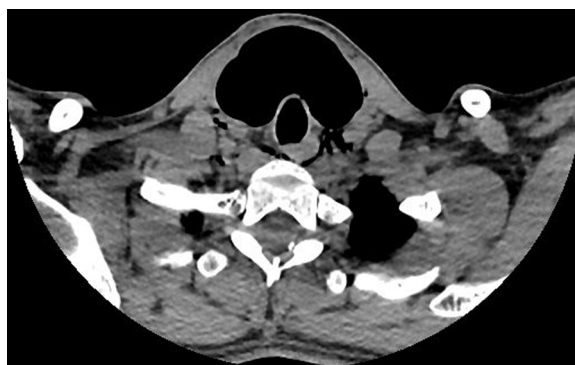


Figura 1

Paciente de 28 años intervenida por enfermedad de Graves-Basedow, realizándose tiroidectomía total. Al mes presenta tumefacción y opresión a nivel de la herida quirúrgica. En la TAC urgente se aprecia enfisema subcutáneo cervical y posible fístula traqueal (fig. 1).

Se decide manejo inicial conservador con antibiótico IV. En el 5.º día de ingreso presenta empeoramiento clínico. Se reinterviene, no identificando necrosis a nivel traqueal. Se repara defecto traqueal milimétrico mediante sutura y colgajo muscular. Buena evolución posterior.

La fístula traqueal tras tiroidectomía es una complicación rara (0,06%). El tratamiento varía según la situación clínica del paciente (conservador vs. reintervención).

\* Autor para correspondencia.

Correo electrónico: [ifraile@sescam.jccm.es](mailto:ifraile@sescam.jccm.es) (I. Fraile Alonso).

<https://doi.org/10.1016/j.ciresp.2020.11.015>

0009-739X/© 2020 AEC. Publicado por Elsevier España, S.L.U. Todos los derechos reservados.