

## La imagen del mes

# Cirugía preservadora de parénquima en traumatismo hepático grado IV

## Hepatic parenchymal preservation surgery in liver trauma grade IV



Juan Jesús Rubio-García<sup>a,\*</sup>, Silvia Sevilla Micó<sup>a</sup>, Gonzalo Rodríguez-Laiz<sup>a,b</sup>  
y José Manuel Ramia<sup>a,b</sup>

<sup>a</sup> Servicio de Cirugía General y Aparato Digestivo, Hospital General Universitario de Alicante, Alicante, España

<sup>b</sup> Instituto de Investigación Sanitaria y Biomédica de Alicante (ISABIAL), Alicante, España

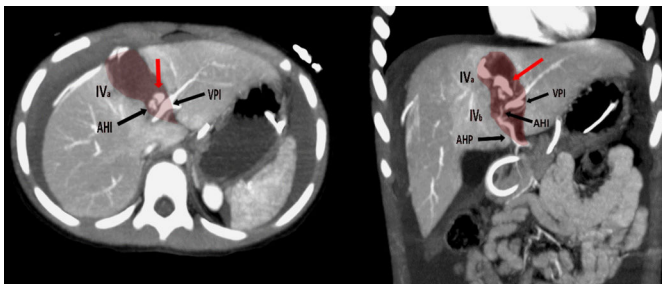


Figura 1

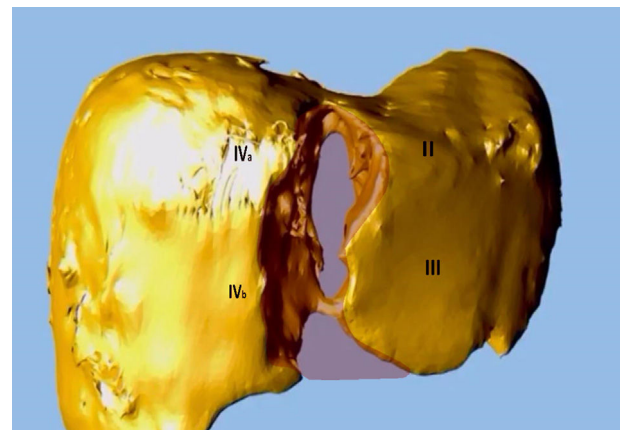


Figura 2

Niña de 7 años que acude tras traumatismo abdominal con el manillar de la bicicleta. Presenta dolor abdominal en región epigástrica e hipocondrio derecho, taquicardia e hipotensión (TA: 91/53 y FC: 116 lat/min). A la exploración física se comprueba palidez mucocutánea, hematoma abdominal y dolor con signos de irritación peritoneal. Hemoglobina: 10,4 g/dl. Ecografía abdominal: contusión hepática en segmento IV con líquido multicompartimental. Angio-TC (fig. 1): gran laceración hepática en el segmento I y IV que atraviesa todo el parénquima hepático. Asocia lesión vascular en el hilio con hemorragia activa arterial.

Ante tales hallazgos se realiza laparotomía donde se observa: hemoperitoneo masivo, laceración hepática grado IV en la inserción del ligamento falciforme, hemorragia arterial activa de la rama arterial del segmento IV y pequeña laceración biliar en el conducto izquierdo intraparenquimatoso. Se realizó sutura de la lesión arterial y biliar con polipropileno de 8/0 que evitó la resección hepática. Realizamos reconstrucción 3D con Horos<sup>TM</sup> (fig. 2). A los 3 meses se realiza ecografía abdominal que muestra parénquima hepático preservado y permeabilidad arterial.

\* Autor para correspondencia.

Correo electrónico: [juanjesus1010@gmail.com](mailto:juanjesus1010@gmail.com) (J.J. Rubio-García).

<https://doi.org/10.1016/j.ciresp.2020.11.004>

0009-739X/© 2020 AEC. Publicado por Elsevier España, S.L.U. Todos los derechos reservados.