



La imagen del mes

## Enfermedad de Crohn vulvar; una forma inusual de presentación

### Vulvar Crohn's disease; an unusual form of presentation

Sebastián Jeri-McFarlane<sup>a,\*</sup>, Álvaro García-Granero<sup>a</sup>, Daniel Ginard-Vicens<sup>b</sup>  
y Francisco Xavier González-Argente<sup>a</sup>

<sup>a</sup> Unidad de Cirugía Colorrectal, Servicio de Cirugía General y del Aparato Digestivo, Hospital Universitario Son Espases, Palma de Mallorca, Baleares, España

<sup>b</sup> Servicio de Digestivo, Hospital Universitario Son Espases, Palma de Mallorca, Baleares, España

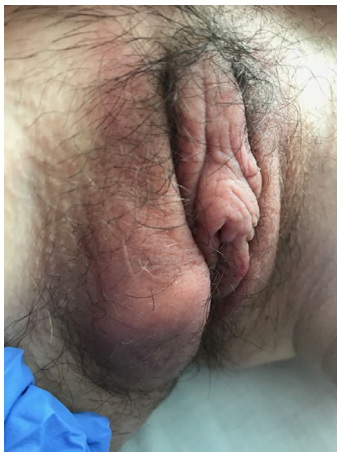


Figura 1

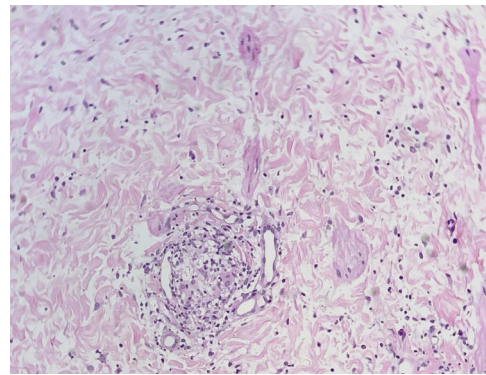


Figura 2

La enfermedad de Crohn suele asociar complicaciones extra-intestinales, entre las cuales se encuentra la enfermedad de Crohn vulvar (ECV). Presentamos el caso de una mujer de 31 años diagnosticada de enfermedad de Crohn ileocólica estenosante con afectación del íleon terminal y perianal. A los 4 años del inicio, presentó lesión en el labio mayor derecho sin signos de infección ni inflamación aguda (fig. 1), por lo que se realizó biopsia que informó de infiltrado linfoplasmocitario y granulomatoso compatible con ECV (fig. 2). No existen ensayos clínicos aleatorizados que valoren un tratamiento específico. Como primera línea, se han propuesto los antibióticos como metronidazol, como en el caso de nuestra paciente que presentó buena evolución.

\* Autor para correspondencia.

Correo electrónico: [sebastian.jeri@ssib.es](mailto:sebastian.jeri@ssib.es) (S. Jeri-McFarlane).

<https://doi.org/10.1016/j.ciresp.2020.10.022>

0009-739X/© 2020 AEC. Publicado por Elsevier España, S.L.U. Todos los derechos reservados.