



La imagen del mes

Perforación gástrica en el seno de una hernia de hiato mixta



Gastric Perforation in a Mixed Hiatus Hernia

Sergio Cerrato Delgado*, Catalina Peña Barturen y María Dolores Casado Maestre

Servicio de Cirugía General y del Aparato Digestivo, Hospital Universitario Puerta del Mar, Cádiz, España

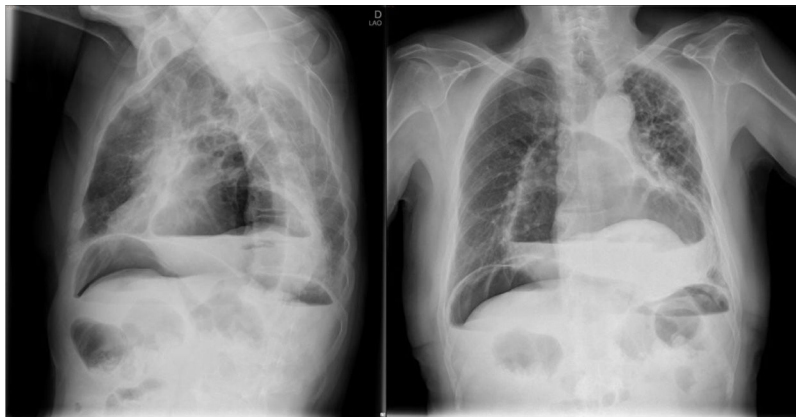


Figura 1

Varón de 72 años, con dolor epigástrico, súbito e invalidante de 2 h de evolución. Marcada afectación del estado general con postura antiálgica, sudoración profusa, taquicardia y taquipnea. PA 100/60 mmHg. Exploración abdominal con defensa muscular. Analítica normal. Radiografía con gran nivel hidroaéreo torácico secundario a hernia de hiato asociado a perforación de víscera hueca con neumoperitoneo bilateral. Se practica laparotomía urgente realizando reducción del saco herniario y resección del mismo. Se evidencia perforación en tercio proximal de curvatura menor. Se realiza sutura, epiploplastia y cierre de pilares diafragmáticos. El paciente es dado de alta sin complicaciones al séptimo día (figura 1).

* Autor para correspondencia.

Correo electrónico: Sergio_0892@hotmail.com (S. Cerrato Delgado).

<https://doi.org/10.1016/j.ciresp.2020.06.013>

0009-739X/© 2020 AEC. Publicado por Elsevier España, S.L.U. Todos los derechos reservados.