



CIRUGÍA ESPAÑOLA

www.elsevier.es/cirugia


Carta científica

Neumoperitoneo espontáneo no quirúrgico en paciente COVID-19 positivo con neumonía bilateral severa

Non-surgical Spontaneous Pneumoperitoneum in a COVID-19 Positive Patient With Severe Bilateral Pneumonia

El neumoperitoneo espontáneo no quirúrgico supone el 10% de los casos descritos en la literatura¹⁻⁸. Es una entidad de difícil diagnóstico, subsidiaria de un manejo conservador, con la consiguiente reducción de iatrogenia^{1,2,4-7}.

Presentamos un caso de un varón de 46 años, sin antecedentes de interés, que acudió a urgencias por disnea y fiebre de 39 °C, siendo diagnosticado de neumonía bilateral vírica por infección por COVID-19 (*polymerase chain reaction* [PCR] nasofaríngea positiva). El paciente fue ingresado, en las primeras 48 h desarrolló insuficiencia respiratoria global severa y fue trasladado a la UCI. Preciso ventilación mecánica (VM) en modo IPPV con FiO₂ 0,6, PEEP 14 cmH₂O, 480 ml × 24 rpm. Se requirió traqueostomía al 7.º día de ingreso en la UCI. Recibió tratamiento antibiótico con hidroxiquina y azitromicina, asociando después meropenem y cefazolina por sospecha de sobreinfección respiratoria bacteriana. Se asoció corticoterapia a altas dosis.

El 16.º día de ingreso en la UCI se desconectó al paciente de la VM por mejoría respiratoria. En la radiografía torácica de control se evidenció neumoperitoneo subdiafragmático derecho (fig. 1), por lo que se nos interconsultó. Analíticamente, con respecto al día previo, se encontraba con descenso importante de leucocitos (de 27.000 a 17.000 μ/l), así como de la proteína C reactiva (de 256 a 84 mg/l). Las transaminasas seguían elevadas, pero con un claro patrón descendente (ALT: 171 UI/l; AST: 52 UI/l). Procalcitonina: 0,04 ng/ml. El paciente estaba asintomático desde el punto de vista abdominal. Mantenía tránsito intestinal, sin fiebre ni otra clínica asociada.

Se realizó TC toracoabdominal con contraste intravenoso, por sonda nasogástrica y por vía rectal. Se evidenciaron opacidades multifocales parcheadas confluentes en ambos pulmones de predominio periférico y consolidaciones de predominio posterior y basal con broncograma aéreo en relación con neumonía vírica por COVID-19 conocida. A nivel abdominal se objetivó neumoperitoneo abundante con relleno

por el contraste de todo el marco cólico y asas de intestino delgado, sin presentar fugas del mismo. Asociaba mínima cantidad de líquido libre abdominal, sin áreas de rarefacción de la grasa que sugiriesen afectación inflamatoria, así como múltiples adenopatías abdominales de carácter reactivo (fig. 2).

Ante estos hallazgos, se filió como neumoperitoneo espontáneo no quirúrgico y se decidió manejo conservador. A las 24 h del diagnóstico el paciente persistía asintomático desde el punto de vista abdominal y con reducción de reactantes de fase aguda progresiva, por lo que se inició tolerancia oral sin incidencias, siendo dado de alta a planta a los 21 días de ingreso en la UCI. Continuó con mejoría respiratoria progresiva, sin presentar clínica abdominal relevante durante su estancia en el hospital. El paciente fue dado de alta a los 43 días del ingreso.

Realizamos una búsqueda sistemática sin límites en PubMed con la estrategia (Pneumoperitoneum) AND ((Covid 19) OR (Covid-19) OR (Coronavirus Covid-19) OR (Covid) OR (Coronavirus) OR (Covid 19 symptoms)) a fecha 15 de abril de 2020, encontrándose únicamente un artículo publicado que no era objeto del estudio actual.

La perforación intestinal supone la causa del 90% de los neumoperitoneos^{1-6,8}. Sin embargo, en el 10% restante se engloban los neumoperitoneos espontáneos que podrían ser manejados de manera conservadora, lo que supone una clara reducción de la iatrogenia¹⁻³. Los neumoperitoneos no quirúrgicos fueron clasificados en 1977 por Gantt et al. como de causa torácica, abdominal, ginecológica o iatrogénica^{1,5}. Las causas torácicas ocupan el segundo lugar, por detrás de las causas abdominales (neumatosis quística intestinal y procedimientos endoscópicos)^{3,6,8}. Una de las causas más frecuentes de origen torácico es la VM, debido al barotrauma que se produce como consecuencia de la presión positiva². Esto ocasiona la rotura de alvéolos subcorticales y perivasculares,

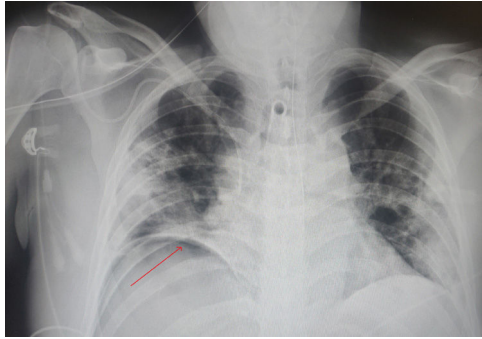


Figura 1 – Radiografía torácica de control tras desconexión de ventilación mecánica. Se objetiva neumoperitoneo subfrénico derecho. Consolidaciones neumónicas bilaterales como consecuencia de neumonía por COVID-19.

pasando el aire a la cavidad abdominal por vía transdiafragmática o transmediastínica^{1,6}. Por esto, en ocasiones se asocia a neumomediastino, enfisema subcutáneo y retroneumoperitoneo⁶.

El diagnóstico de neumoperitoneo espontáneo no quirúrgico es muy controvertido y supone un dilema para el cirujano, fundamentalmente cuando la sintomatología abdominal es

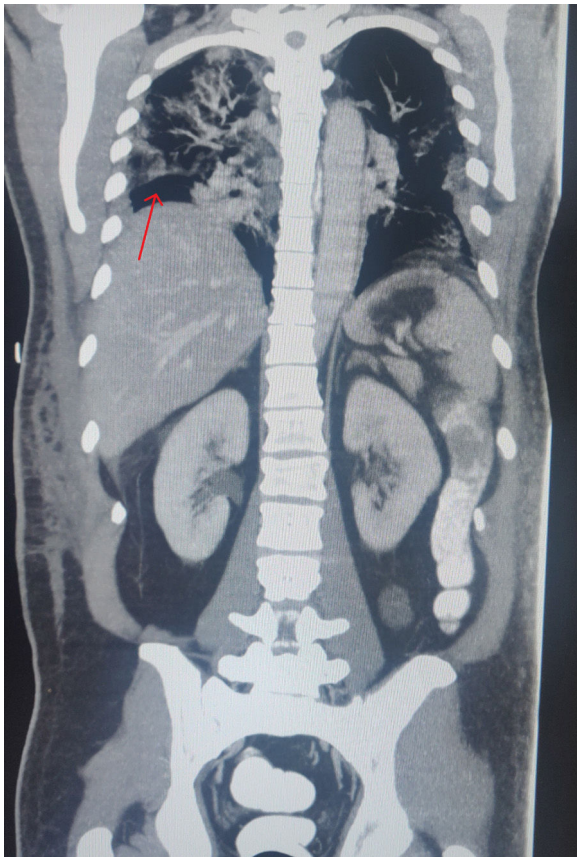


Figura 2 – Corte coronal de TC toracoabdominal en el que se objetiva neumoperitoneo subdiafragmático derecho (flecha roja). Contraste en colon descendente, sin datos de fuga. Neumonía bilateral extensa de origen por COVID-19.

dudosa. Por lo tanto, el diagnóstico de esta entidad requiere una adecuada valoración clínica, radiológica y analítica^{1,4,7}. Se requiere que el paciente se encuentre asintomático desde el punto de vista abdominal o paucisintomático, junto con reactantes de fase aguda no elevados o en disminución y pruebas radiológicas que descarten una complicación asociada. Por ello, se recomienda realizar TC con contraste oral y rectal, con el objetivo de completar la información. En caso de existir incongruencia entre estas tres entidades, es recomendable realizar una laparotomía exploradora^{1,2,7,9}.

La sospecha diagnóstica de esta entidad es fundamental, pues reduce el número de laparotomías en blanco que se producen⁶. Según han publicado recientemente Lei et al.¹⁰ en China, la cirugía programada en pacientes COVID-19 positivos aumentaba de manera considerable la exacerbación de la sintomatología, con el consiguiente aumento de la morbimortalidad (20,5%). En nuestro caso, tratándose de un paciente grave en reciente recuperación de síndrome de distrés respiratorio, la realización de una laparotomía urgente podría haber resultado fatal sin conseguir ningún avance terapéutico. Debido a que los pacientes con infección por COVID-19 pueden requerir periodos de VM prolongados a altas presiones, esta es una situación que podremos encontrar con más frecuencia en los próximos meses debido al aumento de pacientes intubados que tenemos en las UCI españolas por COVID-19.

Financiación

La realización de la presente carta científica no ha requerido financiación de ninguna entidad.

Conflicto de intereses

Los autores de la presente carta científica declaramos no tener ningún conflicto de intereses.

BIBLIOGRAFÍA

1. Ueda T, Tanaka T, Yokoyama T, Sadamitsu T, Harada S, Yoshimura A. Spontaneous pneumoperitoneum with duodenal diverticulosis in an elderly patient: A case report. *Surg Case Rep.* 2020;6:3. <http://dx.doi.org/10.1186/s40792-019-0769-4>.
2. Ahmed K, Amine EG, Abdelbaki A, Jihene A, Khaoula M, Yamina H, et al. Airway management: Induced tension pneumoperitoneum. *Pan Afr Med J.* 2016;25:125. <http://dx.doi.org/10.11604/pamj.2016.25.125.9038>.
3. Gomez de Antonio D, Gámez P, Garijo J, Varela A. Causa intratorácica poco frecuente de neumoperitoneo espontáneo. *Cir Esp.* 2007;82:51-7. [http://dx.doi.org/10.1016/S0009-739X\(07\)71666-4](http://dx.doi.org/10.1016/S0009-739X(07)71666-4).
4. Martínez Villena B, Ishaq Humaid W, Gómez Marco JJ. Neumoperitoneo espontáneo. *FMC.* 2007;14:573-7. [http://dx.doi.org/10.1016/S1134-2072\(07\)71919-9](http://dx.doi.org/10.1016/S1134-2072(07)71919-9).
5. Tanaka R, Kameyama H, Nagahashi M, Kanda T, Ichikawa H, Hanyo T, et al. Conservative treatment of idiopathic spontaneous pneumoperitoneum in a bedridden patient: A case report. *Surg Case Rep.* 2015;1:69. <http://dx.doi.org/10.1186/s40792-015-0073-x>.

6. Frías Ugarte FJ, Aranda Lozano F, Almendral López ML, Bordas Rivas JM, Lejarcegui Achicallende JT, Ibáñez Aguirre FJ. Neumoperitoneo espontáneo asociado a neumonía. *Cir Esp.* 2004;75:49–50. [http://dx.doi.org/10.1016/S0009-739X\(04\)72275-7](http://dx.doi.org/10.1016/S0009-739X(04)72275-7).
7. Sambursky JA, Kumar S, Orban M, Janolo E, Neychev V. Non-surgical pneumoperitoneum in the setting of Gram-negative sepsis. *Cureus.* 2018;1:e2493. <http://dx.doi.org/10.7759/cureus.2493>.
8. González Rodríguez FJ, Puñal-Rodríguez JA, Paredes-Gotoré J, Beiras A. Neumoperitoneo espontáneo secundario a neumatosis quística intestinal. *Cir Esp.* 2009;86:111–21. <http://dx.doi.org/10.1016/j.ciresp.2008.06.002>.
9. Vigneswaran Y, Prachand VN, Posner MC, Matthews JB, Hussain M. What is the appropriate use of laparoscopy over open procedures in the current COVID-19 climate? *JGastrointest Surg.* 2020. <http://dx.doi.org/10.1007/s11605-020-04592-9>.
10. Lei S, Jiang F, Su W, Chen C, Chen J, Mei W, et al. Clinical characteristics and outcomes of patients undergoing surgeries during the incubation period of COVID-19

infection. *EClinicalMedicine.* 2020;21:100331. <http://dx.doi.org/10.1016/j.eclinm.2020.100331>.

Ignacio Antonio Gemio del Rey*, Roberto de la Plaza Llamas, José Manuel Ramia, Aníbal Armando Medina Velasco y Daniel Alejandro Díaz Candelas

Servicio de Cirugía General y del Aparato Digestivo, Hospital Universitario de Guadalajara, Guadalajara, España

* Autor para correspondencia.

Correo electrónico: ignaciogemio87@gmail.com

(I.A. Gemio del Rey).

<https://doi.org/10.1016/j.ciresp.2020.05.030>
0009-739X/

© 2020 AEC. Publicado por Elsevier España, S.L.U. Todos los derechos reservados.