



La imagen del mes

## Hernia intercostal transdiafrágica de origen espontáneo

### Spontaneous transdiaphragmatic intercostal hernia



Javier Gómez Sánchez\*, Patricia Martínez Domínguez, Carlos Garde Lecumberri y Benito Mirón Pozo

Servicio de Cirugía General y del Aparato Digestivo, Hospital Clínico San Cecilio, Granada, España

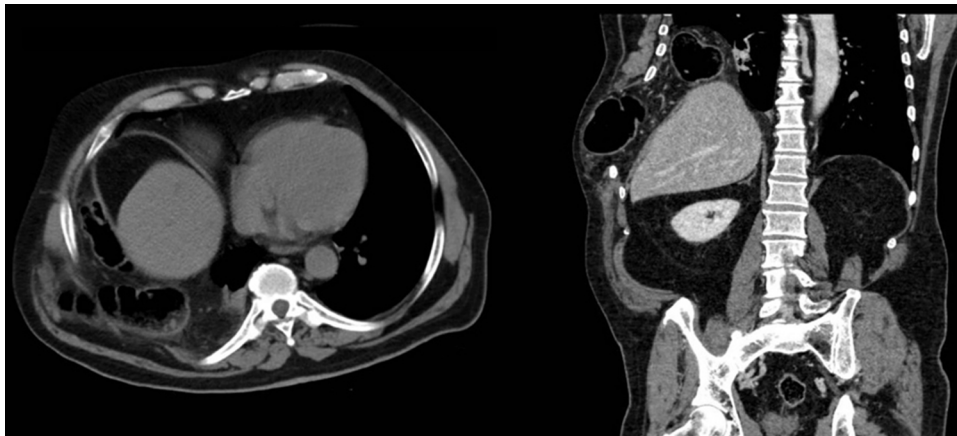


Figura 1

Varón de 74 años estudiado por pérdida ponderal y tumoración en hemitórax derecho desde hacía un año, que apareció tras un episodio de tos, y que aumentaba progresivamente de tamaño.

Se efectuó colonoscopia y escáner toracoabdominal, detectándose neoplasia sigmoidea y un doble defecto herniario a nivel diafrágico y en la pared lateral toracoabdominal derecha, cuyo contenido era el colon ascendente y transversal que ascendían hacia la cavidad torácica provocando una atelectasia completa de lóbulo inferior derecho compatible con una hernia intercostal transdiafrágica (fig. 1). Se intervino de ambas afecciones en un único acto laparoscópico, reparándose la hernia mediante prótesis dual.

\* Autor para correspondencia.

Correo electrónico: [Javiergomezsanchez.jg@gmail.com](mailto:Javiergomezsanchez.jg@gmail.com) (J. Gómez Sánchez).

<https://doi.org/10.1016/j.ciresp.2020.05.025>

0009-739X/© 2020 AEC. Publicado por Elsevier España, S.L.U. Todos los derechos reservados.