



## La imagen del mes

## Retraso diagnóstico durante la pandemia por COVID-19: absceso hepático secundario a colecistitis aguda litiásica

### Diagnostic Delay During the COVID-19 Pandemic: Liver Abscess Secondary to Acute Lithiasic Cholecystitis



Mariana García Virosta \*, Irene Ortega, Esther Ferrero y Antonio Luis Picardo

Servicio de Cirugía General y Aparato Digestivo, Hospital Universitario Infanta Sofía, San Sebastián de los Reyes, Madrid, España

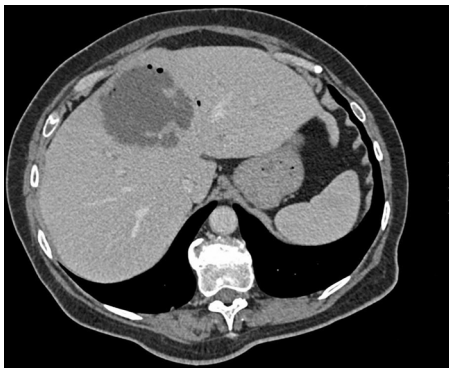


Figura 1

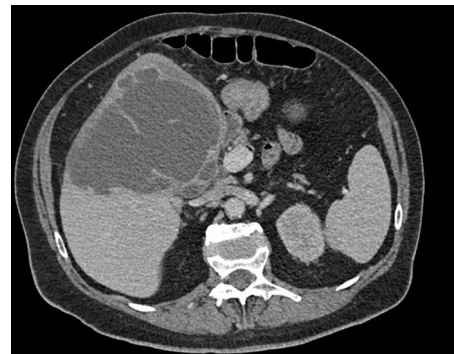


Figura 2

Mujer de 70 años hipertensa, diabética y con cardiopatía hipertensiva, que consulta por dolor en hipocondrio derecho de 2 semanas de evolución, fiebre y vómitos. Presenta fracaso renal e hipotensión refractaria. La TC urgente evidencia una colecistitis aguda litiásica con un absceso hepático de 13 cm. Se realiza drenaje percutáneo urgente ecoguiado en quirófano, iniciando antibioterapia y soporte hemodinámico. Tras buena evolución clínica, es dada de alta al décimo día (figs. 1 y 2).

El confinamiento por el SARS-CoV-2 y el miedo al contagio hospitalario parecen conllevar un retraso diagnóstico grave que hará que los cirujanos nos enfrentemos a urgencias quirúrgicas más complejas.

\* Autor para correspondencia.

Correo electrónico: [marianavirosta@gmail.com](mailto:marianavirosta@gmail.com) (M. García Virosta).

<https://doi.org/10.1016/j.ciresp.2020.04.010>

0009-739X/© 2020 AEC. Publicado por Elsevier España, S.L.U. Todos los derechos reservados.