



Artículo especial

Dolor inguinal crónico posquirúrgico. Una revisión narrativa

Raúl Medina Velázquez*, Joaquín Marchena Gómez y María José Luque García

Servicio de Cirugía General y del Aparato Digestivo, Hospital Universitario de Gran Canaria Dr. Negrín, Las Palmas de Gran Canaria, España

INFORMACIÓN DEL ARTÍCULO

Historia del artículo:

Recibido el 23 de octubre de 2019

Aceptado el 16 de marzo de 2020

On-line el 6 de mayo de 2020

Palabras clave:

Dolor inguinal crónico
posquirúrgico
Inguinodinia
Epidemiología
Etiología
Prevención
Diagnóstico
Manejo
Algoritmo

Keywords:

Chronic postoperative inguinal pain
Epidemiology
Etiology
Prevention
Diagnosis
Treatment
Management
Algorithm

RESUMEN

El dolor inguinal crónico posquirúrgico constituye una complicación de incidencia variable entre los pacientes intervenidos de hernia inguinal. La tendencia actual de medición de resultados en términos de calidad de vida (patient reported outcome measurement) ha puesto de manifiesto la importancia de esta complicación, debido a las limitaciones de actividad diaria e implicaciones socioeconómicas que genera. En este artículo se realiza una revisión narrativa de la literatura disponible en las plataformas PUBMED, EMBASE y Cochrane Library y se discuten los principales aspectos concernientes a la epidemiología, etiología, prevención, diagnóstico y tratamiento del dolor inguinal crónico posquirúrgico, proponiéndose un algoritmo para su manejo. Los pacientes que padecen dolor inguinal crónico posquirúrgico presentan un amplio espectro de manifestaciones clínicas y su diagnóstico supone un auténtico desafío. No existe un tratamiento estándar y el éxito del mismo radica en un adecuado diagnóstico etiológico para poner a disposición del paciente el amplio abanico de medidas terapéuticas de las que se dispone de forma individualizada.

© 2020 AEC. Publicado por Elsevier España, S.L.U. Todos los derechos reservados.

Chronic postoperative inguinal pain: A narrative review

ABSTRACT

Inguinodynia or chronic postoperative inguinal pain is a growing problem between patients who undergo surgical repair of an inguinal hernia. The change in results measurement proposed by many authors towards Patient Reported Outcome Measurement has underlined the importance of chronic postoperative inguinal pain, because of the great limitations in everyday life and the huge socioeconomic impact that it causes. In this article a narrative review of the available literature in PUBMED, EMBASE and Cochrane Library is performed and the most relevant aspects about epidemiology, etiology prevention, diagnosis and treatment of chronic postoperative inguinal pain are discussed. A new management algorithm is also proposed. The variability in its incidence and clinical presentation makes

* Autor para correspondencia.

Correo electrónico: raul.medvel@gmail.com (R. Medina Velázquez).<https://doi.org/10.1016/j.ciresp.2020.03.019>

0009-739X/© 2020 AEC. Publicado por Elsevier España, S.L.U. Todos los derechos reservados.

diagnosis of chronic postoperative inguinal pain a very challenging issue. There is no standardized therapy and an adequate etiological diagnosis is key point for a successful treatment. There are many treatment options that have to be sequentially used and adjusted to each patient and their clinical features.

© 2020 AEC. Published by Elsevier España, S.L.U. All rights reserved.

Introducción

La reparación de una hernia inguinal constituye una de las intervenciones quirúrgicas más realizadas, con más de 20 millones de procedimientos en el mundo¹. Gracias al éxito de las técnicas protésicas en la reducción de los índices de recidiva, se ha producido un cambio de percepción entre la comunidad científica en cuanto a la medición de sus resultados. Muchos autores abogan por medir los resultados en términos de incidencia de inguinodinia o de calidad de vida determinados por el propio paciente (Patient-Reported Outcome Measurement)²⁻⁴.

La inguinodinia posquirúrgica o dolor inguinal crónico posquirúrgico (DICP) se define como el dolor inguinal de nueva aparición o de características distintas a las del dolor preoperatorio, que persiste más allá de tres meses tras la cirugía inicial y que aparece como consecuencia directa de una lesión nerviosa o afectación del sistema somatosensorial tras la reparación herniaria^{5,6}. Los pacientes que la padecen pueden sufrir importantes limitaciones en sus actividades diarias y su calidad de vida⁷. Por todo ello, este problema tiene importantes implicaciones socioeconómicas generando grandes costes tanto directos (derivados de la atención sanitaria) como indirectos (incapacitación temporal/permanente, demandas judiciales, etc.)⁸.

En este artículo, realizamos una revisión narrativa de los distintos aspectos que conciernen a la epidemiología, etiología, prevención, diagnóstico y tratamiento del DICP.

Metodología

Se ha realizado una revisión narrativa en las plataformas PUBMED, EMBASE y Cochrane Library con la estrategia de búsqueda que se detalla en la [figura 1](#). La búsqueda se llevó a cabo en diciembre de 2018. De entre los artículos encontrados se excluyeron aquellos que no se ajustaban a los objetivos de esta revisión así como aquellos escritos en lengua distinta al inglés o castellano, realizándose posteriormente la revisión narrativa a partir de los textos de los artículos no excluidos y priorizando con dicho fin aquellos de mayor calidad metodológica. Se repitió dicho proceso con algunas de las referencias cruzadas de esos trabajos, añadiéndose a la revisión narrativa en caso de considerarse relevantes para el desarrollo de cada uno de los epígrafes que se detallan. La revisión fue llevada a cabo por los dos primeros autores de forma independiente recurriéndose al tercer autor para resolver las discrepancias. Se priorizaron las recomendaciones de guías clínicas y los

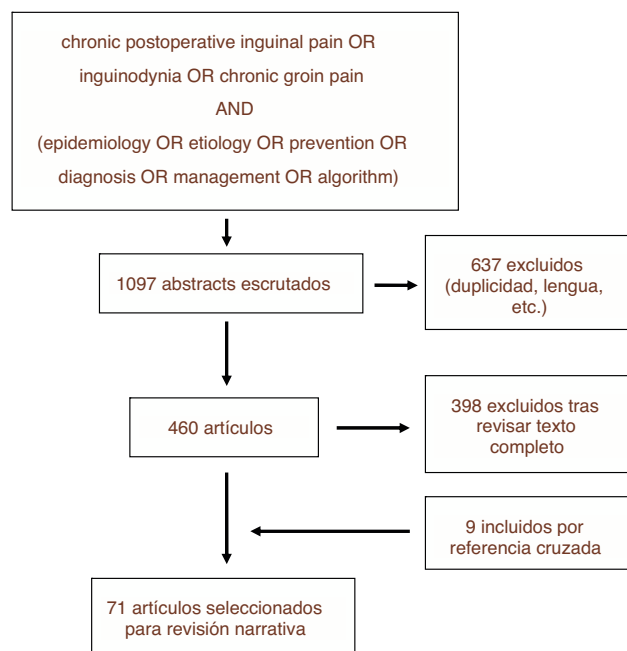


Figura 1 – Estrategia y resultados de búsqueda.

resultados obtenidos por ensayos clínicos randomizados y controlados.

Resultados

Del total de 1097 estudios encontrados con la estrategia de búsqueda descrita, fueron finalmente 71 los seleccionados para formar parte de esta revisión, bien por su calidad metodológica o bien por la relevancia de sus resultados o aseveraciones. En la [figura 1](#) se detalla el proceso de selección de artículos para la revisión ([fig. 2](#)).

Epidemiología

Se han reportado incidencias muy variables de DICP dependiendo de la técnica quirúrgica estudiada, la definición aplicada en cada estudio y de los métodos de evaluación y seguimiento de pacientes empleados. Dichas cifras oscilan entre 0-76%^{5,7,9-11} y se calcula que entre el 10 y el 15,2% de los pacientes que sufren esta complicación presentan un dolor moderado-severo o que afecta a sus actividades diarias^{12,13}. La evolución natural del dolor es decreciente, tendiendo a

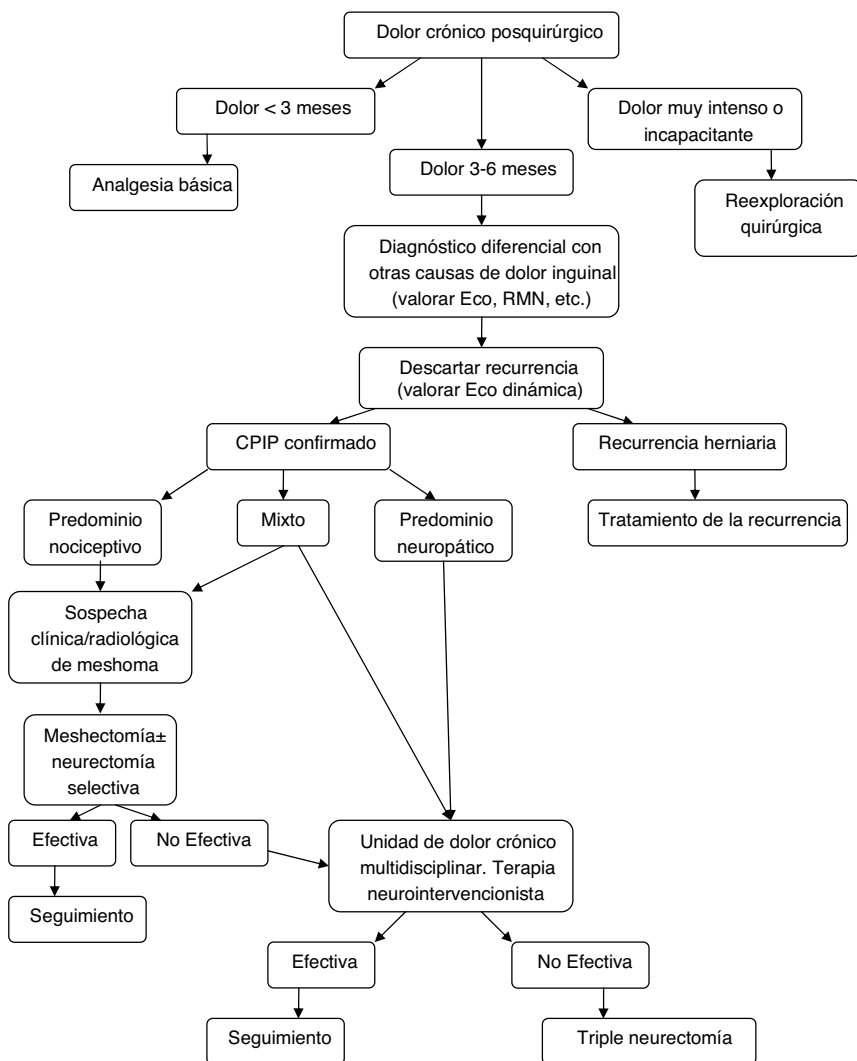


Figura 2 – Algoritmo de manejo diagnóstico-terapéutico para pacientes con CPIP Modificado de Lange et al.¹⁵.

disminuir tanto la intensidad como su impacto sobre la vida diaria con el tiempo⁹.

Etiopatogenia

Para poder entender las causas de DCIP es preciso conocer que la presentación clínica de esta complicación puede ser muy variable, distinguiéndose entre dos tipos fundamentales de dolor: neuropático y nociceptivo. En su etiopatogenia pueden intervenir diferentes componentes que pueden provocar un dolor neuropático, nociceptivo o que combine características de ambos tipos. Saber reconocer la potencial etiología del dolor es clave para instaurar un tratamiento apropiado.

El dolor neuropático suele predominar entre los pacientes con CPIP, hecho favorecido por la gran variabilidad anatómica que existe en la disposición de los nervios de la región inguinal, fundamentalmente los nervios ilioinguinal, iliohipogástrico y la rama genital del genitofemoral¹⁴. Este tipo de dolor puede ser causado por lesión nerviosa directa o por irritación perineural, generalmente provocada por compresión,

fibrosis, material protésico, suturas u otros elementos de fijación^{15,16}.

El CPIP de predominio nociceptivo es causado generalmente por reacción perióstica a nivel del pubis, por tejido cicatricial o bien por presión mecánica generada en torno a lo que se conoce como «meshoma», una masa conformada por la retracción de la malla y la fibrosis periprotésica¹⁶⁻¹⁸. Además, las recurrencias herniarias también pueden presentarse en forma de dolor predominantemente nociceptivo^{19,20}.

Se han descrito también otras formas de presentación de DICP de origen visceral en forma de orquialgia o diseyaculación, con una incidencia no desdeñable (aproximadamente 10%)^{21,22} habiéndose propuesto la erosión de la malla sobre las estructuras del cordón espermático con afectación de la inervación autonómica del conducto deferente como mecanismo patogénico^{22,23}.

Factores de riesgo

Algunas revisiones sistemáticas de estudios prospectivos y ensayos randomizados han identificado al abordaje endoscó-

pico de la hernia inguinal (transabdominal preperitoneal [TAPP]; totally extraperitoneal [TEP]) como factor protector frente al desarrollo de DICP, comparado con técnicas de reparación convencionales (protésicas o no)^{7,24-26}. De hecho, la EndoHernia Society establece una recomendación GRADE A para hernioplastia laparoscópica de cara a reducir la incidencia de DICP²⁷.

Existe un aspecto técnico que ha mostrado comportarse como factor protector con un alto nivel de evidencia científica; la fijación de la malla con pegamentos de fibrina en lugar de otros métodos de fijación tanto en cirugía abierta como laparoscópica^{28,29}.

Se han propuesto diversos factores de riesgo para el desarrollo de DICP; Fränneby et al. identificaron como tales a la edad por debajo de la mediana, un alto nivel de dolor preoperatorio y la aparición de complicaciones postoperatorias inmediatas como seromas/hematomas o infecciones³⁰. Estos son, junto al sexo femenino, algunos de los factores de riesgo para los que se ha alcanzado mayor consenso en la literatura^{10,11,31}.

Otros potenciales condicionantes que no gozan de tanta unanimidad son la realización de hernioplastia por recurrencia herniaria^{9,11}; el tipo de malla utilizada^{32,33} o la aparición de dolor o disfunción sensorial durante el postoperatorio inmediato³⁴. Incluso se ha sugerido una posible influencia genética³⁵.

En la [tabla 1](#) se resumen los distintos factores de riesgo identificados en la literatura para el desarrollo de DICP³⁶.

Prevención

Para prevenir esta complicación, algunos autores han propuesto la estrategia de observación o «watchful waiting» para pacientes seleccionados con hernia inguinal. Esta estrategia ha mostrado una baja incidencia de complicaciones como incarceration o estrangulación en pacientes con hernias asintomáticas o mínimamente sintomáticas a corto-medio plazo, sin grandes diferencias en términos de dolor o calidad de vida con respecto a los pacientes intervenidos. Sin embargo, a largo plazo, gran parte de esos pacientes se decantan por un tratamiento quirúrgico debido a la progresión sintomática^{37,38}. Además, hay que tener en cuenta la morbimortalidad asociada al tratamiento quirúrgico urgente de la hernia inguinal incarcerationada o estrangulada³⁹. El grupo HerniaSurge reconoce que la observación puede ser segura y razonable en pacientes asintomáticos correctamente seleccionados, recomendando valorar el momento de la intervención según las circunstancias sociolaborales y el riesgo quirúrgico de cada paciente⁶.

Se han propuesto múltiples medidas intraoperatorias para prevenir el DICP, especialmente en cuanto al manejo de las estructuras nerviosas inguinales. En la [tabla 2](#) se exponen las medidas propuestas por Amid, aunque no todas se encuentran avaladas por una evidencia científica consistente¹⁶. A continuación, se desglosan algunas de las medidas propuestas y se detalla el grado de evidencia que las avala, así como las recomendaciones al respecto según las guías clínicas más recientes.

En primer lugar, se ha planteado la necesidad de realizar una identificación nerviosa sistemática durante la interven-

Tabla 1 – Factores de riesgo para el desarrollo de dolor crónico postoperatorio

Preoperatorios	Edad (jóvenes > mayores) Sexo (♀ > ♂) Elevada intensidad de dolor Bajo nivel de optimismo preoperatorio Afectación de actividades diarias Hernia recurrente Predisposición genética (haplotipo HLA DQB1*03:02)
Experimentales	Alta intensidad de dolor a la estimulación con calor
Perioperatorios	Cirujano poco experimentado/centro no especializado en hernia Cirugía abierta Tipo de malla (bajo peso o poro ancho vs. elevado peso o poro estrecho) Fijación de la malla (tackers o grapas > pegamentos de fibrina) Neurólisis nervio ilioinguinal en hernioplastia tipo Lichtenstein
Postoperatorios	Complicaciones en postoperatorio inmediato (hematoma, infección) Elevada intensidad de dolor postoperatorio Baja capacidad para controlar el dolor Disfunción sensorial sobre la ingle

Adaptada de Bjurström et al.³⁶.

Tabla 2 – Medidas intraoperatorias para prevenir la aparición de DICP propuestas por Amid et al

Medidas	Evitar incisión indiscriminada de tejido celular subcutáneo Evitar sección/resección extensa de fibras cremastéricas Evitar disección extensa/levantamiento del nervio ilioinguinal de su lecho Reconstruir una anillo inguinal superficial demasiado estrecho Evitar colocación de suturas en el borde inferior del músculo oblicuo interno (atrapamiento del nervio iliohipogástrico) Identificación sistemática y preservación de estructuras nerviosas
---------	---

Fuente: Amid et al.¹⁶.

ción e incluso, si una vez identificados los nervios es preferible su sección o su preservación. El trabajo más relevante al respecto es el de Alfieri et al., un estudio de cohortes prospectivo y multicéntrico que reporta una incidencia de dolor crónico significativamente menor en los pacientes en los que se identificaron los nervios ilioinguinal, iliohipogástrico y la rama genital del nervio genitofemoral⁴⁰, resultado corroborado por una revisión sistemática posterior⁴¹. El grupo HerniaSurge establece una recomendación fuerte para el simple reconocimiento del recorrido del nervio sin disección completa del mismo⁶.

En cuanto a la neurectomía profiláctica, la más estudiada ha sido la neurectomía selectiva del nervio ilioinguinal. Tres metaanálisis (dos de ellos a partir de ensayos clínicos randomizados) abordan este tema con resultados contra-

ditorios e importante heterogeneidad. Además, alguno de ellos reporta una mayor incidencia de parestesias-disestesias en la región, lo cual impide establecer una recomendación a favor de esta maniobra profiláctica⁴¹⁻⁴³. Al margen del nervio ilioinguinal, la literatura disponible para la neurectomía profiláctica del iliohipogástrico o de la rama genital del genito-femoral no permite establecer ninguna recomendación⁶.

Otro de los aspectos estudiados ha sido la «neurectomía pragmática». Consiste en la realización de neurectomía en aquellos casos en los que el nervio haya sido lesionado o se encuentre en riesgo de atrapamiento por la malla o cualquier elemento fijador. Smeds et al. reportan una incidencia de dolor crónico a los 3 meses significativamente menor entre los pacientes en los que se realizó esta maniobra⁴⁴. A pesar de que existen otros estudios de cohortes (sin grupo control) con conclusiones contradictorias⁴⁵, las últimas guías sobre manejo de la hernia inguinal establecen una recomendación fuerte a favor de la neurectomía pragmática⁶.

Se conocen otras potenciales fuentes de dolor de predominio nociceptivo como consecuencia de reacción perióstica. Diversos estudios sugieren que las suturas que incluyen periostio púbico para la fijación protésica pueden desencadenar DCIP^{6,18}, estableciéndose una recomendación fuerte para evitar ese tipo de suturas⁶.

Para prevenir la orquialgia, minimizar la manipulación y traumatismo sobre el cordón espermático goza de una recomendación fuerte en las últimas guías, a pesar de que no existe una evidencia científica sólida que la respalde⁶.

Se han evaluado también algunas estrategias de analgesia perioperatoria para evitar el DCIP. La administración preoperatoria de gabapentina o pregabalina constituye una medida prometedora aunque aún escasamente estudiada^{46,47}.

Diagnóstico

Cualquier tipo de dolor constituye un síntoma con una gran carga de subjetividad, tanto por parte del paciente dependiendo de su umbral de dolor, profesión, actividades diarias, factores desencadenantes, etc.; como por parte del cirujano a la hora de evaluarlo. Por ello, al enfrentarnos a un paciente con DICP no debemos caer en el desarrollo de prejuicios, transferencia o contratransferencia.

En primer lugar, hemos de tener en cuenta la posibilidad de que el dolor sea de causa ajena a la cirugía. El paciente puede presentar alguna patología distinta de la hernia inguinal que pudiera ser la causa del dolor incluso desde antes de la intervención. Solo así seremos capaces de realizar un diagnóstico diferencial adecuado con otras entidades; por ejemplo patología de índole musculoesquelética (entesitis de los aductores, osteítis del pubis, etc.), patologías del tracto genitourinario, del sistema nervioso periférico (radiculopatía lumbar, síndromes de atrapamiento del nervio obturador o pudiendo, ...), etc. Su mera sospecha puede indicar la realización de otras pruebas complementarias, como ecografía, RMN o incluso pruebas neurofisiológicas (electromiograma)^{19,48,49}.

Por todo ello, una exhaustiva anamnesis y una minuciosa exploración física por un cirujano experimentado, constituyen las claves del diagnóstico diferencial en un paciente con sospecha de DICP. Son esas características las que nos

permitirán, en primer lugar, descartar la existencia de otras patologías subyacentes y, por otra parte, extraer datos cruciales para orientar el diagnóstico etiológico¹⁵.

Una vez excluida otra patología subyacente sin relación con la hernia o su tratamiento, el primer paso a seguir será descartar la existencia de una recurrencia. Para ello, además de la historia clínica y exploración física, podemos recurrir a pruebas complementarias, fundamentalmente a la ecografía dinámica de la región inguinal, aunque algunos autores defienden también la utilidad de la herniografía^{15,50}.

A partir de ahí, serán las características del dolor las que permitirán diferenciar entre un dolor de predominio neuropático o nociceptivo, así como la asociación con orquialgia u otra sintomatología acompañante. En muchos casos no existe una distinción clara y el diagnóstico etiológico puede complicarse aún más en presencia de fenómenos de neuroplasticidad, apareamiento de fibras nerviosas somáticas y vegetativas y centralización del dolor. A todo ello, hay que añadirle la influencia de circunstancias genéticas, cognitivas y socioeconómicas.

Los pacientes con dolor neuropático suelen referir rasgos de dolor de tipo quemante o lancinante, irradiado a la región genital o la cara medial del muslo combinado con síntomas como hipo-/hiperestesia, alodinia, o hiperalgesia. En cambio, el dolor nociceptivo es un dolor mejor localizado, normalmente continuo y que es descrito como una «tirantez» o «sensación de cuerpo extraño» especialmente frecuente a nivel del tubérculo púbico. Además, suele empeorar con ciertas posturas (al cruzar las piernas) o aliviar con otras (en posición supina), sobre todo en presencia de un «meshoma»^{20,36}. Asimismo, es importante evaluar la presencia de síntomas que sugieran algún tipo de disfunción autonómica asociada, especialmente en forma de disfunción sexual o diseyaculación; su presencia también puede condicionar el tratamiento²³.

En los casos de dolor de predominio neuropático podemos recurrir a maniobras diagnósticas como los bloqueos nerviosos o el mapeo de dermatomas, introducido por Álvarez et al. y posteriormente validado como una herramienta diagnóstica útil para distinguir entre dolor neuropático y nociceptivo, así como para identificar el nervio afecto con mayor probabilidad^{51,52}. La principal utilidad de la ecografía dinámica radica en su capacidad de descartar la presencia de una recurrencia clínicamente no evidente aunque algunas publicaciones destacan su capacidad para diagnosticar la presencia de un «meshoma»^{19,20}. La RMN también podría resultar útil para orientar el origen del dolor⁵³.

Tratamiento

A pesar de los avances realizados, el tratamiento de los pacientes con DICP continúa representando un desafío. La falta de consenso a la hora de definir si un tratamiento es o no efectivo dificulta la interpretación y comparabilidad de resultados de los distintos tratamientos que, por tanto, han de ser interpretados con cautela. Actualmente, las recomendaciones continúan basándose en series de casos y opiniones consensuadas entre expertos^{6,36}.

Ante la ausencia de un tratamiento universal, a cada paciente se le ha de proponer un plan terapéutico individual

lizado, adaptado a las características clínicas y los hallazgos intraoperatorios, en el caso de optar por tratamiento quirúrgico. Por ello, tanto la evaluación clínica como el tratamiento deben ser llevados a cabo por un cirujano experto (habiéndose creado el término «herniólogo» para designar a dicha figura^{5,15,16,36}. En cualquier caso, el manejo debe realizarse en el seno de unidades multidisciplinares de dolor crónico para establecer estrategias de tratamiento multimodal.

Salvo en casos de dolor de gran intensidad y extremadamente incapacitante de entrada, el tratamiento conservador constituye la terapia inicial comenzando con la administración de analgesia, terapia tópica y tratamientos no farmacológicos como la fisioterapia y terapia cognitivo-conductual⁵⁴.

En cuanto al tratamiento farmacológico, son escasos los estudios que evalúan su efectividad en pacientes con CPIP específicamente, pero parece razonable extrapolar su eficacia probada en pacientes con otros tipos de dolor neuropático como la neuralgia posherpética o la neuropatía diabética⁵⁵. En sus últimas recomendaciones sobre tratamiento del dolor neuropático, la Asociación Internacional para el Estudio del Dolor considera a los antidepresivos tricíclicos (amitriptilina/clomipramina), los inhibidores de la recaptación de serotonina-noradrenalina (venlafaxina) y los inhibidores de canales de calcio voltaje-dependientes (gabapentina/pregabalina) como tratamiento de primera línea⁵⁶, mientras que la capsaicina o lidocaína tópicos quedan relegados como segunda elección, por su reducida eficacia y sus potenciales efectos adversos^{57,58}. Para el tratamiento del dolor nociceptivo se utilizan antiinflamatorios no esteroideos (AINE) o incluso corticoides con distinto grado de eficacia. Su espectro de efectos adversos limita su utilización prolongada³⁶.

Los tratamientos neurointervencionistas también se consideran parte del tratamiento multimodal conservador y pueden ser útiles en pacientes seleccionados. No obstante, la evidencia científica que avala estos métodos proviene fundamentalmente de pequeñas series.

Los bloqueos nerviosos con anestésico local del nervio ilioinguinal o iliohipogástrico constituyen una medida ya mencionada como maniobra diagnóstica, pero que también puede utilizarse con fines terapéuticos. Aunque más complejo, también se puede realizar el bloqueo del nervio genitofemoral⁵⁹. La ayuda de la ecografía o la utilización de neuroestimuladores permiten realizar esta maniobra con mayor precisión, reduciendo los efectos adversos y la cantidad a infiltrar. Sin embargo, los estudios que evalúan su eficacia resultan contradictorios^{60,61}. En cualquier caso, a tenor de los resultados de un reciente ensayo clínico, parece que el tratamiento quirúrgico mediante neurectomía selectiva es más efectivo que el bloqueo nervioso⁶².

Las técnicas neuroablativas (radiofrecuencia, crioablación) constituyen otra alternativa, especialmente en casos en los que los bloqueos nerviosos consiguen aliviar el dolor por un tiempo limitado³⁶. No obstante, la evidencia científica que avala estas técnicas es escasa, según concluye una revisión sistemática reciente sobre la neuroablación con radiofrecuencia pulsada⁶³.

La última alternativa neurointervencionista es la neuromodulación periférica o central. Aunque no se conoce el mecanismo por el cual consigue sus beneficios⁶⁴, todas las series publicadas presentan resultados favorables en términos

de alivio del dolor, calidad de vida y reducción del consumo de analgésicos^{65,66}. A pesar de su efectividad, la complejidad del tratamiento, su coste y su escasa disponibilidad, hacen que los potenciales candidatos deban ser sometidos a un estricto proceso de selección. En él, se han de evaluar factores psicosociales (motivación, apoyo sociofamiliar, capacidad de seguir las recomendaciones, etc.), así como la respuesta a un test preliminar⁶⁴. Todo ello puede actuar como sesgo a la hora de interpretar sus prometedores resultados.

El tiempo razonable para extender medidas de tratamiento conservador en función de la respuesta a las distintas opciones es de 3 a 6 meses¹⁵, aunque algunos autores proponen prolongarlo hasta un año^{5,67}. Posteriormente, puede ser necesario un tratamiento quirúrgico, para el cual disponemos de distintas alternativas. Para maximizar el éxito de cualquier intervención, es imprescindible que el cirujano tenga un amplio conocimiento de la anatomía de inguinal y retroperitoneal⁶⁸.

La neurectomía constituye el tratamiento quirúrgico de elección para pacientes con DICP de predominio neuropático. Se han publicado resultados favorables tanto para la neurectomía selectiva⁶⁹ como triple, ya sea por abordaje abierto a nivel inguinal¹⁶ o endoscópico retroperitoneal⁷⁰. Por el momento, el único estudio prospectivo disponible que evalúe la eficacia de la neurectomía triple es el de Chen et al., obteniéndose mejoría subjetiva del dolor en los 20 pacientes sometidos a neurectomía triple retroperitoneal endoscópica⁶⁷.

No existen estudios que comparen la neurectomía selectiva con la triple. Los detractores de la selectiva, aluden a la variabilidad anatómica de la disposición nerviosa, a la importante red de conexiones existente en la zona y a la dificultad de identificar tanto clínica- como intraoperatoriamente qué nervio es responsable de la sintomatología como razones para abogar por la triple neurectomía^{15,71}. Se recomienda que los nervios sean seccionados proximalmente al antiguo campo operatorio, que se ligen los muñones del nervio tras la sección y se «entierren» en el músculo circundante para prevenir la formación de neuromas o su regeneración^{5,36,71}. Algunas guías continúan dejando la elección entre neurectomía triple o selectiva a criterio del cirujano⁶; otras se decantan por la triple⁵.

Aunque no existen estudios comparativos entre neurectomía endoscópica o abierta, el abordaje endoscópico retroperitoneal aúna las ventajas de su mínima invasividad con las de una sección más proximal del nervio siendo esta más eficaz sobre todo en casos de DICP tras TEP o TAPP o un abordaje abierto preperitoneal^{15,67,68}. También es posible extender la neurectomía al tronco común del nervio genitofemoral en su trayecto retroperitoneal sobre la cara anterior del músculo psoas a través de un abordaje abierto⁷¹.

Otra de las opciones de tratamiento quirúrgico es la extirpación del material protésico (explante de malla o «meshectomía»), que ha mostrado ser segura y efectiva a largo plazo para pacientes con dolor nociceptivo en presencia de un «meshoma». Puede combinarse con una neurectomía triple o selectiva en aquellos pacientes que presenten características mixtas de dolor o en aquellos casos en los que intraoperatoriamente se evidencie atrapamiento o lesión nerviosa^{72,73}. También se asociaría neurectomía selectiva si la disposición del nervio interfiriese con el explante. Algunos

autores defienden la utilidad del explante por sí solo, sin asociar neurectomía²⁰. Recientemente se han reportado casos de meshectomía con abordaje laparoscópico para pacientes con DICP tras hernioplastia laparoscópica con buenos resultados⁷⁴. La extirpación de la malla conlleva una serie de riesgos; al margen de los inherentes a la reexploración quirúrgica de la ingle (sangrado, lesión nerviosa, necrosis testicular, ...) existe el potencial riesgo de recurrencia herniaria. Para minimizarlo, en la mayoría de las series se asocia algún tipo de hernioplastia adicional. Para pacientes con DICP tras hernioplastia Lichtenstein o similar sometidos a explante de malla por vía anterior, se han conseguido índices de recurrencia de 0% asociando una hernioplastia endoscópica, aunque se trata de series de pequeño tamaño^{75,76}.

Otro de los aspectos a tener en cuenta de cara a escoger la mejor alternativa quirúrgica es la presencia de orquialgia o diseyaculación. La neurectomía triple no parece ser suficientemente efectiva para estos pacientes. Al existir una mayor implicación etiológica del material protésico y la reacción fibrosa que este genera sobre el conducto deferente y su innervación²³, el explante de malla parece una mejor alternativa. En casos refractarios puede ser necesaria la resección del conducto deferente o la orquiectomía^{15,23}.

Atendiendo a todo lo expuesto anteriormente y a la aparición de estudios posteriores al último algoritmo terapéutico de Lange et al. que así lo acreditan^{20,73,77}, los autores creen que se debe otorgar un papel más protagonista al explante (solo o asociada a neurectomía) dentro del tratamiento quirúrgico del CPIP, basándonos siempre en las características del dolor y los hallazgos intraoperatorios. En la figura 2 se expone un nuevo algoritmo diagnóstico-terapéutico, añadiendo esas modificaciones al algoritmo propuesto por Lange et al.¹⁵.

Conflicto de intereses

Los autores declaran no tener ningún conflicto de intereses.

Agradecimientos

Agradecimiento al Dr. Gonzalo Gómez Guerra por su mentoría y su transmisión de conocimientos en el terreno de la cirugía de pared abdominal.

BIBLIOGRAFÍA

- Kingsnorth A, LeBlanc K. Hernias: inguinal and incisional. *Lancet*. 2003;362:1561-71.
- Muysoms FE, Deerenberg EB, Peeters E, Agresta F, Berrevoet F, Campanelli G, et al. Recommendations for reporting outcome results in abdominal wall repair: results of a Consensus meeting in Palermo, Italy, 28-30 June 2012. *Hernia*. 2013;17:423-33.
- Muysoms FE, Vanlander A, Ceulemans R, Kyle-Leinhase I, Michiels M, Jacobs I, et al. A prospective, multicenter, observational study on quality of life after laparoscopic inguinal hernia repair with ProGrip laparoscopic, self-fixating mesh according to the European Registry for Abdominal Wall Hernias Quality of Life Instrument. *Surgery*. 2016;160:1344-57.
- Gabriel SE, Normand S-LT. Getting the methods right—the foundation of patient-centered outcomes research. *N Engl J Med*. 2012;30:787-90.
- Alfieri S, Amid PK, Campanelli G, Izard G, Kehlet H, Wijsmuller AR, et al. International guidelines for prevention and management of post-operative chronic pain following inguinal hernia surgery. *Hernia*. 2011;15:239-49.
- HerniaSurge Group. International guidelines for groin hernia management. *Hernia* 2018;22(1):1-165.
- Nienhuijs S, Staal E, Strobbe L, Rosman C, Groenewoud H, Bleichrodt R. Chronic pain after mesh repair of inguinal hernia: a systematic review. *Am J Surg*. 2007;194:394-400.
- Parsons B, Schaefer C, Mann R, Sadosky A, Daniel S, Nalamachu S, et al. Economic and humanistic burden of post-trauma and post-surgical neuropathic pain among adults in the United States. *J Pain Res*. 2013;6:459-69.
- Aasvang EK, Bay-Nielsen M, Kehlet H. Pain and functional impairment 6 years after inguinal herniorrhaphy. *Hernia*. 2006;10:316-21.
- Bay-Nielsen M, Perkins FM, Kehlet H. Danish Hernia Database. Pain and functional impairment 1 year after inguinal herniorrhaphy: a nationwide questionnaire study. *Ann Surg*. 2001;233:1-7.
- Aasvang E, Kehlet H. Chronic postoperative pain: the case of inguinal herniorrhaphy. *Br J Anaesth*. 2005;95:69-76.
- Simons MP, Aufenacker T, Bay-Nielsen M, Bouillot JL, Campanelli G, Conze J, et al. European Hernia Society guidelines on the treatment of inguinal hernia in adult patients. *Hernia*. 2009;13:343-403.
- Lundström K-J, Holmberg H, Montgomery A, Nordin P. Patient-reported rates of chronic pain and recurrence after groin hernia repair. *Br J Surg*. 2018;105:106-12.
- Rab M, Ebmer And J, Dellon AL. Anatomic variability of the ilioinguinal and genitofemoral nerve: implications for the treatment of groin pain. *Plast Reconstr Surg*. 2001;108:1618-23.
- Lange JFM, Kaufmann R, Wijsmuller AR, Pierie JPEN, Ploeg RJ, Chen DC, et al. An international consensus algorithm for management of chronic postoperative inguinal pain. *Hernia*. 2015;19:33-43.
- Amid PK. Causes, prevention, and surgical treatment of postherniorrhaphy neuropathic inguinodynia: triple neurectomy with proximal end implantation. *Hernia*. 2004;8:343-9.
- Amid PK. Radiologic images of meshoma: a new phenomenon causing chronic pain after prosthetic repair of abdominal wall hernias. *Arch Surg*. 2004;139:1297-8.
- Loos MJA, Roumen RMH, Scheltinga MRM. Classifying post-herniorrhaphy pain syndromes following elective inguinal hernia repair. *World J Surg*. 2007;31:1760-5. discussion 1766-1767.
- Ferzli GS, Edwards E, Al-Khoury G, Hardin R. Postherniorrhaphy groin pain and how to avoid it. *Surg Clin North Am*. 2008;88:203-16. x-xi.
- Zwaans WAR, Perquin CW, Loos MJA, Roumen RMH, Scheltinga MRM. Mesh Removal and selective neurectomy for persistent groin pain following lichtenstein repair. *World J Surg*. 2017;41:701-12.
- Li J, Ji Z, Cheng T. Lightweight versus heavyweight in inguinal hernia repair: a meta-analysis. *Hernia*. 2012;16:529-39.
- Tolver MA, Rosenberg J. Pain during sexual activity before and after laparoscopic inguinal hernia repair. *Surg Endosc*. 2015;29:3722-5.
- Iakovlev V, Koch A, Petersen K, Morrison J, Grischkan D, Oprea V, et al. A pathology of mesh and time:

- dysejaculation, sexual pain, and orchialgia resulting from polypropylene mesh erosion into the spermatic cord. *Ann Surg.* 2018;267:569-75.
24. Bittner R, Sauerland S, Schmedt C-G. Comparison of endoscopic techniques vs Shouldice and other open nonmesh techniques for inguinal hernia repair: a meta-analysis of randomized controlled trials. *Surg Endosc.* 2005;19:605-15.
 25. McCormack K, Scott NW, Go PM, Ross S, Grant AM, EU Hernia Trialists Collaboration. Laparoscopic techniques versus open techniques for inguinal hernia repair. *Cochrane Database Syst Rev.* 2003. CD001785.
 26. Schmedt CG, Sauerland S, Bittner R. Comparison of endoscopic procedures vs Lichtenstein and other open mesh techniques for inguinal hernia repair: a meta-analysis of randomized controlled trials. *Surg Endosc.* 2005;19:188-99.
 27. Bittner R, Arregui ME, Bisgaard T, Dudai M, Ferzli GS, Fitzgibbons RJ, et al. Guidelines for laparoscopic (TAPP) and endoscopic (TEP) treatment of inguinal hernia [International Endohernia Society (IEHS)]. *Surg Endosc.* 2011;25:2773-843.
 28. Sun P, Cheng X, Deng S, Hu Q, Sun Y, Zheng Q. Mesh fixation with glue versus suture for chronic pain and recurrence in Lichtenstein inguinal hernioplasty. *Cochrane Database Syst Rev.* 2017 07;2:CD010814.
 29. Antoniou SA, Köhler G, Antoniou GA, Muysoms FE, Pointner R, Granderath F-A. Meta-analysis of randomized trials comparing nonpenetrating vs mechanical mesh fixation in laparoscopic inguinal hernia repair. *Am J Surg.* 2016;211:239-49.
 30. Fränneby U, Sandblom G, Nordin P, Nyrén O, Gunnarsson U. Risk factors for long-term pain after hernia surgery. *Ann Surg.* 2006;244:212-9.
 31. Kalliomäki M-L, Meyerson J, Gunnarsson U, Gordh T, Sandblom G. Long-term pain after inguinal hernia repair in a population-based cohort; risk factors and interference with daily activities. *Eur J Pain.* 2008;12:214-25.
 32. Currie A, Andrew H, Tonsi A, Hurley PR, Taribagil S. Lightweight versus heavyweight mesh in laparoscopic inguinal hernia repair: a meta-analysis. *Surg Endosc.* 2012;26:2126-33.
 33. Sajid MS, Kalra L, Parampalli U, Sains PS, Baig MK. A systematic review and meta-analysis evaluating the effectiveness of lightweight mesh against heavyweight mesh in influencing the incidence of chronic groin pain following laparoscopic inguinal hernia repair. *Am J Surg.* 2013;205:726-36.
 34. Aasvang EK, Gmaehle E, Hansen JB, Gmaehle B, Forman JL, Schwarz J, et al. Predictive risk factors for persistent postherniotomy pain. *Anesthesiology.* 2010;112:957-69.
 35. Dominguez CA, Kalliomäki M, Gunnarsson U, Moen A, Sandblom G, Kockum I, et al. The DQB1 *03:02 HLA haplotype is associated with increased risk of chronic pain after inguinal hernia surgery and lumbar disc herniation. *Pain.* 2013;154:427-33.
 36. Bjurström MF, Nicol AL, Amid PK, Chen DC. Pain control following inguinal herniorrhaphy: current perspectives. *J Pain Res.* 2014;7:277-90.
 37. Fitzgibbons RJ, Ramanan B, Arya S, Turner SA, Li X, Gibbs JO, et al. Long-term results of a randomized controlled trial of a nonoperative strategy (watchful waiting) for men with minimally symptomatic inguinal hernias. *Ann Surg.* 2013;258:508-15.
 38. Chung L, Norrie J, O'Dwyer PJ. Long-term follow-up of patients with a painless inguinal hernia from a randomized clinical trial. *Br J Surg.* 2011;98:596-9.
 39. van den Heuvel B, Dwars BJ, Klassen DR, Bonjer HJ. Is surgical repair of an asymptomatic groin hernia appropriate?. A review. *Hernia.* 2011;15:251-9.
 40. Alfieri S, Rotondi F, di Giorgio A, Fumagalli U, Salzano A, di Miceli D, et al. Influence of preservation versus division of ilioinguinal, iliohypogastric, and genital nerves during open mesh herniorrhaphy: prospective multicentric study of chronic pain. *Ann Surg.* 2006;243:553-8.
 41. Wijsmuller AR, van Veen RN, Bosch JL, Lange JFM, Kleinrensink GJ, Jeekel J, et al. Nerve management during open hernia repair. *Br J Surg.* 2007;94:17-22.
 42. Johner A, Faulds J, Wiseman SM. Planned ilioinguinal nerve excision for prevention of chronic pain after inguinal hernia repair: a meta-analysis. *Surgery.* 2011;150:534-41.
 43. Hsu W, Chen C-S, Lee H-C, Liang H-H, Kuo L-J, Wei P-L, et al. Preservation versus division of ilioinguinal nerve on open mesh repair of inguinal hernia: a meta-analysis of randomized controlled trials. *World J Surg.* 2012;36:2311-9.
 44. Smeds S, Löfström L, Eriksson O. Influence of nerve identification and the resection of nerves 'at risk' on postoperative pain in open inguinal hernia repair. *Hernia.* 2010;14:265-70.
 45. Reinpold WMJ, Nehls J, Eggert A. Nerve management and chronic pain after open inguinal hernia repair: a prospective two phase study. *Ann Surg.* 2011;254:163-8.
 46. Sen H, Sizlan A, Yanarateş O, Senol MG, Inangil G, Sücüllü I, et al. The effects of gabapentin on acute and chronic pain after inguinal herniorrhaphy. *Eur J Anaesthesiol.* 2009;26:772-6.
 47. Clarke H, Bonin RP, Orser BA, Englesakis M, Wijeyesundera DN, Katz J. The prevention of chronic postsurgical pain using gabapentin and pregabalin: a combined systematic review and meta-analysis. *Anesth Analg.* 2012;115:428-42.
 48. Nguyen DK, Amid PK, Chen DC. Groin Pain After Inguinal Hernia Repair. *Adv Surg.* 2016;50:203-20.
 49. Moreno-Egea A. Neuralgia del obturador: manejo clínico y descripción de una nueva forma de abordaje combinado para la valoración integral de su trayecto. Revisión de la bibliografía. *Rev Hispanoam Hernia.* 2015;3:147-54.
 50. Robinson A, Light D, Kasim A, Nice C. A systematic review and meta-analysis of the role of radiology in the diagnosis of occult inguinal hernia. *Surg Endosc.* 2013;27:11-8.
 51. Álvarez R. Dermatome mapping: preoperative and postoperative assessment. En: Jacob B, Chen D, Ramshaw B, Towfigh S, editores. *The SAGES Manual of Groin Pain Cham: Springer; 2016. p. 277-92.*
 52. Bjurström MF, Álvarez R, Nicol AL, Olmstead R, Amid PK, Chen DC. Quantitative validation of sensory mapping in persistent postherniorrhaphy inguinal pain patients undergoing triple neurectomy. *Hernia J Hernias Abdom Wall Surg.* 2017;21:207-14.
 53. Leander P, Ekberg O, Sjöberg S, Kesek P. MR imaging following herniography in patients with unclear groin pain. *Eur Radiol.* 2000;10:1691-6.
 54. Bushnell MC, Ceko M, Low LA. Cognitive and emotional control of pain and its disruption in chronic pain. *Nat Rev Neurosci.* 2013;14:502-11.
 55. Zeng L, Alongkronrusmee D, van Rijn RM. An integrated perspective on diabetic, alcoholic, and drug-induced neuropathy, etiology, and treatment in the US. *J Pain Res.* 2017;10:219-28.
 56. Finnerup NB, Attal N, Haroutounian S, McNicol E, Baron R, Dworkin RH, et al. Pharmacotherapy for neuropathic pain in adults: a systematic review and meta-analysis. *Lancet Neurol.* 2015;14:162-73.
 57. Bischoff JM, Ringsted TK, Petersen M, Sommer C, Uçeyler N, Werner MU. A capsaicin (8%) patch in the treatment of severe persistent inguinal postherniorrhaphy pain: a randomized, double-blind, placebo-controlled trial. *PLoS One.* 2014;9. e109144.
 58. Bischoff JM, Petersen M, Uçeyler N, Sommer C, Kehlet H, Werner MU. Lidocaine patch (5%) in treatment of persistent

- inguinal postherniorrhaphy pain: a randomized, double-blind, placebo-controlled, crossover trial. *Anesthesiology*. 2013;119:1444-52.
59. Parris D, Fischbein N, Mackey S, Carroll I. A novel CT-guided transspsoas approach to diagnostic genitofemoral nerve block and ablation. *Pain Med Malden Mass*. 2010;11:785-9.
60. Thomassen I, van Suijlekom JA, van de Gaag A, Ponten JEH, Nienhuijs SW. Ultrasound-guided ilioinguinal/iliohypogastric nerve blocks for chronic pain after inguinal hernia repair. *Hernia J Hernias Abdom Wall Surg*. 2013;17:329-32.
61. Bischoff JM, Koscielniak-Nielsen ZJ, Kehlet H, Werner MU. Ultrasound-guided ilioinguinal/iliohypogastric nerve blocks for persistent inguinal postherniorrhaphy pain: a randomized, double-blind, placebo-controlled, crossover trial. *Anesth Analg*. 2012;114:1323-9.
62. Verhagen T, Loos MJA, Scheltinga MRM, Roumen RMH. The GroinPain Trial: A Randomized Controlled Trial of Injection Therapy Versus Neurectomy for Postherniorrhaphy Inguinal Neuralgia. *Ann Surg*. 2017;26.
63. Werner MU, Bischoff JM, Rathmell JP, Kehlet H. Pulsed radiofrequency in the treatment of persistent pain after inguinal herniotomy: a systematic review. *Reg Anesth Pain Med*. 2012;37:340-3.
64. Slavin KV. Peripheral nerve stimulation for neuropathic pain. *Neurother J Am Soc Exp Neurother*. 2008;5:100-6.
65. Stinson LW, Roderer GT, Cross NE, Davis BE. Peripheral Subcutaneous Electrostimulation for Control of Intractable Post-operative Inguinal Pain: A Case Report Series. *Neuromodulation J Int Neuromodulation Soc*. 2001;4:99-104.
66. Rauchwerger JJ, Giordano J, Rozen D, Kent JL, Greenspan J, Closson C-WF. On the therapeutic viability of peripheral nerve stimulation for ilioinguinal neuralgia: putative mechanisms and possible utility. *Pain Pract Off J World Inst Pain*. 2008;8:138-43.
67. Chen DC, Hiatt JR, Amid PK. Operative management of refractory neuropathic inguinodynia by a laparoscopic retroperitoneal approach. *JAMA Surg*. 2013;148:962-7.
68. Reinpold W, Schroeder AD, Schroeder M, Berger C, Rohr M, Wehrenberg U. Retroperitoneal anatomy of the iliohypogastric, ilioinguinal, genitofemoral, and lateral femoral cutaneous nerve: consequences for prevention and treatment of chronic inguinodynia. *Hernia*. 2015;19:539-48.
69. Loos MJ, Scheltinga MR, Roumen RM. Tailored neurectomy for treatment of postherniorrhaphy inguinal neuralgia. *Surgery*. 2010;147:275-81.
70. Giger U, Wentz MN, Büchler MW, Krähenbühl S, Lerut J, Krähenbühl L. Endoscopic retroperitoneal neurectomy for chronic pain after groin surgery. *Br J Surg*. 2009;96:1076-81.
71. Amid PK, Chen DC. Surgical treatment of chronic groin and testicular pain after laparoscopic and open preperitoneal inguinal hernia repair. *J Am Coll Surg*. 2011;213:531-6.
72. Bischoff JM, Enghuus C, Werner MU, Kehlet H. Long-term follow-up after mesh removal and selective neurectomy for persistent inguinal postherniorrhaphy pain. *Hernia*. 2013;17:339-45.
73. Zwaans WAR, Verhagen T, Roumen RMH, Scheltinga MRM. Factors determining outcome after surgery for chronic groin pain following a lichtenstein hernia repair. *World J Surg*. 2015;39:2652-62.
74. Slooter GD, Zwaans WAR, Perquin CW, Roumen RMH, Scheltinga MRM. Laparoscopic mesh removal for otherwise intractable inguinal pain following endoscopic hernia repair is feasible, safe and may be effective in selected patients. *Surg Endosc*. 2018;32:1613-9.
75. Rosen MJ, Novitsky YW, Cobb WS, Kercher KW, Heniford BT. Combined open and laparoscopic approach to chronic pain following open inguinal hernia repair. *Hernia*. 2006;10:20-4.
76. Keller JE, Stefanidis D, Dolce CJ, Iannitti DA, Kercher KW, Heniford BT. Combined open and laparoscopic approach to chronic pain after inguinal hernia repair. *Am Surg*. 2008;74:695-700. discussion 700-701.
77. Campanelli G, Bertocchi V, Cavalli M, Bombini G, Biondi A, Tentorio T, et al. Surgical treatment of chronic pain after inguinal hernia repair. *Hernia J Hernias Abdom Wall Surg*. 2013;17:347-53.