

La imagen del mes

Manejo conservador en íleo biliar

Non-operative management to gallstone ileus



María Pérez Reyes*, Irene Mirón Fernández, María Pitarch Martínez y Julio Santoyo Santoyo

Hospital Regional Universitario de Málaga, Málaga, España

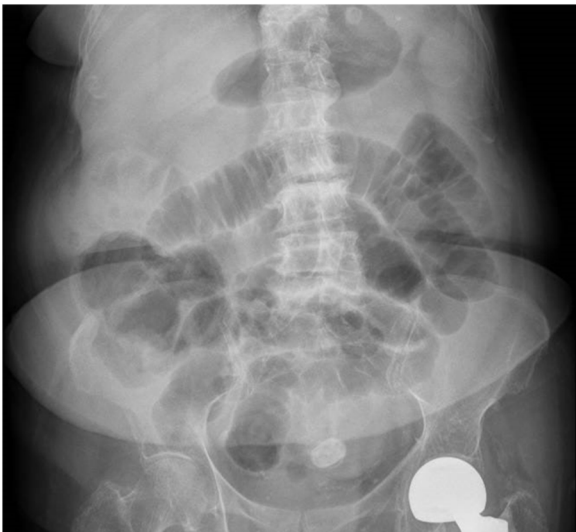


Figura 1

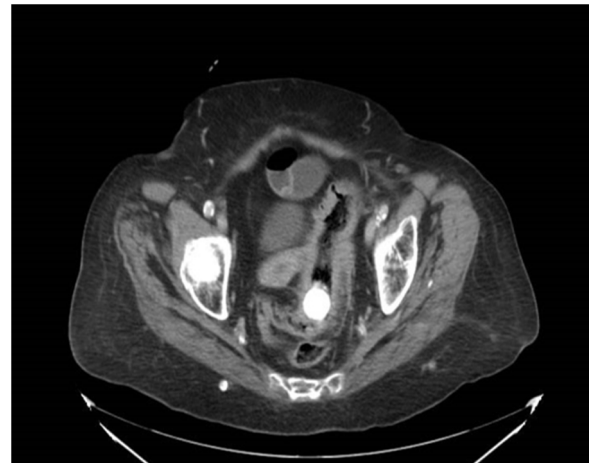

Figura 2

Paciente de 91 años con antecedentes de HTA. Acude a urgencia por cuadro de náuseas, vómitos de 4 días de evolución y ausencia de tránsito a heces desde hace 48 h. En la exploración presenta distensión abdominal y dolor en hipogastrio, sin irritación peritoneal. Se realizó radiografía (fig. 1) y TAC de abdomen (fig. 2), que mostraban litiasis biliar en sigma con dilatación retrógrada de colon e intestino delgado y fístula colecistoduodenal. Se realizó colonoscopia urgente que visualizó la litiasis a 10 cm del margen anal, pero no se pudo extirpar. Finalmente, tras administración de enemas, se consiguió la expulsión de esta sin complicaciones.

* Autor para correspondencia.

Correo electrónico: maria.perezreyes1991@gmail.com (M. Pérez Reyes).

<https://doi.org/10.1016/j.ciresp.2020.01.007>

0009-739X/© 2020 AEC. Publicado por Elsevier España, S.L.U. Todos los derechos reservados.