



La imagen del mes

Uso de la fluorescencia con verde de indocianina (ICG) en la identificación de un linfoma intestinal

Use of fluorescent imaging with indocyanine green (ICG) for the identification of intestinal lymphoma

Pilar Fernández Veiga^{a,*}, Eugenio Licardie^b, Isaías Alarcón^{a,b} y Salvador Morales-Conde^{a,b}

^a Unidad de Innovación en Cirugía Mínimamente Invasiva, Servicio de Cirugía general y Digestiva, Universidad de Sevilla, Hospital Universitario Virgen del Rocío, Sevilla, España

^b Servicio de Cirugía General y Digestiva, Hospital Quironsalud Sagrado Corazón, Sevilla, España

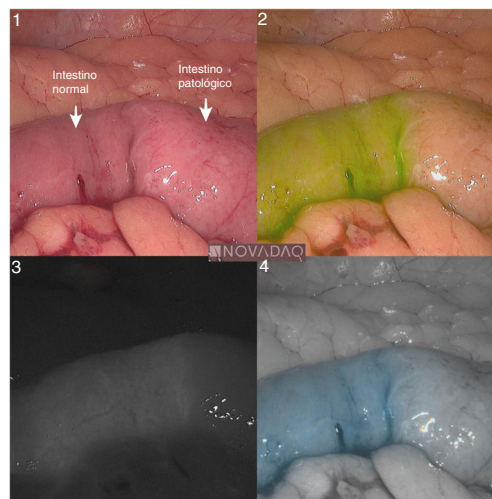


Figura 1

La cirugía guiada por imagen es uno de los campos con mayor desarrollo en el ámbito quirúrgico, destacando la cirugía guiada por fluorescencia con verde de indocianina.

Presentamos el caso de una paciente con antecedente de linfoma no Hodgkin folicular, tratada satisfactoriamente con rituximab, derivada por sospecha de recidiva intestinal del linfoma.

Se realiza una laparoscopia utilizando el sistema de fluorescencia PINPOINT de NOVADAQ[®] (fig. 1) con administración intravenosa de verde de indocianina (15 mg) al inicio del procedimiento. Esto permitió identificar el segmento afecto de intestino y adenopatías hipercaptantes en su mesenterio que se biopsiaron siendo la anatomía compatible con linfoma.

El diagnóstico del caso es linfoma folicular intestinal.

* Autor para correspondencia.

Correo electrónico: pilar.fveiga@gmail.com (P. Fernández Veiga).

<https://doi.org/10.1016/j.ciresp.2019.12.009>

0009-739X/© 2020 AEC. Publicado por Elsevier España, S.L.U. Todos los derechos reservados.