

## La imagen del mes

# Valor de la fluorescencia con verde de indocianina (ICG) en la identificación de la carcinomatosis peritoneal



## The Value of Indocyanine Green (ICG) Fluorescence for the Identification of Peritoneal Carcinomatosis

Teresa Rubio Sánchez\*, Ana Fluixá Pelegri y Salvador Morales-Conde

Unidad de Innovación en Cirugía Mínimamente Invasiva, Servicio de Cirugía General y Digestiva, Hospital Universitario Virgen del Rocío, Universidad de Sevilla, Sevilla, España

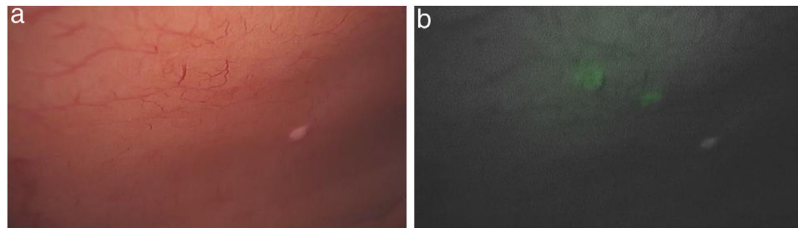


Figura 1

Varón de 34 años con alteración del tránsito y dolor abdominal. Se solicita colonoscopia encontrando lesión nodular de 3 cm, que deforma la válvula ileocecal. El TAC objetiva masa en ciego con extensión extramural y mesentérica y adenopatías mesentéricas adyacentes.

Se realiza laparoscopia con el objetivo de practicar una hemicolectomía derecha. Una vez movilizado el colon por vía medial y ligar los vasos, se identifica en la pared lateral implantes peritoneales de los que se toman biopsias, detectándose tras la administración de ICG que algunos de ellos son visualizados únicamente con la administración del verde de indocianina (fig. 1a y 1 b), lo que nos aportó una idea global de la extensión de la carcinomatosis. Se decidió completar la hemicolectomía derecha y derivar a oncología para plantear una posible peritonectomía con quimioterapia hipertérmica. El diagnóstico anatomopatológico fue de tumor neuroendocrino con metástasis de carcinoma en implantes de pared.

La cirugía guiada por fluorescencia con verde de indocianina está extendiendo su campo de aplicaciones más allá de su uso para valorar la perfusión o identificar la vía biliar, permitiendo la visualización de estructuras macroscópicamente invisibles tales como los implantes por carcinomatosis. En este caso no solo fue útil para comprobar la correcta vascularización de la anastomosis, sino que también ayudó a objetivar implantes peritoneales no visibles sin verde de indocianina, estableciendo la extensión de la misma.

\* Autor para correspondencia.

Correo electrónico: [terubios@gmail.com](mailto:terubios@gmail.com) (T. Rubio Sánchez).

<https://doi.org/10.1016/j.ciresp.2019.12.008>

0009-739X/© 2020 AEC. Publicado por Elsevier España, S.L.U. Todos los derechos reservados.