



## La imagen del mes

## Hernia interna relacionada con la derivación gástrica en Y de Roux: una complicación que representa un reto clínico y diagnóstico

### Roux-en-Y related internal hernia: A complication that represents a clinical and diagnostic challenge

Rita Cruz\* y Pedro Sousa

Departamento de Radiología, Hospital Beatriz Ângelo, Loures, Portugal

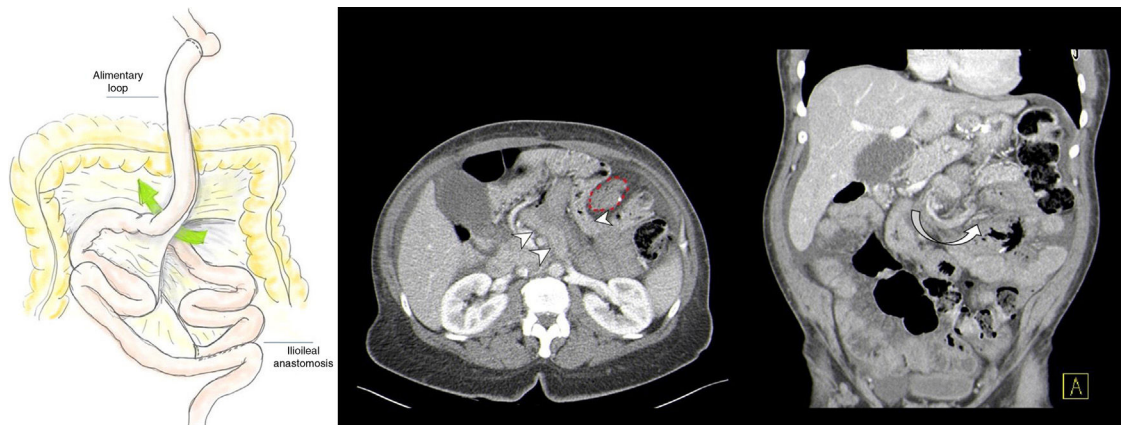


Figura 1

Varón de 41 años de edad, con antecedentes de bypass gástrica en Y de Roux acudió al serv. De urgencias por dolor abdominal difuso y náuseas. La TAC de urgencia demostró una hernia interna del intestino delgado a través del defecto de Petersen, entre el asa antecólica de la Y de Roux y el mesocolon transverso (fig. 1). Se puede apreciar la imagen arremolinada de los vasos mesentéricos alrededor del orificio de la hernia. La hernia interna relacionada con la derivación gástrica en Y de Roux es una urgencia quirúrgica poco frecuente que puede evolucionar. Hasta el estrangulamiento intestinal e isquemia. La presentación clínica es inespecífica, y el diagnóstico radiológico representa un reto. El tratamiento requiere la reducción del intestino encarcerado y el cierre del defecto.

\* Autor para correspondencia.

Correo electrónico: [cruzrita.a@gmail.com](mailto:cruzrita.a@gmail.com) (R. Cruz).

<https://doi.org/10.1016/j.ciresp.2019.11.018>

0009-739X/© 2019 AEC. Publicado por Elsevier España, S.L.U. Todos los derechos reservados.