

3. Pham TH, Moir C, Thompson GB, Zarroug AE, Hamner CE, Farley D, et al. Pheochromocytoma and paraganglioma in children: a review of medical and surgical management at a tertiary care center. *Pediatrics*. 2006;118:1109-17.
4. Lenders JWM, Duh Q-Y, Eisenhofer G, Gimenez-Roqueplo AP, Grebe SK, Murad MH, et al. Endocrine Society. Pheochromocytoma and paraganglioma: an endocrine society clinical practice guideline. *Journal of Clinical Endocrinology and Metabolism*. 2014;99:1915-42.
5. Giavarini A, Chedid A, Bobrie G, Ploulin PF, Hagege A, Amar L. Acute catecholamine cardiomyopathy in patients with pheochromocytoma or functional paraganglioma. *Heart*. 2013;99:1438-44.
6. Banfi C, Juthier F, Ennezat PV, de Saint Denis T, Carnaille B, Leteurtre E, et al. Central extracorporeal life support in pheochromocytoma crisis. *Ann Thorac Surg*. 2012;93:1303-5.
7. Plouin PF, Fitzgerald P, Rich T, Ayala-Ramirez M, Perrier ND, Baudin E, Jimenez C. Metastatic pheochromocytoma and paraganglioma: focus on therapeutics. *Horm Metab Res*. 2012;44:390-9.

María Asunción Acosta-Mérida^a, José Silvestre-Rodríguez^{a,*}, José Miguel Hernández-Ramírez^b, Cristian Godoy^b y Joaquín Marchena-Gómez^a

^aServicio de Cirugía General y Digestiva, Hospital Universitario de Gran Canaria Dr. Negrín, Gran Canaria, España

^bServicio de Cardiología, Hospital Universitario de Gran Canaria Dr. Negrín, Gran Canaria, España

* Autor para correspondencia.

Correo electrónico: drsilvestre@gmail.com

(J. Silvestre-Rodríguez).

<https://doi.org/10.1016/j.ciresp.2019.09.007>
0009-739X/

© 2019 AEC. Publicado por Elsevier España, S.L.U. Todos los derechos reservados.

Abordaje toracoscópico de perforación iatrogénica de vena cava superior por catéter de diálisis



Thoracoscopic approach of iatrogenic superior vena cava perforation after dialysis catheter placement

Los catéteres venosos centrales para hemodiálisis proporcionan un acceso fiable para diálisis en pacientes en estadios finales de enfermedad renal crónica¹ mediante un abordaje percutáneo y poco invasivo. La lesión iatrogénica de vasos venosos puede ocurrir durante su colocación. La rotura o perforación de la vena cava superior (VCS) es una complicación infrecuente pero potencialmente letal.

Presentamos el caso de una mujer de 59 años con antecedentes de hipertensión arterial, dislipemia, hiperparatiroidismo secundario y poliquistosis hepatorenal del adulto con enfermedad renal crónica estadio V en necesidad de diálisis. Ingresa para la colocación de un catéter tunelizado a través de la vena yugular derecha, tras lo que comenzó de forma súbita con dolor torácico de características pleuríticas. Ante las manifestaciones clínicas se procedió a la introducción de contraste a través del catéter bajo control fluoroscópico, evidenciando extravasación del mismo a hemidiafragma derecho. Se decidió realizar una angiotomografía axial computarizada (angio-TC) (fig. 1), que mostró salida del catéter en la unión yugulosubclavia derecha y hemotórax asociado. La paciente fue trasladada a la unidad de cuidados intensivos para monitorización y evacuación del hemotórax mediante tubo endotorácico, permaneciendo estable hemodinámicamente. Tras valoración multidisciplinar por cirugía vascular y cirugía torácica se decidió intervención quirúrgica

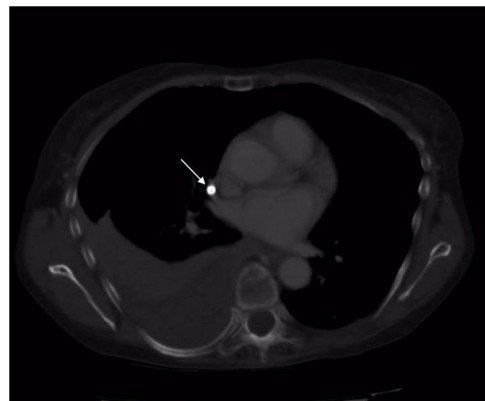


Figura 1 – Angio-TC torácico con extravasación de catéter venoso central (flecha) y hemotórax asociado.

mediante cirugía videoasistida (fig. 2A) con dos puertos: trocar óptico y minitoracotomía.

Una vez localizado el punto de extravasación, se procedió a control hemostático mediante Prolene® 3/0 proximal y distal a la salida del catéter. Esto permitió la retirada del mismo en sentido proximal con cierre del defecto ocasionado (fig. 2B y C). Tras revisión hemostática, colocación de Surgicel® sobre la

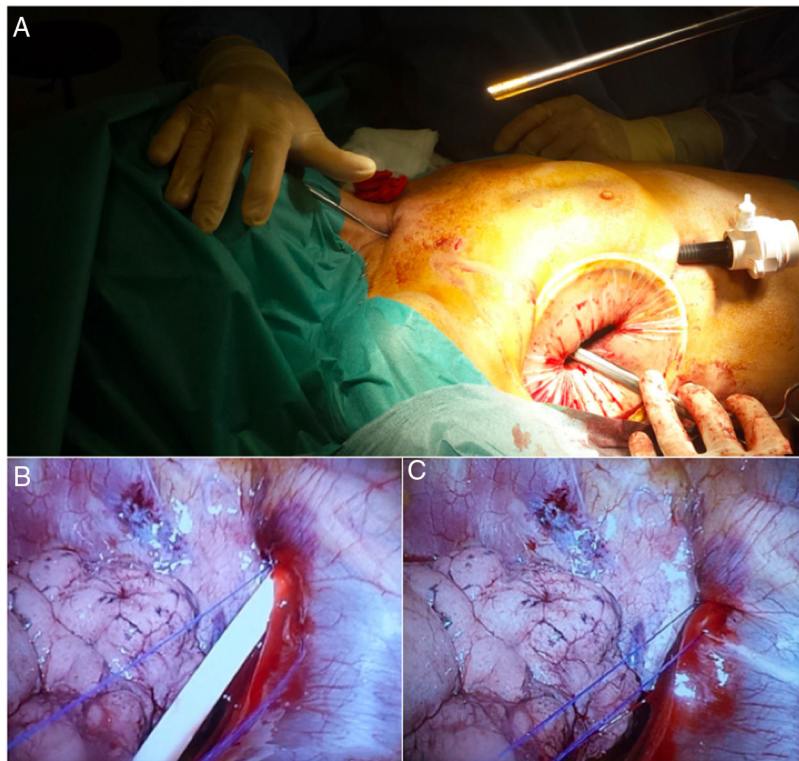


Figura 2 – A) Minitoracotomía sobre 5.º espacio intercostal derecho y acceso para trocar óptico sobre 7.º espacio intercostal derecho. B) Punto de salida de catéter venoso central a nivel de cara lateral de vena cava, en su confluencia con el tronco venoso innominado, vena subclavia derecha y vena yugular derecha. Puntos de Prolene® 3/0 a nivel proximal y distal a la salida del catéter previos a su retirada. C) Cierre del defecto venoso tras retirada del catéter.

sutura venosa y evacuación del hemotórax se procedió a colocación de drenaje endotorácico y cierre de la minitoracotomía de asistencia.

La paciente presentó buen evolutivo, siendo retirado el drenaje endotorácico al 2.º día postoperatorio y siendo dada de alta de la unidad de cuidados intensivos al 4.º día. Tras seguimiento en planta sin incidencias, fue dada de alta al 7.º día postoperatorio.

Si bien la colocación de catéteres venosos centrales constituye una posibilidad terapéutica en pacientes con necesidad de diálisis, la técnica no está exenta de riesgos. La rotura de vasos venosos es una complicación infrecuente pero posible y potencialmente letal, especialmente cuando compromete la VCS. Para prevenir estas complicaciones, la inserción del catéter guiada por control ecográfico ha demostrado aumentar la seguridad del procedimiento^{2,3}.

Las manifestaciones de la rotura de la VCS, como el hemotórax o el taponamiento cardíaco, van a condicionar la necesidad de un tratamiento emergente cuando provoquen inestabilidad hemodinámica para salvar la vida del paciente. Es posible, no obstante, adecuar tanto el momento de la intervención como la técnica cuando la situación clínica lo permita. El diagnóstico se basa en la inyección de contraste a través del catéter con control radiológico que evidencie extravasación del mismo^{2,4,5}, o bien mediante pruebas de imagen de alta resolución (angio-TC). En este sentido la ecografía a pie de cama transesofágica o transtorácica

constituye una alternativa en pacientes inestables, permitiendo tanto la confirmación diagnóstica como el inicio de medidas terapéuticas (pericardiocentesis)^{2,4,6}.

La finalidad del tratamiento consiste en la reparación del vaso lesionado y la recuperación de la función cardíaca si esta estuviera comprometida⁴. La reparación abierta de la VCS precisa de una esternotomía media, siendo una alternativa agresiva y compleja para muchos de nuestros pacientes^{5,7}. Para disminuir la morbilidad asociada a esta vía de abordaje, se han descrito alternativas terapéuticas como el abordaje endovascular^{4,8}, con la colocación de stents y buenos resultados. Así mismo, en determinados pacientes estables y sin datos de taponamiento cardíaco, el manejo conservador podría constituir una modalidad terapéutica⁹. En el caso de existir taponamiento cardíaco la pericardiocentesis debe ser imperativa⁴ sobre la reparación del vaso.

Aunque la reparación endovascular constituye una alternativa terapéutica en aquellos pacientes con rotura de la VCS, la localización de la lesión puede condicionar las posibilidades de éxito de la misma. En nuestro caso, dada la confluencia de la vena yugular con la vena subclavia en el nivel de la perforación, se consideró el abordaje VATS como primera opción terapéutica en una paciente estable hemodinámicamente sin datos de taponamiento cardíaco.

En base a nuestra revisión, se trata del tercer caso^{7,10} descrito en la literatura que incluye la VATS como opción

terapéutica en el tratamiento de la rotura de la VCS. Si bien en aquellos pacientes inestables se ha considerado contraindicada, Cheli et al.¹⁰ complementaron el abordaje tradicional mediante toracotomía con el uso de una óptica de 30° ante la imposibilidad de visualizar y acceder al punto de sangrado. Kuzniec et al.⁷ presentaron la reparación de una rotura de VCS mediante VATS en un paciente estable como primera vía de abordaje con buenos resultados.

Consideramos que, si bien la experiencia es limitada, la VATS para la reparación de la rotura de la VCS secundaria a la inserción de un catéter venoso central en aquellos pacientes estables sin taponamiento cardíaco puede suponer una alternativa que permite la visualización directa del hemitórax afecto, control del punto de sangrado, retirada del catéter venoso, reparación directa de la VCS y evacuación del hemotórax con buenos resultados.

Agradecimientos

Al Servicio de Cirugía Vascul ar por su tiempo y dedicación.

BIBLIOGRAFÍA

1. Sznajder JJ, Zvebil FR, Bitterman H, Weiner P, Bursztein S. Central vein catheterization. Failure and complication rates by three percutaneous approaches. *Arch Intern Med.* 1986;146:259-61.
2. Wang CY, Liu K, Chia Y-Y, Chen C-H. Bedside Ultrasonic Detection of Massive Hemothorax Due to Superior Vena Cava Perforation After Hemodialysis Catheter Insertion. *Acta Anaesthesiol Taiwanica.* 2009;47:95-8.
3. Albrecht K, Nave H, Breitmeier D, Panning B, Tröger HD. Applied anatomy of the superior vena cava-the carina as a landmark to guide central venous catheter placement. *Br J Anaesth.* 2004;92:75-7.
4. Stevens DC, Butty S, Johnson MS. Superior vena cava rupture and cardiac tamponade complicating the endovascular treatment of malignant superior vena cava syndrome: A case

- report and literature review. *Semin Intervent Radiol.* 2015;32:439-44.
5. Burket M. Challenging cases: superior vena cava rupture. *Endovasc Today.* 2003;2:11-3.
 6. Tsang TS, Freeman WK, Sinak LJ, Seward JB. Echocardiographically guided pericardiocentesis: evolution and state-of-the-art technique. *Mayo Clin Proc.* 1998;73:647-52.
 7. Kuzniec S, Natal SRB, Werebe E, de C, Wolosker N. Videothoroscopic-guided management of a central vein perforation during hemodialysis catheter placement. *J Vasc Surg.* 2010;52:1354-6.
 8. Azizzadeh A, Pham MT, Estrera AL, Coogan SM, Safi HJ. Endovascular repair of an iatrogenic superior vena caval injury: A case report. *J Vasc Surg.* 2007;46:569-71.
 9. Kabutey N-K, Rastogi N, Kim D. Conservative management of iatrogenic superior vena cava (SVC) perforation after attempted dialysis catheter placement: case report and literature review. *Clin Imaging.* 2013;37:1138-41.
 10. Cheli M, Alberti D, Adriana T, Zaranko E, Colusso M, Arnoldi R, et al. Successful bleeding control by a combined conventional surgical approach and video-assisted surgery: a case report. *Ann Thorac Cardiovasc Surg.* 2009;15:253-6.

Carmen Sánchez Matás^{a,*}, Francisco Manresa Manresa^b, Daniel Andrades Sardiña^a, José Luis López Villalobos^a y María Enriqueta Bataller de Juan^b

^aCirugía Torácica, UGC de Unidad Médico-Quirúrgica de Enfermedades Respiratorias, Hospital Universitario Virgen del Rocío, Sevilla, España

^bUGC de Angiología y Cirugía Vascul ar, Hospital Universitario Virgen del Rocío, Sevilla, España

* Autor para correspondencia.

Correo electrónico: nem.csm@gmail.com (C. Sánchez Matás).

<https://doi.org/10.1016/j.ciresp.2019.08.010>
0009-739X/

© 2019 AEC. Publicado por Elsevier España, S.L.U. Todos los derechos reservados.

Fístula bilitorácica postraumática

Posttraumatic thoracobiliary fistula



La fístula bilitorácica es una entidad poco frecuente que puede ser causada espontáneamente por infecciones hepato-biliares o más infrecuentemente aún, secundario a manipulación quirúrgica o traumatismos.

Se trata de un paciente de 20 años de edad que ingresa al servicio de urgencias con herida por arma de fuego. Presentaba orificio de entrada a nivel de L2 paravertebral izquierda y

de salida por quinto espacio intercostal con línea medio clavicular derecha. Se realiza radiografía de tórax encontrando hemotórax derecho grado 2, por lo cual se coloca drenaje pleural derecho. Posteriormente se solicita TAC de tórax y abdomen encontrándose hallazgos compatibles con trauma hepático grado IV y renal IV. Igualmente se evidencia derrame pleural residual posterior a la colocación del tubo de tórax. El