



Artículo especial

Actualización en el manejo de sarcomas retroperitoneales y pélvicos; el papel de la cirugía compartimental

José Manuel Asencio Pascual^a, Juan Angel Fernandez Hernandez^a, Gerardo Blanco Fernandez^a, Cristobal Muñoz Casares^a, Rosa Álvarez Álvarez^b, Bárbara Fox Anzorena^b, Alicia Lozano Borbalas^c, Manuel Rodríguez Blanco^a, Sonia Cantin Blázquez^a y Vicente Artigas Raventós^{a,*}

^aGrupo Tumores Mesenquimales/Sarcomas, AEC, Madrid, España

^bOncología Médica, Hospital Universitario Gregorio Marañón, Madrid, España

^cOncología Radioterápica, Institut Català d'Oncologia, Hospital Duran i Reynals, L'Hospitalet de Llobregat, Barcelona, España

INFORMACIÓN DEL ARTÍCULO

Historia del artículo:

Recibido el 28 de marzo de 2019

Aceptado el 21 de junio de 2019

On-line el 12 de septiembre de 2019

Palabras clave:

Sarcoma

Retroperitoneo

Cirugía compartimental

Quimioterapia

Radioterapia

Tratamiento multidisciplinar

RESUMEN

La cirugía de los sarcomas retroperitoneales debe ser compartimental «en bloque», lo que implica la resección de órganos adyacentes al tumor. Su empleo «de entrada» permite un elevado porcentaje de resecciones con márgenes negativos, lo que supone un mejor control local y mayor supervivencia en muchos pacientes. La preservación de órganos debe hacerse de forma personalizada, especialmente en la pelvis, y adaptarla a la agresividad histológica del tumor. La biopsia preoperatoria permite establecer el subtipo de sarcoma y una adecuada estrategia perioperatoria. Estos pacientes deben ser manejados por cirujanos expertos en centros de referencia, con unidades multidisciplinarias y comités oncológicos. El uso de quimioterapia y radioterapia aún no está bien definido, por lo que solo se recomienda en centros de referencia con ensayos clínicos. En la actualidad esta es la única opción para ofrecer las mejores tasas de morbilidad y mortalidad, y las posibles mejoras en la supervivencia de estos pacientes.

© 2019 AEC. Publicado por Elsevier España, S.L.U. Todos los derechos reservados.

* Autor para correspondencia.

Correo electrónico: vartigas@santpau.cat (V. Artigas Raventós).

<https://doi.org/10.1016/j.ciresp.2019.06.011>

0009-739X/© 2019 AEC. Publicado por Elsevier España, S.L.U. Todos los derechos reservados.

Update in pelvic and retroperitoneal sarcoma management: The role of compartment surgery

ABSTRACT

Keywords:

Sarcoma
Retroperitoneum
Compartment surgery
Chemotherapy
Radiotherapy
Multidisciplinary therapy

Surgery for retroperitoneal sarcomas should be “en bloc” compartmental, which involves resection of unaffected organs. Its upfront use is key, providing a high percentage of resections with negative margins, resulting in a better local control and increased survival in many patients. Preservation of organs should be done in an individualized manner, especially in the pelvic location, and adapted to the histological aggressiveness of the tumor. Preoperative biopsy is able to establish the diagnosis of sarcoma subtype and consequently an adequate perioperative strategy. These patients should be managed by expert surgeons at referral centers with multidisciplinary units and oncology committees. The use of chemotherapy and radiotherapy is not yet well defined, so it is only recommended at referral centers with clinical trials. Currently, this is the only option to offer the best morbidity and mortality rates, as well as possible improvements in the survival of these patients.

© 2019 AEC. Published by Elsevier España, S.L.U. All rights reserved.

Introducción

Los sarcomas de partes blandas retroperitoneales y pélvicos (SRP) son un raro y heterogéneo grupo de neoplasias cuyo diagnóstico y tratamiento requieren un abordaje multidisciplinar en centros de referencia¹⁻⁴. Casi siempre precisan de un tratamiento quirúrgico inicial agresivo y excepcionalmente las recidivas curan con cirugía^{2,4}. El uso de la quimioterapia (QMT) y/o la radioterapia (RT) aún no está bien definido, por lo que solo se recomiendan dentro de ensayos clínicos^{1,2}.

El grupo de sarcomas de la Asociación Española de Cirujanos (AEC) ha creído importante crear, en colaboración con oncólogos médicos y radioterapeutas, las líneas de actuación en los SRP y hacer especial énfasis en las estrategias quirúrgicas para estos pacientes.

Diagnóstico de los sarcomas de partes blandas retroperitoneales y pélvicos

Los sarcomas de partes blandas tienen una incidencia de 3-4 casos por 100.000 habitantes/año. El 15% asientan en el retroperitoneo (SRP) y constituyen la segunda localización más frecuente tras las extremidades. Si bien en esta localización existe una gran variedad de subtipos histológicos (> 70); los más frecuentes son el liposarcoma bien diferenciado (LPS-WD), el liposarcoma indiferenciado (LPS-DD) y el leiomiomasarcoma (LMS). Son más raros el fibrosarcoma y el sarcoma pleomórfico indiferenciado, el rhabdomyosarcoma, el linfangiosarcoma, el schwannoma maligno o el hemangioepitelioma^{3,5,6}.

La presencia de una masa abdominal palpable, con o sin sintomatología, es el dato clínico más frecuente en los SRP. Los sarcomas pelvianos pueden producir síntomas por compresión vesical, rectal o del plexo nervioso sacro. La pérdida de peso, la obstrucción gastrointestinal o la presencia de edema en las extremidades inferiores suelen darse en estadios localmente muy avanzados⁷.

Las TAC abdominopélvica y torácica, asociadas a la RMN pélvica y a la PET, permiten definir el aspecto y tamaño, la localización y la relación del tumor con los órganos vecinos, así como la presencia de infiltración de las estructuras adyacentes o la extensión metastásica pulmonar^{8,9}. El diagnóstico diferencial de los SRP incluye otras lesiones malignas en la misma localización: linfomas, los tumores de células germinales, los tumores intraabdominales, tumores desmoides y las lesiones benignas retroperitoneales (fig. 1).

La biopsia tumoral preoperatoria (tru-cut) es necesaria en la mayoría de los casos. Debe ser siempre indicada ante un diagnóstico incierto y ante la necesidad de subclasificarlo histológicamente, o antes de abordar una quimioterapia o radioterapia preoperatoria. Al realizarse la biopsia guiada por eco/TAC debe evitarse el abordaje transabdominal por el riesgo de diseminación. Cuando la TAC es muy sugestiva de LPS-WD puede prescindirse de la biopsia y ser intervenidos de entrada^{7,8}.

Tratamiento quirúrgico de los sarcomas de partes blandas retroperitoneales y pélvicos

La resección quirúrgica completa R0 de los SRP es el único tratamiento potencialmente curativo, siendo la cirugía inicial la que determina el pronóstico⁹⁻¹¹. La íntima relación del tumor con estructuras anatómicas vitales hace que esta cirugía solo sea posible en el 70% de pacientes, siendo en los sarcomas pélvicos donde existe una mayor dificultad para la obtención de márgenes amplios.

La recurrencia local y/o peritoneal, tras una cirugía radical R0, se produce en más del 50% de los casos. El intervalo de tiempo libre de recidiva marca la evolución de la enfermedad y es más prolongado cuanto más radical sea la cirugía primaria. Si bien la agresividad biológica del SRP (bajo/alto grado) determina el pronóstico del paciente, los márgenes de la resección tumoral influyen tanto en la tasa de recurrencia local como en la mortalidad¹². Actualmente, la tasa de recidiva locoregional a 5 años es del 41-58%. Lo más habitual es que las

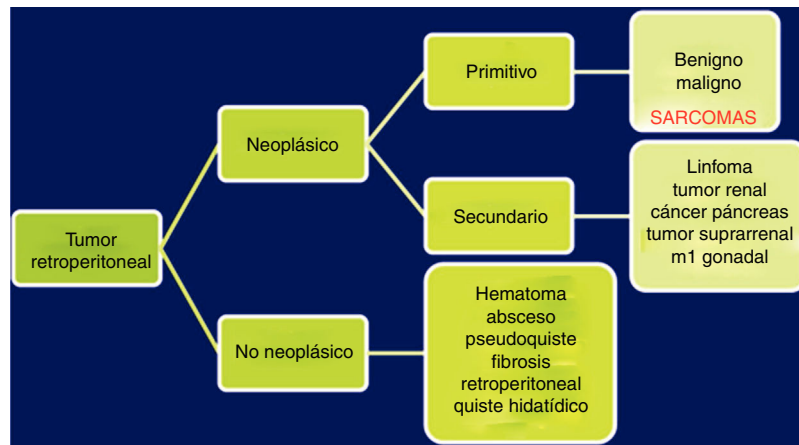


Figura 1 – Diagnóstico diferencial de las tumoraciones retroperitoneales.

recidivas sean irresecables y que asocien una elevada mortalidad. Los actuales datos disponibles comunican tasas de recidivas locorregionales a 5 años del 41-58%, con tasas de supervivencia global a 10 años del 30%¹³. Parece claro que la resección R0 es la clave para el control local de la enfermedad y para lograr una mejor supervivencia. Sin embargo, en el 18-23% de los SRP se observa una multifocalidad tumoral y elevadas tasas de infiltración microscópica de órganos vecinos sin afectación macroscópica (48% en LPS-WD, 75% LPS-DD y 71% en LMS). Ello hace que muchos grupos consideren que la resección quirúrgica estándar de los SRP ha de ser siempre considerada como marginal, y asociada a una alta morbi-mortalidad¹⁴.

Bases teóricas de la cirugía compartimental en los sarcomas de partes blandas retroperitoneales y pélvicos

Una cirugía radical «en bloque» en los SRP obliga a incluir, a modo de barrera anatómica, las vísceras próximas al tumor¹⁵. En el espacio retroperitoneal superior esta resección incluye colon, intestino delgado, riñón, páncreas y/o bazo. Excepcionalmente, puede ser necesaria la extirpación de la vena cava inferior, la arteria aorta, los órganos pélvicos (exenteraciones parciales o totales) o segmentos de pared abdominal o pélvica (hemipelvectomía).

Desde hace una década existe un debate, entre las escuelas europeas y americanas, respecto a lo que debe ser una cirugía óptima en los SRP, y si esta debe ser una cirugía compartimental «en bloque»¹⁶⁻²³. El debate se establece en términos de equilibrio entre coste/beneficio oncológico entre una cirugía agresiva y su morbi-mortalidad asociada. A su vez, la propia agresividad biológica del SRP tiene un claro impacto sobre la supervivencia global de estos pacientes, diferenciando claramente los tumores menos agresivos, pero con mayor índice de recidiva local (LPS-WD de grado 1 y 2) de los más agresivos (LPS-DD y LMS). Esto implicaría, tal como están manifestando actualmente los grupos de expertos, una estrategia quirúrgica más personalizada basada en la propia agresividad biológica de estos tumores y una resección más liberal de los órganos adyacentes al tumor y aparentemente no afectados^{16,24}.

Aspectos técnicos de la cirugía compartimental en los sarcomas de partes blandas retroperitoneales y pélvicos

En la cirugía de los SRP se deben evitar las resecciones incompletas, la rotura tumoral intraoperatoria y los sangrados con alto requerimiento transfusional, pues tienen un alto riesgo de recidiva. Debe valorarse si existen criterios de irresecabilidad, aunque finalmente esta valoración se concrete en el intraoperatorio. La invasión de los vasos mesentéricos o de las venas suprahepáticas y la imposibilidad de mantener la función renal tras la nefrectomía ipsilateral contraindican una cirugía agresiva. Los LMS vasculares retroperitoneales pueden exigir la resección del propio vaso^{25,26}.

La incisión habitual para el abordaje de los SRP es una amplia laparotomía media, ocasionalmente extendida lateralmente hacia el lado afecto para ofrecer una mejor exposición y control vascular (fig. 2). En los casos con afectación tumoral retrohepática o extensión hacia el tórax puede ser necesaria una toracotomía, y el control de la vena cava inferior hasta la aurícula derecha. Cuando el tumor se extiende hacia la raíz del mesenterio deben abordarse inicialmente los vasos mesentéricos. La apertura del liga-

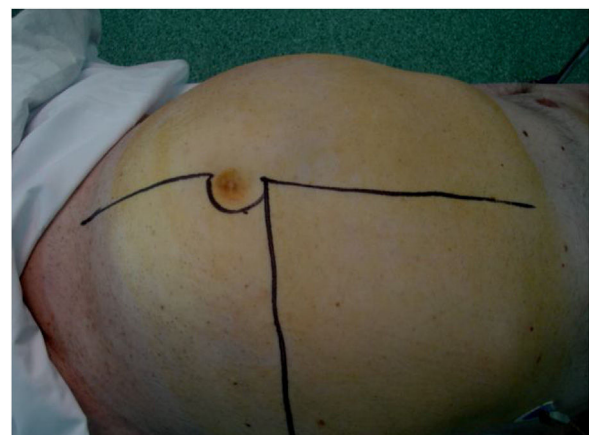


Figura 2 – Incisión laparotómica extensa con ampliación lateral.

mento gastro-cólico y la sección del colon transversal en la línea media facilitan su control. Los vasos ilíacos deben abordarse, siempre que sea posible, desde su zona más proximal y progresar distalmente ligando todas las ramas vasculares que van hacia el tumor. En una resección óptima la inclusión del riñón, con la ligadura de la arteria renal previa a la vena renal, es necesaria²⁵.

La resección del músculo psoas exige la conservación de los nervios femoral y obturador, a fin de evitar las secuelas. La extirpación de todo el peritoneo en contacto con el tumor es obligada. El diafragma debe ser resecado cuando esté infiltrado por el tumor. Existen diferencias según el lado donde se origina el tumor²⁷:

- *Lado derecho*: suele incluir el tumor, el colon y el riñón derechos (fig. 3). La liberación del duodeno-páncreas permite acceder a la vena cava infrahepática. Cuando el duodeno o la cabeza pancreática esté afectada por compresión tumoral pueden producirse graves lesiones. En estas circunstancias no es aconsejable una duodenopancreatectomía, pues no mejora la supervivencia global.
- *Lado izquierdo*: suele incluir el tumor, el colon y el riñón izquierdos. Es importante liberar ampliamente el duodeno a nivel del ángulo de Treitz. Cuando existe infiltración del mismo su resección exige una posterior duodeno-yeyunosotomía. En los tumores del cuadrante superior izquierdo generalmente debe añadirse una esplenopancreatectomía distal de necesidad²⁷.

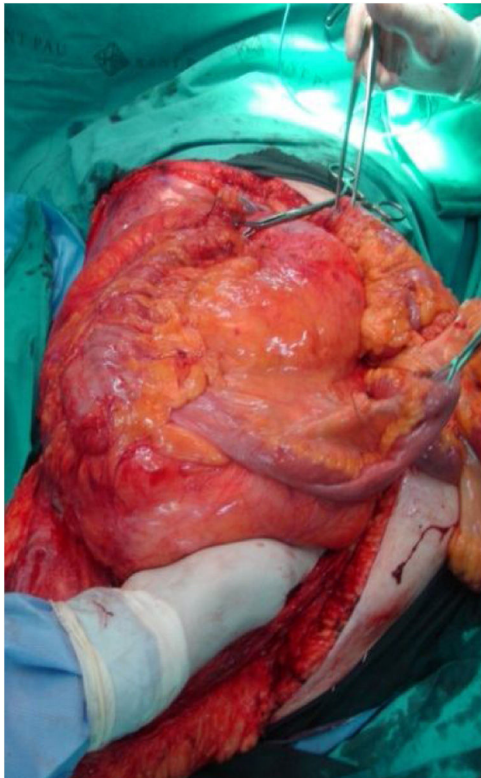


Figura 3 – Exéresis en bloque de liposarcoma retroperitoneal desdiferenciado derecho.

Finalmente, es oportuno comentar que existen situaciones específicas a tener en cuenta: a) la herniación del tumor hacia el tórax puede obligar a una toracotomía; y b) la resección de las estructuras del conducto inguinal son necesarias en tumores que progresan por el mismo.

Cirugía en los sarcomas pélvicos

Los SRP de localización pélvica extraperitoneal representan el 18% de todos ellos⁹. En esta localización se han de valorar las características del tumor y su relación con las múltiples estructuras anatómicas de la pelvis. Los tipos histológicos más frecuentes son el LPS-WD y LPS-DD, el LMS y el tumor fibroso solitario²⁸ (fig. 4).

En esta localización la planificación quirúrgica exige una estadificación correcta mediante una TAC abdominopélvica y/ o una RMN pélvica. Hay que diseñar una cirugía individualizada con la intención de preservar la anatomía y función de los órganos pélvicos²⁸.

Los límites anatómicos de la cavidad pélvica extraperitoneal son el peritoneo parietal en la parte superior, el suelo de la pelvis inferiormente, por delante el pubis y los ligamentos inguinales y detrás el sacro. Debido a la íntima relación del tumor con las estructuras vasculares, óseas o viscerales de la pelvis, es difícil conseguir unos márgenes quirúrgicos amplios. La resección en la pelvis exige una extirpación completa del tumor, junto a las estructuras directamente invadidas por el mismo.

Los sarcomas pélvicos frecuentemente comprimen la vejiga, la próstata, las glándulas seminales o los uréteres, pero es raro que estos órganos sean invadidos y necesiten ser extirpados junto al tumor (< 2%). La vejiga, si está invadida, puede ser resecada parcialmente sin afectar su función²⁸. Cuando el tumor se localiza en el mesorrecto la resección debe incluir el recto, llegando incluso a la amputación abdominoperineal en casos extremos.

Las recidivas pélvicas precisan de una cirugía más compleja y exigen resecciones viscerales más frecuentemente. La identificación intraoperatoria de los uréteres suele ser difícil y obliga a la colocación preoperatoria de catéteres ureterales o nefrostomías por hidronefrosis obstructiva, y a la resección de la parte distal del uréter y su reimplantación en la vejiga. La

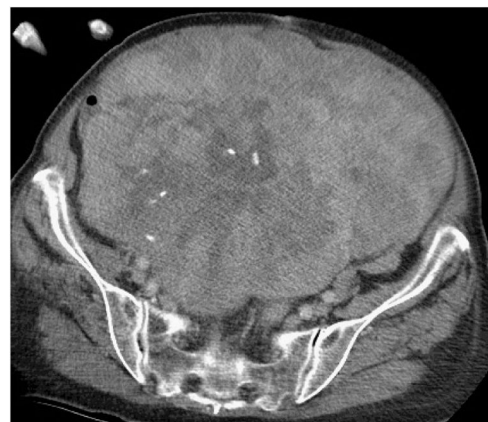

Figura 4 – Gran sarcoma pélvico con compresión, pero sin invasión de todos los órganos de la pelvis.

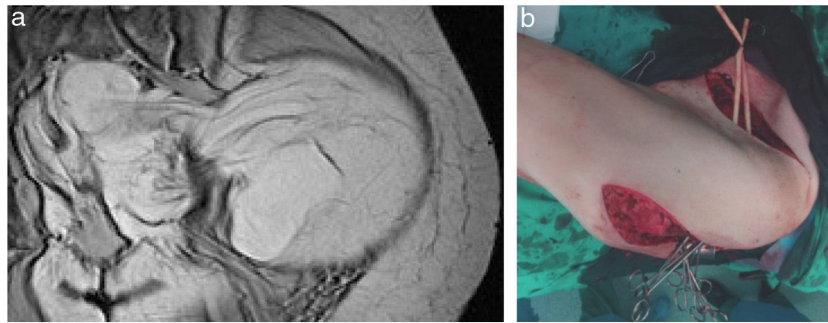


Figura 5 – a. Imagen RMN de LS-WD «en reloj de arena». b. Doble incisión abdominal y glútea.

fragmentación del tumor se relaciona con mayor riesgo de recurrencia local y con menor supervivencia¹⁶. Cuando los tumores son grandes, recidivantes o están adheridos a las paredes óseas de la pelvis pueden beneficiarse de una QMT/RT neoadyuvante y/o intraoperatoria.

En los casos en que la radicalidad quirúrgica exija la resección de los vasos ilíacos y/o femorales será necesaria una posterior restitución protésica vascular, lo que implica una mayor morbimortalidad postoperatoria. Si la afectación de los troncos venosos pélvicos provoca una oclusión y el desarrollo de una intensa circulación venosa complementaria, la resección sin reconstrucción es bien tolerada, siendo excepcional la utilización de una prótesis venosa. En general, al no existir diseminación linfática, es innecesario una linfadenectomía.

La resección nerviosa (n. femoral/n. obturador) puede ser necesaria bien porque el tumor se origine en los nervios (swanoma maligno), bien para conseguir una cirugía radical. Cuando ello sucede existen secuelas debidas a los déficits motores provocados por dicha sección²⁸.

Un escenario complejo son los tumores pélvicos o extrapélvicos (glúteo/inguinocrural) «en reloj de arena» que progresan en uno u otro sentido a través de orificios anatómicos naturales pélvicos (obturador, inguinal-crural o escotadura isquiática). En estos casos el abordaje quirúrgico ha de ser mediante una incisión sobre la cresta ilíaca con prolongación hacia la región glútea y/o hacia la región inguinal, o bien mediante una doble incisión sobre ambas regiones (figs. 5 A y B). En los LPS-WD de gran tamaño puede ser útil dividir el tumor en 2 partes a su paso por el orificio anatómico.

Tratamiento quimioterápico en los sarcomas de partes blandas retroperitoneales y pélvicos

Tratamiento sistémico en el SRP localizado resecable. La QMT en esta situación aún no está bien establecida y no se recomienda fuera de ensayos clínicos¹⁻³³. Valoramos su utilidad antes y después de la cirugía:

- Quimioterapia neoadyuvante en el SRP. No disponemos de estudios que valoren su beneficio previo a la cirugía. Sí se ha observado que los pacientes con respuesta histopatológica a

la QMT neoadyuvante tienen una mejor supervivencia específica por enfermedad. Además, esta respuesta es un factor que se considera en el nomograma de estimación de supervivencia para SPB MSKCC²⁹.

- La quimioterapia intraperitoneal con hipertermia regional en combinación con quimioterapia sistémica EIA (etopósido, ifosfamida, doxorubicina) se asocia en algunos casos a un beneficio en la SLR local y a distancia, sin aumento de las complicaciones³⁰.
- La QMT/RT concomitantes han sido estudiadas en ensayos fase I. Un estudio fase I-II del Grupo Italiano de Sarcomas incluyó SRP resecables tratados con dosis altas de ifosfamida concurrente con RT (50,4 Gy), alcanzando un 8% de respuestas parciales y un 79% de estabilizaciones, mejorando la SLR a 3 años. No obstante, ante la toxicidad observada se optó por un ensayo fase III exclusivamente con RT neoadyuvante (FIII-EORTC 31)³¹.
- Por tanto, a pesar de no existir ensayos comparativos F-III sobre el papel de la QMT neoadyuvante, su uso es capaz de inducir respuestas, y por tanto puede facilitar la cirugía en algunos casos³². Esto es particularmente relevante en el caso de cirugía de rescate en SRP inicialmente inoperables o en el límite de resecabilidad y en tumores con histologías quimiosensibles.
- Quimioterapia adyuvante en SRP. Su papel no está establecido, ya que no existen estudios específicos para esta localización³³. En la actualidad disponemos de nomogramas que pueden ayudarnos a individualizar la indicación de la QMT adyuvante en esta localización³⁴.

Tratamiento QMT en la enfermedad avanzada irresecable y/o metastásica. En la enfermedad localizada irresecable las estrategias son limitadas. Solo en aquellos casos con una buena respuesta a la RT o la QMT, se abriría la posibilidad de una resección quirúrgica, por lo que serían en realidad tratamientos neoadyuvantes³⁵. En SRP definitivamente irresecables y/o metastásicos, la QMT se plantea con carácter paliativo. La actitud expectante es una opción válida para tumores de bajo grado con lenta evolución, en pacientes ancianos o asintomáticos³⁶.

El tratamiento es similar al realizado en los SPB metastásicos de otras localizaciones y la selección del régimen depende de la histología, el estado del paciente y el uso de QMT previa³⁷. En general, debe considerarse a la doxorubicina como el tratamiento estándar de primera línea, con una tasa

de respuestas del 25%². Recientemente se ha aprobado en primera línea la combinación de doxorubicina y olaratumab³⁷. Finalmente, otras opciones han sido utilizadas en función del tipo histológico, de la QMT administrada previamente y del estado del paciente³⁸⁻⁴⁰.

Radioterapia en los sarcomas de partes blandas retroperitoneales y pélvicos

La RT utilizada en un 25-30% de los SRP podría mejorar la supervivencia y el control local de la enfermedad, pero hasta la actualidad este concepto adolece de una baja evidencia científica^{41,42}. En los últimos años se han publicado resultados contradictorios generando confusión sobre su papel en SRP^{43,44}. No existen ensayos prospectivos que demuestren su beneficio, y la cuestión de cómo situarla antes (RTPP), durante (RIO) o posterior (RTPO) a la cirugía es controvertida.

En cualquier caso, los SRP de bajo grado, como LPS-WD, no se benefician de la RT⁴⁵. En un recién estudio sobre 9.068 pacientes con SRP se comparan 2 cohortes, una RTPP vs. cirugía sola y otra RTPO vs. cirugía sola. Ambos esquemas mostraron beneficio en cuanto a la SG, siendo superior la supervivencia con RTPP (110 meses) frente a la RTPO (89 meses)⁴³.

RTPP. Estudios retrospectivos recientes han demostrado que la RTPP mejora el control local de la enfermedad y la supervivencia⁴¹, incrementa la resecabilidad tumoral y permite un mayor porcentaje de extracciones en bloque⁴². No obstante, el valor de la RTPP tendrá que esperar los resultados del ensayo fase III de la EORTC, entre cirugía versus RTPP y posteriormente cirugía.

Otros esquemas como la cirugía con RTPP/RTPO asociadas a una RIO, ofrecen unos esperanzadores resultados, con un control local de la enfermedad a los 5 años del 40-60%, pero se ha descrito un mayor índice de toxicidad crónica neurológica⁴³.

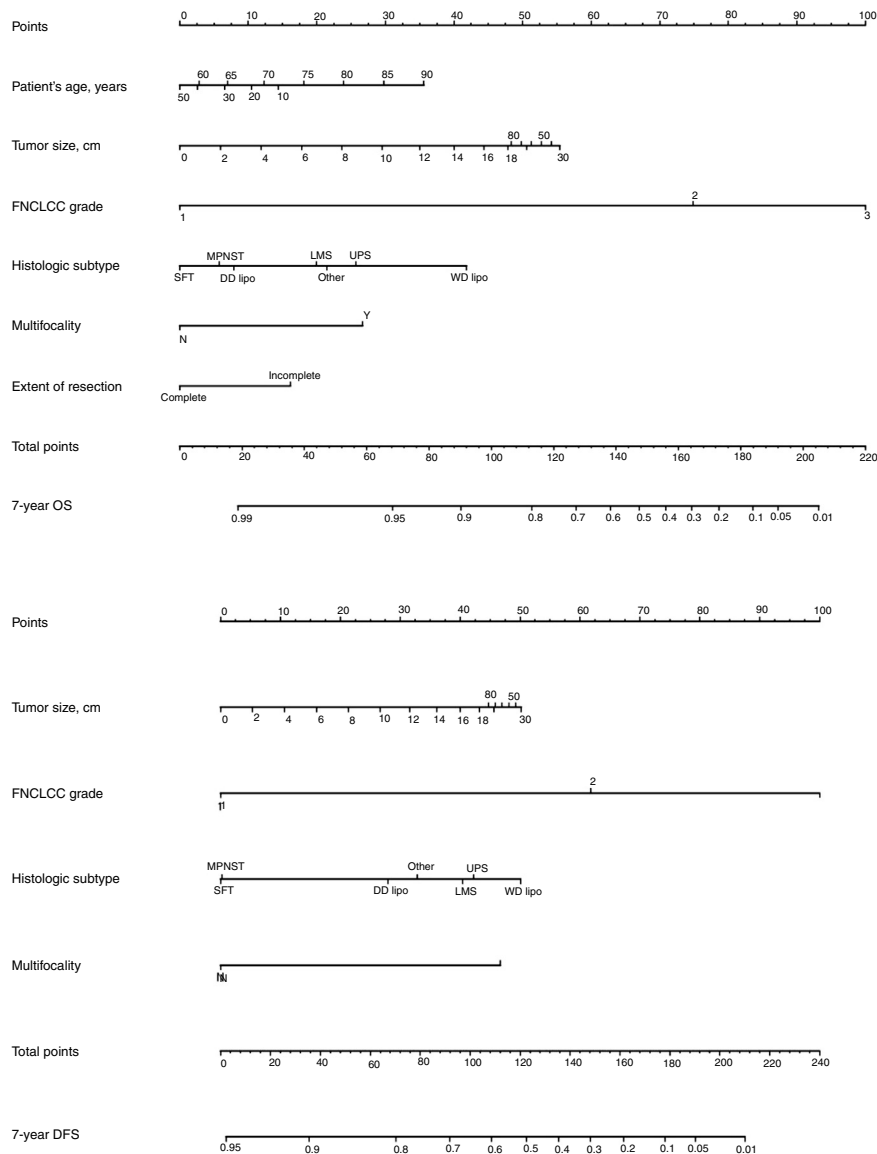


Figura 6 – Nomograma de A. Gronchi para la supervivencia global y SLP a 7 años en pacientes con sarcoma de tejido blando retroperitoneal.

La asociación de doxorrubicina y RIO tras la resección (ensayo fase I) consiguió R0 en el 90% de los pacientes operados. No obstante, este estudio no permite definir la dosis óptima de RT en esta combinación⁴³. Finalmente, la radioterapia de intensidad modulada (IMRT) posibilita escalar la dosis de RT, con una disminución de la toxicidad crónica⁴². Dada la ausencia de una clara evidencia científica, el uso de la RTPP en SRP se recomienda solo en ensayos clínicos⁴⁴.

RTPO. En la actualidad se desestima la RTPO por varias razones: a) dificultad de planificación debido a la desestructuración anatómica que conlleva; b) su toxicidad es poco predecible por el movimiento del intestino y otros órganos de riesgo; y c) exige una mayor dosis de RTP. Con técnicas más conformadas como la IMRT es posible disminuir la dosis en órganos de riesgo, pero sin embargo en el caso del abdomen resulta difícil evitar dosis altas en el intestino^{47,48}.

Se puede afirmar que si bien no existe una evidencia científica, la RTPP es eficaz, factible y con menos toxicidad que la RTPO. Las técnicas actuales, como la IMRT, posibilitan aumentar la dosis de radiación en las zonas de alto riesgo de recidiva. No obstante, a pesar de todas estas consideraciones, debemos esperar los resultados del ensayo fase III STRASS trial NCT01344018 de la ESMO, para definir el beneficio de la RT en los SRP.

Pronóstico de los sarcomas de partes blandas retroperitoneales y pélvicos y conclusiones finales

El pronóstico de los SRP (SLR y SG) varía entre las diferentes formas histológicas. La ausencia de diseminación ganglionar en la mayoría de los SRP hace que la supervivencia en estos pacientes sea superior a la de otros tumores⁴⁹. La primera cirugía debe ser siempre lo más radical posible, pues de ello depende la SLR y SG, así como la necesidad de cirugías de rescate⁵⁰. Cada reiteración quirúrgica se asocia a mayor dificultad técnica y a un porcentaje superior de complicaciones y mortalidad postoperatoria, siendo su indicación solo aceptada cuando esta puede conseguir una resección completa de la recidiva^{9,51}.

Clásicamente, el tipo y grado histológico y la calidad de la cirugía han sido los factores predictivos más importantes. Desde un punto de vista quirúrgico, se ha de considerar que una cirugía óptima en los SRP consiste en una exéresis macroscópica completa (R0 y R1). Existen 4 nomogramas pronósticos específicos de SRP, en los que, el grado tumoral y el subtipo histológico parecen ser los predictores de pronóstico más importante. De ellos, solo el de Gronchi et al.³⁴ ha sido validado y respaldado por la AJCC. En este nomograma la predicción de que un paciente esté vivo o libre de enfermedad a los 7 años de la cirugía se ajusta en función de una puntuación sobre el tamaño tumoral, el grado y subtipo histológico, la edad del paciente y la extensión de la resección³⁵ (fig. 6).

Finalmente es importante resaltar que la cirugía sigue siendo el tratamiento de elección en los SRP, siempre y cuando se cumplan los criterios de radicalidad quirúrgica. Esta cirugía debe ser realizada por expertos, con el soporte de los diferentes especialistas quirúrgicos, en un contexto multidisciplinar, en centros referentes con un alto volumen de casos². La combinación de esta cirugía con QMT y/o RT puede ser

efectiva cuando los casos son bien seleccionados. En situaciones complejas, como los tumores pélvicos, la asociación de la cirugía con RT preoperatoria ± RIO ayuda en el control local de la enfermedad.

Conflicto de intereses

No existe ningún conflicto de intereses por parte de los autores.

BIBLIOGRAFÍA

- López-Pousa A, Martín Broto J, Martínez Trufero J, Sevilla I, Valverde C, Álvarez R, et al. SEOM Clinical Guideline of management of soft-tissue sarcoma (2016). *Clin Transl Oncol*. 2016;18:1213-20. <http://dx.doi.org/10.1007/s12094-016-1574-1>.
- García del Muro X, de Alava E, Artigas V, Bague S, Braña A, Cubedo R, et al. Clinical practice guidelines for the diagnosis and treatment of patients with soft tissue sarcoma by the Spanish group for research in sarcomas (GEIS). *Cancer Chemother Pharmacol*. 2016;77:133-46. <http://dx.doi.org/10.1007/s00280-015-2809-5>.
- Martin J, Cruz J, Valverde C, Cubedo R. Capítulo 15-17. Tratado de sarcoma de partes blandas. Madrid (España): Nature Publishing Group Iberoamérica. 2015.
- Tseng WW, Seo HJ, Pollock RE, Gronchi A. Historical perspectives and future directions in the surgical management of retroperitoneal sarcoma. *J Surg Oncol*. 2018;117:7-11.
- Weiss SW, Enzinger JG. Weiss's soft tissue tumors, 5.ª ed. Barcelona (España): Elsevier Mosby. 2009.
- Fletcher JB, Hogendoo F. WHO classification of tumors of soft tissue and bone, 4.ª ed. Lyon: IARC. 2013.
- Levy A, Manning MA, Al-Refaie WB, Miettinen MM. Soft-tissue sarcomas of the abdomen and pelvis: Radiologic-pathologic features. Part 1-Common sarcomas. *Radiographics*. 2017;37:462-83.
- Roberge D, Vakilian S, Alabed YZ, Turcotte RE, Freeman CR, Hikeson M. FDG/PET/CT in initial staging of adults soft-tissue sarcoma. *Sarcoma*. 2012;2012:960194. <http://dx.doi.org/10.1155/2012/960194>.
- Gronchi A, Lo Vullo S, Fiore M, Mussi C, Stacchiotti S, Collini P, et al. Aggressive surgical policies in a retrospectively reviewed single-institution case series of retroperitoneal soft tissue sarcoma patients. *J Clin Oncol*. 2009;27:24-30.
- Kirane A, Crago AM. The importance of surgical margins in retroperitoneal sarcoma. *J Surg Oncol*. 2016;113:270-6.
- Bonvalot S, Rivoire M, Castaing M, Stoeckle E, Le Cesne A, Blay JY, et al. Primary retroperitoneal sarcomas: A multivariate analysis of surgical factors associated with local control. *J Clin Oncol*. 2009;27:31-7.
- Singer S, Antonescu CR, Riedel E. Histologic subtype and margin of resection predict pattern of recurrence and survival for retroperitoneal liposarcoma. *Ann Surg*. 2003;238:358-70.
- Brennan MF, Antonescu CR, Moraco N, Singer S. Lessons learned from the study of 10,000 patients with soft tissue sarcoma. *Ann Surg*. 2014;260:416-21.
- Pisters PW. Resection of some – but not all – clinically uninvolved adjacent viscera as part of surgery for retroperitoneal soft tissue sarcomas. *J Clin Oncol*. 2009;27:6-8.
- Gronchi A, Bonvalot S, Le Cesne A, Casali PG. Resection of uninvolved adjacent organs can be part of surgery for

- retroperitoneal soft tissue sarcoma. *J Clin Oncol*. 2009;27:2106-78. author reply 2107.
16. Gronchi A, Pollock RE. Quality of local treatment or biology of the tumor: Which are the trump cards for loco-regional control of retroperitoneal sarcoma? *Ann Surg Oncol*. 2013;20: 2111.
 17. Raut CP, Swallow CJ. Are radical compartmental resections for retroperitoneal sarcomas justified? *Ann Surg Oncol*. 2010;17:1481-4.
 18. Callegaro D, Miceli R, Brunelli C, Colombo C, Sanfilippo R, Radaelli S, et al. Long-term morbidity after multivisceral resection for retroperitoneal sarcoma. *Br J Surg*. 2015;102:1079-87.
 19. Gronchi A, Pollock R. Surgery in retroperitoneal soft tissue sarcoma: a call for a consensus between Europe and North America. *Ann Surg Oncol*. 2011;18:2107-2110.
 20. Gronchi A, Miceli R, Allard MA, Callegaro D, Le Pécoux C, Fiore M, et al. Personalizing the approach to retroperitoneal soft tissue sarcoma: Histology-specific patterns of failure and postrelapse outcome after primary extended resection. *Ann Surg Oncol*. 2015;22:1447-54.
 21. Gronchi A, Strauss DC, Miceli R, Bonvalot S, Swallow CJ, Hohenberger P, et al. Variability in patterns of recurrence after resection of primary retroperitoneal sarcoma (RPS): A report on 1007 patients from the multi-institutional collaborative RPS Working Group. *Ann Surg*. 2016;263:1002-9.
 22. Trans-Atlantic RPS, Working Group.. Management of primary retroperitoneal sarcoma (RPS) in the adult: A consensus approach from the Trans-Atlantic RPS Working Group. *Ann Surg Oncol*. 2015;22:256-63.
 23. NICE (National Institute for Health and Care Excellence) Sarcoma:Quality Standard (QS78). 2015, Disponible en: <https://www.nice.org/UK/guidance/QS78>
 24. Tseng WW, Pollock RE, Gronchi A. The Trans-Atlantic Retroperitoneal Sarcoma Working Group (TARPSWG): "Red wine or white"? *Surg Oncol*. 2016;23:4418-20.
 25. Bonvalot S, Raut CP, Pollock RE, RutKowki P, Strauss DC. Technical considerations in surgery for retroperitoneal sarcomas: Position paper from E-surgery, a master class in sarcoma surgery, and EORTC- STBSG. *Ann Surg Oncol*. 2002;19:2981-91.
 26. Davins M, Artigas V, Lopez-Pousa A, Vela S, Latorre JE. Leiomyosarcoma of infrarenal vena cava: Management in three cases and review of the literature. *Endovas Surg*. 2007;14:19-21.
 27. Mullen JJ, Houdt WY. Soft tissue of the pelvis: Technical and histological considerations. *J Surg Oncol*. 2018;117:48-55.
 28. Sole CV, Calvo FA, de Sierra PA, Herranz R, Gonzalez-Bayon L, Garcia-Sabrido JL. Multidisciplinary therapy for patients with locally oligo-recurrent pelvic malignancies. *J Cancer Res Clin Oncol*. 2014;140:1239-48.
 29. Eilber FC, Rosen G, Eckardt J, Forscher C, Nelson SD, Selch M. Treatment-induced pathologic necrosis: A predictor of local recurrence and survival in patients receiving neoadjuvant therapy for high-grade extremity soft tissue sarcomas. *J Clin Oncol*. 2001;19:320-39.
 30. Angele HK, Albertsmeiner M, Prix NS, Hohenberger P, Abdel-Rahman S, Dieterle N, et al. Effectiveness of regional hyperthermia with chemotherapy for high-risk retroperitoneal and abdominal soft-tissue sarcoma after complete surgical resection: A randomized phase-III multicenter study. *Ann Surg*. 2014;260:749-56. <http://dx.doi.org/10.1097/SLA.0000000000000978>.
 31. Gronchi A, de Paoli A, Dani C, Merlo DF, Quglivolo V, Grignani G, et al. Preoperative chemo-radiation therapy for localized retroperitoneal sarcoma: A phase I-II study from the Italian Sarcoma Group. *Eur J Cancer*. 2014;50:784-92.
 32. Almond ML, Gronchi A, Strauss D, Jafri M, Ford S, Desai A, et al. Impact of chemotherapy on survival in surgically resected retroperitoneal sarcoma. *EJSO*. 2015;41:1386-92.
 33. Gronchi A, Frustaci S, Mercuri M, Martin J, Lopez-Pousa A, Verderio P, et al. Short, full-dose adjuvant chemotherapy in high-risk adult soft tissue sarcomas: A randomized clinical trial from the Italian Sarcoma Group and the Spanish Sarcoma Group. *J Clin Oncol*. 2012;30:850-6. <http://dx.doi.org/10.1200/JCO.7218>. Epub 2012 Feb 6 201137.
 34. Callegaro D, Miceli R, Mariani L, Chandrajit PR, Gronchi A. Soft tissue sarcoma nomograms and their incorporation into practice. *Cancer*. 2017;123:2802-20.
 35. Trans-Atlantic RPS. Working Group Management of Recurrent Retroperitoneal Sarcoma (RPS) in the adult: A consensus approach from the Trans-Atlantic RPS Working Group. *Ann Surg Oncol*. 2016;23:3531-40. <http://dx.doi.org/10.1245/s10434-016-5336-7>.
 36. MacNeil AJ, Van Houdt WJ, Swallow CJ, Gronchi A. Management of metastatic retroperitoneal sarcoma: A consensus approach from the Transatlantic Retroperitoneal Sarcoma Working Group (TARPSWG). *Ann Oncol*. 2018;29:857-77.
 37. Tap WD, Jones RL, van Tine BA, Chmielowski B, Elias AD, Adkins D, et al. Olaratumab and doxorubicin versus doxorubicin alone for treatment of soft-tissue sarcoma: An open-label phase 1b and randomised phase 2 trial. *Lancet*. 2016;388:488-97. [http://dx.doi.org/10.1016/S0140-6736\(16\)30587-6](http://dx.doi.org/10.1016/S0140-6736(16)30587-6).
 38. García del Muro X, López-Pousa A, Maurel J, Martin J, Martínez-Trufero J, Casado A, et al. Randomized phase II study comparing gemcitabine plus dacarbazine versus dacarbazine alone in patients with previously treated soft tissue sarcoma: A Spanish Group for Research on Sarcomas study. *J Clin Oncol*. 2011;29:2528-33.
 39. Van der Graaf WTA, Blay JY, Chamlia SP, Kim DW, Bui-Nguyen B, Casali PG, et al. Pazopanib for metastatic soft-tissue sarcoma (PALETTE): A randomised, double-blind, placebo-controlled phase 3 trial. *Lancet*. 2012;379:1879-86.
 40. Schöffski P, Chawla S, Maki RG, Italiano A, Gelderblom H, Choy, et al. Eribulin versus dacarbazine in previously treated patients with advanced liposarcoma or leiomyosarcoma: A randomised open-label, multicentre, phase 3 trial. *The Lancet*. 2016;387:1629-21637.
 41. Tseng CW, Fireash JB, Popple RA, Arnole H, Russo SM, Urist KE, et al. Preoperative radiation therapy with selective dose escalation to the margin at risk for retroperitoneal sarcoma. *Cancer*. 2006;107:371-9.
 42. Bossi A, de Webwe I, van Limbergen E, Vanstraelen B. Intensity modulated radiation-therapy for preoperative posterior abdominal Wall irradiation of retroperitoneal liposarcomas. *Int J Radiat Oncol Biol Phys*. 2007;67:164-70.
 43. Roeder F, Krempien R. Intraoperative radiation therapy (IORT) in soft tissue sarcoma. *Radiat Oncol*. 2017;12:20.
 44. Feig B, Benjamin R. Guidelines for the treatment of recurrent retroperitoneal sarcoma, Are we trying to fit a square peg into hole? *Ann Surg Oncol*. 2016;23:3440-3.
 45. Nussbaun DP, Rushing CN, Lane WO, Cardona DM, Kirsch DG, Peterson BL, et al. Preoperative or postoperative radiotherapy versus surgery alone for retroperitoneal sarcoma: A case-control, propensity score-matched analysis of a nationwide clinical oncology database. *Lancet Oncol*. 2016;17:966-75.
 47. LePécoux C, Musat E, Baey C, et al. Should adjuvant radiotherapy be administered in addition to front-line aggressive surgery (FAS) in patients with primary retroperitoneal sarcoma? *Ann Oncol*. 2013;24:832-7.
 48. Pezner RD, Lui A, Chen YS, Smith DD, Paz JB. Full-dose adjuvant postoperative radiation therapy for retroperitoneal sarcomas. *Am J Clin Oncol*. 2011;34:511-6.

-
49. Carter RJ, Qin L-Ferrone CR, Maki RG, Singer S, Brennan MF. Why do patients with low-grade soft tissue sarcoma die? *Ann Surg Oncol.* 2008;15:3550-60.
 50. Gonzalez Lopez JA, Artigas V, Rodriguez Blanco M, López Pousa A, Bagué S, Abellan M. Differences between en bloc resection and enucleation of sarcomas. *Cir Esp.* 2014;92:525-31.
 51. Bonvalot S, Miceli R, Berselli M, Causeret S, Colombo CM, Mariani L. Aggressive surgery in retroperitoneal soft tissue sarcoma carried out in high volume centers is safe and associated with improved local control. *Ann Surg Oncol.* 2010;17:1507-14.