



Original

Tratamiento del cáncer de recto mediante escisión completa del mesorrecto por vía transanal. Resultados en 100 pacientes consecutivos



Vicente Simó^a, Jorge Arredondo^{a,*}, Cristina Hernán^b, Luís Miguel Jiménez^c, Benedetto Ielpo^d, Jesús Fernández^a, Amaya Villafañe^a y Enrique Pastor^a

^aUnidad de Coloproctología, Servicio de Cirugía General, Complejo Asistencial Universitario de León, León, España

^bServicio de Medicina Preventiva, Hospital Clínico Universitario de Valladolid, Valladolid, España

^cUnidad de Coloproctología, Servicio de Cirugía General, Hospital General Universitario Gregorio Marañón, Madrid, España

^dServicio de Cirugía General, Complejo Asistencial Universitario de León, León, España

INFORMACIÓN DEL ARTÍCULO

Historia del artículo:

Recibido el 27 de febrero de 2019

Aceptado el 30 de mayo de 2019

On-line el 24 de julio de 2019

Palabras clave:

Cáncer de recto

Escisión completa del mesorrecto

Cirugía laparoscópica

Cirugía mínimamente invasiva

Morbilidad

RESUMEN

Introducción: El objetivo de este estudio es analizar los resultados quirúrgicos a corto plazo de la escisión completa del mesorrecto por vía transanal laparoscópica.

Métodos: Análisis en 100 pacientes con cáncer de recto medio e inferior, intervenidos consecutivamente entre noviembre de 2013 y septiembre de 2018. Se describen los datos operatorios, la morbimortalidad y la calidad de la pieza quirúrgica. Se realiza un análisis comparativo entre sexos y la cirugía a uno y a 2 campos simultáneos.

Resultados: La mediana de edad fue de 67 años (56-75), siendo el 67% varones. El 50% fueron tumores T3 y el 52% con afectación ganglionar, por RMN. La media de distancia al margen anal fue de $4,9 \pm 1,3$ cm. El 58% recibió neoadyuvancia. La media de tiempo quirúrgico fue de $262 \pm 40,7$ min, siendo menor en mujeres ($p < 0,001$) y en la cirugía simultánea a 2 campos ($p = 0,008$). La mediana de margen distal fue de 1,5 cm (0,5-2,4). Se obtuvo un mesorrecto completo en el 89%, con mejores resultados en la cirugía a 2 campos ($p = 0,047$). La media de ganglios aislados fue de $15,2 \pm 11,6$. El 26% de los pacientes tuvieron afectación ganglionar. La mediana de estancia fue de 5,5 días (4-8). Hubo una morbilidad del 36% y un paciente falleció.

Conclusiones: La escisión completa del mesorrecto por vía transanal laparoscópica es segura, consiguiendo un adecuado margen circunferencial y distal, con una alta calidad del mesorrecto. Ofrece una morbilidad aceptable para el tipo de intervención quirúrgica, según la literatura actual.

© 2019 AEC. Publicado por Elsevier España, S.L.U. Todos los derechos reservados.

* Autor para correspondencia.

Correo electrónico: jarredondo@outlook.es (J. Arredondo).

<https://doi.org/10.1016/j.ciresp.2019.05.014>

0009-739X/© 2019 AEC. Publicado por Elsevier España, S.L.U. Todos los derechos reservados.

Rectal cancer treatment by transanal total mesorectal excision: Results in 100 consecutive patients

A B S T R A C T

Keywords:

Rectal cancer
Total mesorectal excision
Laparoscopic surgery
Minimally invasive surgery
Morbidity

Introduction: The aim of this study is to describe and evaluate our clinical short-term surgical results of laparoscopic transanal total mesorectal excision.

Methods: Analysis of 100 consecutive patients with mid and lower rectal cancer who underwent transanal total mesorectal excision from November 2013 to September 2018. Main outcomes described are operative data, morbidities, mortality and quality of the specimen. A comparative analysis was done between gender and simultaneous vs. non simultaneous abdominal-perineal surgery.

Results: Mean patient age was 67 years (56-75), and 67% were male. On MRI, 50% were stage T3 tumors, and 52% had positive nodes. Mean distance of the tumor from anal verge was 4.9 ± 1.3 cm. A total of 58% underwent neoadjuvant treatment. Mean operative time was 262 ± 40.7 min; it was shorter in females ($P < .001$) and in simultaneous 2-field surgery. Median specimen distal free margin was 1.5 cm (0.5-2.4). A total of 89% of the specimens were with complete mesorectum, with better results when a simultaneous approach was used ($P = .047$). The mean number of retrieved lymph-nodes was 15.2 ± 11.6 , and 26% of patients had positive nodes. Median length of stay was 5.5 days (4-8). Morbidities occurred in 36% of cases, and one patient died.

Conclusions: According to our experience, laparoscopic transanal total mesorectal excision is safe and effective with adequate circumferential and distal free margins and high quality of the resected mesorectum specimen. Post-operative morbidity is acceptable, according to the current literature.

© 2019 AEC. Published by Elsevier España, S.L.U. All rights reserved.

Introducción

El tratamiento actual del cáncer de recto localmente avanzado se fundamenta en la combinación de quimio-radioterapia neoadyuvante seguida de cirugía. Esta secuencia terapéutica ha mejorado el control local de la enfermedad, la tasa de cumplimentación, la preservación de esfínteres y la toxicidad, aunque sin mejorar la supervivencia global¹. La exéresis del mesorrecto por el plano anatómico, tal y como describió Heald —escisión total del mesorrecto (ETM)—, es la técnica quirúrgica estándar, que disminuye el riesgo de recidiva locorregional y mejora la supervivencia², aunque existe variabilidad interhospitalaria³. La cirugía laparoscópica ofrece las ventajas propias de la cirugía mínimamente invasiva, sin comprometer los resultados oncológicos⁴.

Recientemente se han desarrollado diferentes técnicas para tratar las lesiones rectales, entre ellas el abordaje transanal, con opciones como la microcirugía endoscópica transanal, que ha mejorado los resultados en tumores incipientes con relación a la escisión transanal tradicional⁵. La cirugía transanal mínimamente invasiva es una técnica fácilmente reproducible y más barata, que ha ido ampliando sus indicaciones iniciales hasta llegar a la ETM⁶⁻⁸.

A pesar de los avances tecnológicos, la ETM sigue siendo muy exigente a la hora de realizar la sección distal del recto⁹, de tal forma que se puede llegar a comprometer la obtención de un margen distal suficiente, con el evidente riesgo de recidiva local¹⁰. La escisión mesorrectal total transanal (TaTME) es una técnica en la que se realiza la intervención en un sentido inverso al convencional. Se consigue así una

excelente exposición del campo quirúrgico, especialmente en las situaciones más complejas: varones obesos, tumores localmente avanzados o voluminosos, tercio distal del recto, pelvis estrecha, hipertrofia prostática o alteración tisular secundaria a la radioterapia preoperatoria⁸. De esta forma surge como una alternativa terapéutica a los abordajes convencionales para la realización de la ETM, encontrándose nuevas evidencias de su seguridad oncológica¹¹. Además, se ha considerado su utilización en la proctectomía en la colitis ulcerosa, la reparación de fistulas rectovaginales o la reconstrucción del tránsito intestinal tras la intervención de Hartmann, llegando incluso a realizar exenteraciones pélvicas completas por vía transanal¹².

El objetivo de este estudio es describir los resultados quirúrgicos a corto plazo de la cirugía del cáncer de recto mediante abordaje TaTME laparoscópico, valorando los datos operatorios, la morbimortalidad y la calidad de la pieza quirúrgica. Se analiza también el impacto del sexo y de realizar la intervención a uno o a 2 campos simultáneos.

Métodos

Se realizó un estudio descriptivo retrospectivo, sobre una base de datos recogida de forma prospectiva, de una cohorte de pacientes intervenidos consecutivamente entre noviembre de 2013 y septiembre de 2018.

Además, se realizó un análisis comparativo en función del sexo del paciente y de la realización de la cirugía a uno o a 2 campos simultáneos. Los pacientes fueron diagnosticados de adenocarcinoma de recto medio e inferior, con una distancia

de hasta 8 cm del margen anal, medidos por rectoscopia rígida durante la primera consulta. Fueron criterios de exclusión tumores tipo III y IV de la clasificación de Rullier¹³, así como cT4, salvo que fuera por afectación del fondo del saco de Douglas. De forma muy excepcional se empleó la ecografía endoanal para valorar la afectación del surco interesfintérico. Se incluyeron todos los pacientes con cáncer de recto medio-bajo diagnosticados en nuestro centro hospitalario y asignados e intervenidos por el equipo quirúrgico que realiza esta técnica y que cumplen los criterios de selección.

Todos los pacientes fueron evaluados en el Comité Multidisciplinar de Oncología, que valoró la indicación de tratamiento neoadyuvante según los criterios de la European Society of Medical Oncology¹⁴. Este trabajo fue aprobado por el Comité Ético de Investigación Clínica local y los pacientes firmaron el consentimiento informado correspondiente al tipo de cirugía.

Se realizó preparación mecánica del colon, profilaxis antitrombótica con enoxaparina y antibiótica con metronidazol y cefuroxima. El sitio teórico de ileostomía fue marcado por una enfermera estomaterapeuta de forma preoperatoria. Desde mayo de 2016 todos los pacientes siguieron un protocolo de rehabilitación multimodal.

El quirófano estaba equipado con material de cirugía laparoscópica estándar. Los pacientes se colocaron en posición de litotomía modificada con perneras tipo Allen. En el tiempo abdominal se emplearon 5 trocacos: uno supraumbilical de 12 mm, otros 2 en vacío derecho e izquierdo de 11 mm, uno de 5 mm subxifoideo y otro de 12 mm en la fosa iliaca derecha (fig. 1A). Se comenzó con el descenso completo sistemático del ángulo esplénico, la sección de los vasos mesentéricos inferiores en su origen, identificando los elementos retroperitoneales, y se inició la escisión del mesorrecto, hasta abrir la reflexión peritoneal.

Para el tiempo transanal se empleó el separador tipo Lone Star[®] (CooperSurgical, Trumbull, CT, EE. UU.) y el GelPOINT[®] Path Transanal Access Platform (Applied Medical, Inc., Rancho Santa Margarita, CA, EE. UU.). En los primeros casos se empleó un sistema de insuflado convencional y en las últimas 40 intervenciones, el sistema AirSeal[®] (Palex), para optimizar la estabilidad del neumorrecto (fig. 1B).

Siguiendo la clasificación de Rullier¹³, en el tipo I, tras lavado de recto con povidona yodada, se procedió al cierre de la luz rectal con sutura irreabsorbible de 2/0 en bolsa de tabaco

y posteriormente se realizó la rectotomía. En el tipo II se comenzó con una resección parcial del esfínter anal interno proximal, para después cerrar la luz rectal con una sutura continua irreabsorbible 2/0. Tras ello se introdujo el sistema GelPOINT[®] Path, que se conectó al AirSeal[®]. Entonces se comenzó la técnica «down-to-up», realizando la sección distal a una distancia segura del tumor. Tras la identificación del plano de la ETM, la disección se continuó cefálicamente hasta conectar con el equipo abdominal. En casos de tumores voluminosos, obesidad visceral, pelvis estrecha o mesorrecto engrosado, la pieza quirúrgica se extrajo por vía transabdominal. En los casos favorables se extrajo por vía transanal.

En el tipo I de Rullier se realizó anastomosis lateroterminal mecánica «end-to-end» de 29 mm; en el tipo II, una anastomosis terminoterminal manual, según técnica de Parks. Si se disponía de colon suficiente, se realizó un reservorio en «J». De forma excepcional, se realizó Turnbull-Cutait en los pacientes en los que, durante la cirugía, se apreció una mala preparación del colon y también en aquellos en los que, tras la primera consulta, rechazaron absolutamente estomas, por lo que se les ofreció esta posibilidad. La coloplastia transversa se decidió excepcionalmente en pacientes en los que no se podía realizar reservorio colónico y nos parecieron candidatos para ello, debido a la posibilidad de cierre temprano del estoma. Se colocó un drenaje aspirativo tipo Blake y se realizó una ileostomía lateral de protección en la fosa iliaca izquierda, excepto a los pacientes a los que se realizó un Turnbull-Cutait y en un caso excepcional, en ausencia de radioterapia previa y debido a una particular situación de incapacidad del paciente para los cuidados del estoma.

Se aplicó la séptima edición de la clasificación TNM¹⁵, describiendo si la afectación circunferencial era menor de 2 mm tanto por afectación tumoral directa como por afectación adenopática¹⁶. El análisis de calidad de mesorrecto se clasificó como completo, casi completo o incompleto, según la técnica publicada por Nagtegaal et al.¹⁷.

La morbimortalidad se describió según la clasificación de Clavien-Dindo¹⁸. Se incluyeron todas las complicaciones ocurridas en los primeros 90 días postoperatorios o en el mismo ingreso de la intervención quirúrgica. Se ha considerado dehiscencia anastomótica la evidencia de fuga de contraste de TAC postoperatoria, con administración de contraste rectal, solicitada ante su sospecha clínica. Se ha considerado fístula subclínica la evidenciada en el enema

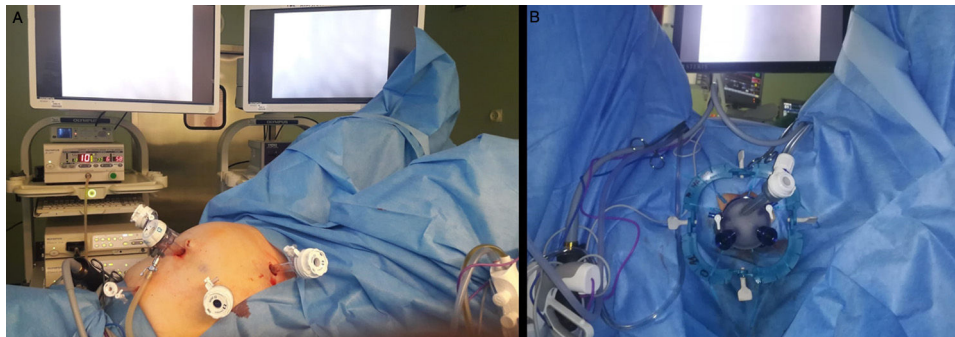


Figura 1 – A. Disposición de los trocacos abdominales. B. Abordaje transanal, mediante separador tipo Lone Star[®], GelPOINT[®] Path Transanal Access Platform y sistema AirSeal[®] (Palex).

opaco rutinario realizado al mes de la intervención, sin otra clínica asociada. La ileostomía se reconstruyó a partir de un mes, salvo que se precisase tratamiento adyuvante, en cuyo caso se realizó al finalizar el mismo.

Análisis estadísticos

Se estudiaron los datos demográficos de la serie, la estadificación tumoral radiológica, el tratamiento neoadyuvante, los aspectos intraoperatorios, el tipo de anastomosis, el análisis patológico, la estancia y la morbimortalidad postoperatoria. Los resultados se expresaron mediante media \pm desviación estándar o mediana (p25-p75) en las variables cuantitativas, y mediante proporción en las variables cualitativas. Se compararon mediante análisis estadístico las variables previamente mencionadas de las 2 cohortes en función de si la intervención se realizó a un campo o a 2 campos de forma simultánea, y en función del sexo, siendo ambos grupos comparables. Las variables categóricas se analizaron mediante tablas de contingencia y Chi cuadrado. Las variables continuas se analizaron comparando medias mediante el test de la t de Student. Los valores de $p < 0,05$ se consideraron como estadísticamente significativos; para ello se utilizó el programa SPSS® 20.0 (SPSS Inc., Chicago, IL, EE. UU.).

Resultados

Se intervinieron de forma consecutiva 100 pacientes con diagnóstico de cáncer de recto medioinferior mediante técnica TaTME laparoscópica. La mediana de edad fue de 67 años (56-75), siendo el 67% varones. La mediana del índice de masa corporal fue de 27 kg/m² (24-30), presentando uno mayor de 30 kg/m² el 24%. La estadificación clínica más frecuente, medida por resonancia magnética nuclear, fue tumores T3 (50%). Hubo un 20% de tumores T1 que tras una resección local —endoscópica o por cirugía transanal mínimamente invasiva— presentaban factores patológicos de mal pronóstico —como infiltración linfática, vascular o pobre diferenciación— y se decidió en el comité multidisciplinar realizar una cirugía oncológicamente correcta. El 52% de los pacientes tenían afectación ganglionar y la media de

distancia al margen anal fue de 4,9 \pm 1,3 cm. En el 58% se administró tratamiento neoadyuvante (tabla 1).

Se utilizó la vía laparoscópica en el 98% de los casos, requiriendo conversión en el 4% debido a adherencias secundarias a cirugías abdominales previas. En todos los pacientes se comenzó la intervención por el tiempo abdominal, teniendo en todos ellos planificada la realización de TaTME. En el 30% de las ocasiones —fundamentalmente en los últimos casos de la serie— se realizó simultáneamente a 2 campos, condicionados por la disponibilidad de equipos y de personal. La media de tiempo quirúrgico fue de 262 \pm 40,7 min. Las anastomosis más frecuentes fueron la terminoterminal manual, en el 39%, y la lateroterminal mecánica, en el 37%. La mediana de margen distal fue de 1,5 cm (0,5-2,3). Se obtuvo un margen circunferencial mayor de 2 mm en el 98% de los casos, consiguiendo un mesorrecto completo en el 89% y casi completo en el 7%. La media de ganglios aislados fue de 15,2 \pm 11,6, presentando afectación ganglionar en el análisis patológico el 26% de los pacientes (tabla 2). La mediana de estancia hospitalaria fue de 5,5 días (4-8). Hubo una morbilidad global del 36% y un paciente falleció debido a una complicación de origen cardiovascular el cuarto día postoperatorio, sin evidenciar asociación con la intervención quirúrgica ni sepsis (tabla 3).

Tabla 1 – Datos demográficos

Edad (años)	67 (56-75)
Sexo	
Varón	67 (67)
Mujer	33 (33)
IMC	27 (24-30)
Estadificación radiológica (RMN)	
T1	20 (20)
T2	27 (27)
T3	50 (50)
T4	3 (3)
N0	48 (48)
N+	52 (52)
Distancia margen anal (cm)	4,9 \pm 1,3
Tratamiento neoadyuvante	58 (58)
Datos expresados en media \pm desviación estándar, mediana (p25-p75) o valor absoluto (porcentaje).	

Tabla 2 – Resultados quirúrgicos y patológicos

Abordaje	
Laparoscópico	98 (98)
Abierto	2 (2)
Conversión	4 (4,1)
Tiempo quirúrgico (min)	262 \pm 40,75
Número de campos simultáneos 1/2	70/30
Tipo de anastomosis	
Terminoterminal	40 (40)
Lateroterminal	37 (37)
Reservorio en «J»	17 (17)
Turnbull-Cutait	4 (4)
Coloplastia	2 (2)
Realización de anastomosis	
Manual	60 (60)
Mecánica	40 (40)
Estoma de protección	95 (95)
Estadio patológico	
T1 y T0	33 (33)
T2	35 (35)
T3	32 (32)
T4	0 (0)
N0	74 (74)
N+	26 (26)
Número de ganglios analizados	15,2 \pm 11,6
Margen distal (cm)	1,5 (0,5-2,4)
Margen circunferencial (> 2 mm)	98 (98)
Mesorrecto	
Completo	89 (89)
Casi completo	7 (7)
Incompleto	4 (4)
Datos expresados en media \pm desviación estándar, mediana (p25-p75) o valor absoluto (porcentaje).	

Tabla 3 – Resultados de morbimortalidad

Estancia hospitalaria (días)	5,5 (4-8)
Morbilidad (Clavien-Dindo)	
I	16 (16)
II	11 (11)
IIIa	1 (1)
IIIb	7 (7)
IV	0 (0)
V	1 (1)
Tipos de complicaciones	
Íleo	9 (9)
Fístula anastomótica	8 (8)
Absceso pélvico	4 (4)
Complicación local ileostomía	2 (2)
Fiebre postoperatoria	2 (2)
Infección de tracto urinario	2 (2)
Hemorragia de anastomosis	1 (1)
Retención urinaria	1 (1)
Necrosis de colon izquierdo	1 (1)
Rotación de ileostomía	1 (1)
Necrosis del muñón distal	1 (1)
Perforación yeyunal	1 (1)
Disuria	1 (1)
Retroneumoperitoneo	1 (1)
Complicación cardiovascular	1 (1)
Datos expresados en mediana (p25-p75) o valor absoluto (porcentaje).	

En relación con el análisis comparativo en función del sexo, se ha observado que la duración de la intervención fue menor en mujeres (240 vs. 276,5 min), siendo esta diferencia estadísticamente significativa ($p < 0,001$). No se encontraron diferencias en cuanto a complicaciones o calidad del espécimen.

Cuando la comparación se realizó en función de si la intervención se había realizado comenzando por el tiempo abdominal y a continuación el transanal, o bien si se había realizado el tiempo transanal de forma simultánea al abdominal, solapándose la intervención a partir de la apertura de la reflexión peritoneal, se observó un menor tiempo quirúrgico (247,3 vs. 272 min; $p = 0,008$) y un mayor porcentaje de mesorrecto completo ($p = 0,047$) a favor de la cirugía simultánea. No se encontraron otras diferencias estadísticamente significativas.

Tabla 4 – Resultados oncológicos

Tiempo de seguimiento (meses)	24 (13-39)
Recidiva local	2 (2)
Recidiva a distancia	12 (12)
Pulmonar	6 (6)
Hepática	3 (3)
Ganglionar	1 (1)
Peritoneal	1 (1)
Linfangitis carcinomatosa	1 (1)
Tiempo hasta la recidiva (meses)	15,5 (9,5-23)
Mortalidad	10 (10)
Secundaria a neoplasia rectal	6 (6)
Secundaria a otras enfermedades	4 (4)
Tiempo hasta el fallecimiento (meses)	60,3 ± 2,53
Datos expresados en media ± desviación estándar, mediana (p25-p75) o valor absoluto (porcentaje).	

Tras una mediana de seguimiento de 24 meses (13-39), el 2% de los pacientes han presentado recidiva local y el 12% a distancia, habiendo fallecido el 10% de ellos (tabla 4).

Discusión

En este estudio se realiza una descripción de los resultados a corto plazo obtenidos en una cohorte de un centenar de pacientes. Además, se comparan los resultados observados según el sexo y el abordaje a uno o a 2 campos simultáneos.

La cirugía del cáncer de recto ha experimentado un importante desarrollo en las últimas décadas. El TaTME laparoscópico es un planteamiento híbrido, que combina el tiempo transanal y el abdominal, y que refleja la evolución paralela de los avances tecnológicos y de los requerimientos quirúrgicos. En la actualidad se considera que es un método adecuado para realizar una ETM de calidad, permitiendo asegurar los resultados oncológicos y optimizar la preservación esfintérica¹⁹.

Sin embargo, esta es una intervención técnicamente muy exigente, que requiere una curva de aprendizaje. Por tanto, debería ser realizada en centros y por cirujanos con amplia experiencia en cirugía laparoscópica y en resecciones transanales, con un aprendizaje específico para esta intervención, como puede ser la visita a centros de referencia, la realización de cursos de formación en TaTME o de prácticas en cadáver, recomendándose el entrenamiento por parejas²⁰. Esto es especialmente importante, ya que se ha observado un incremento de la incidencia de lesiones uretrales, lesiones nerviosas y del plexo venoso sacro mediante este abordaje¹⁹. Por ello, se recomienda aportar los resultados al registro internacional TaTME y auditar la calidad de la resección mediante el análisis patológico de los especímenes quirúrgicos²¹. Un reciente metaanálisis indica que el TaTME permite la visualización directa del tumor, asegurando el margen distal, reduce la afectación del margen radial y consigue una extirpación tumoral completa, con la implicación que ello tiene en los resultados oncológicos a largo plazo²². Además, parece que la calidad de la pieza quirúrgica, en el cada vez más frecuente escenario de tener que realizar una ETM tras una resección local previa, es mejor por esta vía que con el abordaje tradicional, ya que disminuye el riesgo de perforación rectal²³.

A la luz de los resultados publicados en la literatura, parece que la cirugía transanal mínimamente invasiva es la vía de abordaje ideal para realizar el TaTME, superando a la microcirugía endoscópica transanal/operación transanal endoscópica²⁴. Sigue siendo fundamental el desarrollo tecnológico para facilitar esta intervención, como lo ha sido la implantación de sistemas de insuflado continuo, que eliminan el humo y evitan el bamboleo con el neumorrecto²⁵.

Recientemente se han publicado los resultados del Registro Internacional de cirugía TaTME, con 720 y 1.594 pacientes^{26,27}. Con relación a nuestra serie, los datos son similares en la distribución por sexos, el estadio tumoral o el índice de masa corporal²⁷. Destaca una mayor edad en nuestra población (67 vs. 63,7 años), un menor porcentaje de tumores T3 (50 vs. 69%), de afectación ganglionar radiológica (52 vs. 57,3%) y una menor distancia al margen anal (4,9 vs. 6,0 cm). En relación con la

técnica quirúrgica, se observa un porcentaje mayor de anastomosis manuales (60 vs. 54%) debido a razones técnicas, por una menor distancia al margen anal. De igual forma, se ha objetivado un mayor tiempo operatorio (262 vs. 241 min). La estandarización de la técnica quirúrgica y la superación de la curva de aprendizaje han permitido ir reduciendo de forma significativa los tiempos en nuestra serie, facilitado también por el mayor porcentaje de casos realizado a 2 campos simultáneos en los últimos pacientes. Este aspecto ha sido descrito en la literatura, mostrando una disminución del tiempo operatorio, en comparación con el abordaje laparoscópico²⁸. En cuanto a la estancia hospitalaria, es ligeramente menor (5,5 vs. 8 días), con un porcentaje de complicaciones grado III similar (7 vs. 6,1%). En nuestra cohorte no se observaron complicaciones más propias de esta técnica, como las lesiones vasculares o uretrales. Destaca la escasa incidencia de retenciones de orina (1%), que podría reflejar una menor lesión nerviosa durante la disección.

El análisis patológico de las piezas quirúrgicas es similar respecto a lo publicado, aunque nos gustaría destacar una mejor calidad patológica del mesorrecto cuando la cirugía se realiza a 2 campos simultáneos. Esto podría ser explicado porque se facilita la disección, fundamentalmente en la porción proximal del recto, al poder contar con una doble tracción, una vez alcanzada la comunicación entre ambos campos.

Dada la complejidad de esta técnica, parece recomendable empezar por los pacientes más favorables. En nuestra serie, la menor duración quirúrgica observada en las mujeres podría deberse a tener una pelvis más ancha, sin posibilidad de lesión prostática o uretral, y un tramo de disección transanal más corto. Los casos más complejos, aunque técnicamente sean más difíciles por esta técnica, creemos que pueden ser los que más se beneficien del abordaje TaTME por la mejor visualización y exposición del recto.

Se trata de un estudio unicéntrico, retrospectivo y sin grupo control, con las limitaciones propias de este tipo de análisis. Tiene las ventajas de que el tratamiento de los pacientes ha sido homogéneo —aunque dificulta la extrapolación a otros centros— y el tamaño muestral es elevado. Se necesitan más estudios para confirmar los resultados y también para valorar los resultados oncológicos y funcionales de esta nueva técnica a largo plazo.

La técnica TaTME laparoscópica permite realizar la ETM de forma segura desde el punto de vista de la calidad de la pieza quirúrgica, ya que asegura un adecuado margen circunferencial y distal, con una alta calidad mesorrectal. Ofrece una morbilidad aceptable para el tipo de intervención quirúrgica, según la literatura actual.

Conflicto de intereses

Los autores declaran no tener ningún conflicto de intereses.

BIBLIOGRAFÍA

- Sauer R, Becker H, Hohenberger W, Rödel C, Wittekind C, Fietkau R, et al. Preoperative versus postoperative chemoradiotherapy for rectal cancer. *N Engl J Med*. 2004;351:1731-40.
- Kapiteijn E, van de Velde CJ. European trials with total mesorectal excision. *Semin Surg Oncol*. 2000;19:350-7.
- Codina A, Biondo S, Espin E, Enriquez-Navascues JM, Garcia-Granero E, Roig JV, et al. Oncological results of the educational Rectal Cancer Project in Spain 10 years after its implementation. *Cir Esp*. 2017;95:577-87. <http://dx.doi.org/10.1016/j.ciresp.2017.08.007>.
- Jayne DG, Thorpe HC, Copeland J, Quirke P, Brown JM, Guillou PJ. Five-year follow-up of the Medical Research Council CLASICC trial of laparoscopically assisted versus open surgery for colorectal cancer. *Br J Surg*. 2010;97:1638-45. <http://dx.doi.org/10.1002/bjs.7160>.
- Moore JS, Cataldo PA, Osler T, Hyman NH. Transanal endoscopic microsurgery is more effective than traditional transanal excision for resection of rectal masses. *Dis Colon Rectum*. 2008;51:1026-30. <http://dx.doi.org/10.1007/s10350-008-9337-x>. discussion 1030-1.
- Martin-Perez B, Andrade-Ribeiro GD, Hunter L, Atallah S. A systematic review of transanal minimally invasive surgery (TAMIS) from 2010 to 2013. *Tech Coloproctol*. 2014;18:775-88. <http://dx.doi.org/10.1007/s10151-014-1148-6>.
- Ielpo B, Simó V, Pastor E, Arredondo J, Villafañe A, Fuentes S, et al. *Tech Coloproctol*. 2018;22:725. <http://dx.doi.org/10.1007/s10151-018-1849-3>.
- Atallah S, Albert M, deBeche-Adams T, Nassif G, Polavarapu H, Larach S. Transanal minimally invasive surgery for total mesorectal excision (TAMIS-TME): A stepwise description of the surgical technique with video demonstration. *Tech Coloproctol*. 2013;17:321-5. <http://dx.doi.org/10.1007/s10151-012-0971-x>.
- Akiyoshi T, Kuroyanagi H, Oya M, Konishi T, Fukuda M, Fujimoto Y, et al. Factors affecting the difficulty of laparoscopic total mesorectal excision with double stapling technique anastomosis for low rectal cancer. *Surgery*. 2009;146:483-9. <http://dx.doi.org/10.1016/j.surg.2009.03.030>.
- Targarona EM, Balague C, Pernas JC, Martinez C, Berindoague R, Gich I, et al. Can we predict immediate outcome after laparoscopic rectal surgery? Multivariate analysis of clinical, anatomic, and pathologic features after 3-dimensional reconstruction of the pelvic anatomy. *Ann Surg*. 2008;247:642-9. <http://dx.doi.org/10.1097/SLA.0b013e3181612c6a>.
- De Lacy FB, van Laarhoven JJEM, Pena R, Arroyave MC, Bravo R, Cuatrecasas M, et al. Transanal total mesorectal excision: Pathological results of 186 patients with mid and low rectal cancer. *Surg Endosc*. 2018;32:2442-7. <http://dx.doi.org/10.1007/s00464-017-5944-8>.
- Uematsu D, Akiyama G, Sugihara T, Magishi A, Yamaguchi T, Sano T. Transanal total pelvic exenteration: Pushing the limits of transanal total mesorectal excision with transanal pelvic exenteration. *Dis Colon Rectum*. 2017;60:647-8. <http://dx.doi.org/10.1097/DCR.0000000000000769>.
- Rullier E, Denost Q, Vendrely V, Rullier A, Laurent C. Low rectal cancer: Classification and standardization of surgery. *Dis Colon Rectum*. 2013;56:560-7. <http://dx.doi.org/10.1097/DCR.0b013e3184a8c1827>.
- Schmoll HJ, van Cutsem E, Stein A, Valentini V, Glimelius B, Haustermans K, et al. ESMO consensus guidelines for management of patients with colon and rectal cancer. A personalized approach to clinical decision making. *Ann Oncol*. 2012;23:2479-516.
- Edge SB, Byrd DR, Compton CC, Fritz AG, Greene FL, Trotti A. *AJCC cancer staging manual (7th ed)*. New York: Springer. 2010.
- Washington MK, Berlin J, Branton P, Burgart LJ, Carter DK, Fitzgibbons PL, et al., Members of the Cancer Committee College of American Pathologists. Protocol for the examination of specimens from patients with primary carcinoma of the colon and rectum. *Arch Pathol Lab Med*. 2009;133:1539-51. <http://dx.doi.org/10.1043/1543-2165-133.10.1539>.

17. Nagtegaal ID, van de Velde CJ, van der Worp E, Kapiteijn E, Quirke P, van Krieken JH, et al., Cooperative Clinical Investigators of the Dutch Colorectal Cancer G. Macroscopic evaluation of rectal cancer resection specimen: Clinical significance of the pathologist in quality control. *J Clin Oncol.* 2002;20:1729-34.
18. Clavien PA, Barkun J, de Oliveira ML, Vauthey JN, Dindo D, Schulick RD, et al. The Clavien-Dindo classification of surgical complications: five-year experience. *Ann Surg.* 2009;250:187-96. <http://dx.doi.org/10.1097/SLA.0b013e3181b13ca2>.
19. Atallah S. Transanal total mesorectal excision: full steam ahead. *Tech Coloproctol.* 2015;19:57-61. <http://dx.doi.org/10.1007/s10151-014-1254-5>.
20. Francis N, Penna M, Mackenzie H, Carter F, Hompes R, International TaTME Educational Collaborative Group.. Consensus on structured training curriculum for transanal total mesorectal excision (TaTME). *Surg Endosc.* 2017;31:2711-9. <http://dx.doi.org/10.1007/s00464-017-5562-5>.
21. Hoorens M, de Ridder A, Jouret-Mourin C, Sempoux C, Cuvelier CA, Nagy N, et al. Pathological assessment of the rectal cancer resection specimen. *BJMO.* 2009;6:251-60.
22. Hu D, Jin P, Hu L, Liu W, Zhang W, Guo T, et al. The application of transanal total mesorectal excision for patients with middle and low rectal cancer: A systematic review and meta-analysis. *Medicine.* 2018;97:e11410. <http://dx.doi.org/10.1097/MD.00000000000011410>.
23. Koedam TWA, Veltcamp Helbach M, Penna M, Wijsmuller A, Doornebosch P, van Westreenen HL, et al. Short-term outcomes of transanal completion total mesorectal excision (cTaTME) for rectal cancer: A case-matched analysis. *Surg Endosc.* 2019;33:103-9. <http://dx.doi.org/10.1007/s00464-018-6280-3>.
24. Araujo SE, Crawshaw B, Mendes CR, Delaney CP. Transanal total mesorectal excision: A systematic review of the experimental and clinical evidence. *Tech Coloproctol.* 2015;19:69-82. <http://dx.doi.org/10.1007/s10151-014-1233-x>.
25. Bislenghi G, Wolthuis AM, de Buck van Overstraeten A, D'Hoore A. AirSeal system insufflator to maintain a stable pneumorectum during TAMIS. *Tech Coloproctol.* 2015;19:43-5. <http://dx.doi.org/10.1007/s10151-014-1244-7>.
26. Penna M, Hompes R, Arnold S, Wynn G, Austin R, Warusavitarne J, et al. Transanal total mesorectal excision: International registry results of the first 720 cases. *Ann Surg.* 2017;266:111-7. <http://dx.doi.org/10.1097/SLA.0000000000001948>.
27. Penna M, Hompes R, Arnold S, Wynn G, Austin R, Warusavitarne J, et al. Incidence and risk factors for anastomotic failure in 1594 patients treated by transanal total mesorectal excision: Results from the International TaTME Registry. *Ann Surg.* 2019;269:700-11. <http://dx.doi.org/10.1097/SLA.0000000000002653>.
28. Fernandez-Hevia M, Delgado S, Castells A, Tasende M, Momblan D, Díaz del Gobbo G, et al. Transanal total mesorectal excision in rectal cancer: Short-term outcomes in comparison with laparoscopic surgery. *Ann Surg.* 2015;261:221-7. <http://dx.doi.org/10.1097/SLA.0000000000000865>.