



Revisión sistemática

Diagnóstico, manejo y tratamiento de las lesiones cervicales traumáticas



Patrizio Petrone*, Leyre Velaz-Pardo, Amir Gendy, Laura Velcu, Collin E.M. Brathwaite y D'Andrea K. Joseph

Department of Surgery, NYU Winthrop Hospital, NYU Long Island School of Medicine, Mineola, Nueva York, EE. UU.

INFORMACIÓN DEL ARTÍCULO

Historia del artículo:

Recibido el 4 de enero de 2019

Aceptado el 2 de junio de 2019

On-line el 27 de julio de 2019

Palabras clave:

Lesiones cervicales

Traumatismo

Diagnóstico

Manejo

Tratamiento

RESUMEN

Las lesiones cervicales traumáticas suponen un 5-10% del total de las lesiones traumáticas y acarrear una alta tasa de morbilidad y mortalidad, debido a que varias estructuras vitales pueden resultar dañadas. En la actualidad existen varias corrientes de tratamiento, basadas en el manejo inicial por zonas, manejo inicial no basado en zonas y el manejo conservador de pacientes seleccionados. El objetivo de esta revisión sistemática es describir el tratamiento de las lesiones cervicales traumáticas.

© 2019 AEC. Publicado por Elsevier España, S.L.U. Todos los derechos reservados.

Diagnosis, management and treatment of neck trauma

A B S T R A C T

Trauma injuries to the neck account for 5-10% of all trauma injuries and carry a high rate of morbidity and mortality, as several vital structures can be damaged. Currently, there are several treatment approaches based on initial management by zones, initial management not based on zones and conservative management of selected patients. The objective of this systematic review is to describe the management of neck trauma.

© 2019 AEC. Published by Elsevier España, S.L.U. All rights reserved.

Keywords:

Neck injuries

Trauma

Diagnosis

Management

Treatment

* Autor para correspondencia.

Correos electrónicos: patrizio.petrone@gmail.com, patrizio.petrone@nyulangone.org (P. Petrone).

<https://doi.org/10.1016/j.ciresp.2019.06.001>

0009-739X/© 2019 AEC. Publicado por Elsevier España, S.L.U. Todos los derechos reservados.

Introducción

Las lesiones de cuello en pacientes que han sufrido un trauma tanto contuso como penetrante no son frecuentes, aunque su morbimortalidad es alta^{1,2}. El manejo de estas lesiones ha evolucionado a lo largo de la historia, mejorando su supervivencia y su morbilidad. Desde que en 1522 Ambrose Paré describe la ligadura de arteria carótida como procedimiento quirúrgico para el control de una hemorragia cervical producida por la herida de una espada, a pesar de su alta morbimortalidad, esta técnica fue la de elección, incluso durante la I Guerra Mundial^{3,4}. No fue hasta la II Guerra Mundial cuando se instauró la reparación de la arteria carótida como tratamiento⁵. Además, se comprobó cómo la actitud expectante había hecho que pasaran inadvertidas muchas lesiones vasculares y neurológicas, por lo que la exploración quirúrgica se convirtió en el tratamiento de elección hasta los años 90, donde empezaron a poner en entredicho este manejo ya que muchas exploraciones no evidenciaban lesiones⁶. También se instauró el manejo de las lesiones cervicales por zonas (fig. 1 y tabla 1)^{7,8}, y actualmente está en discusión tanto el manejo conservador en pacientes seleccionados⁹, como el manejo «sin zonas»^{10,11}. El objetivo de este trabajo fue realizar una revisión de la literatura sobre el manejo de las lesiones traumáticas de cuello, con excepción de las lesiones medulares y óseas.

Métodos

Se ha realizado una revisión sistemática de la literatura empleando la base de datos SCOPUS bajo los criterios que establecen sus revisores, realizando búsquedas tanto generalizadas como por órgano. Para ello se han utilizado las

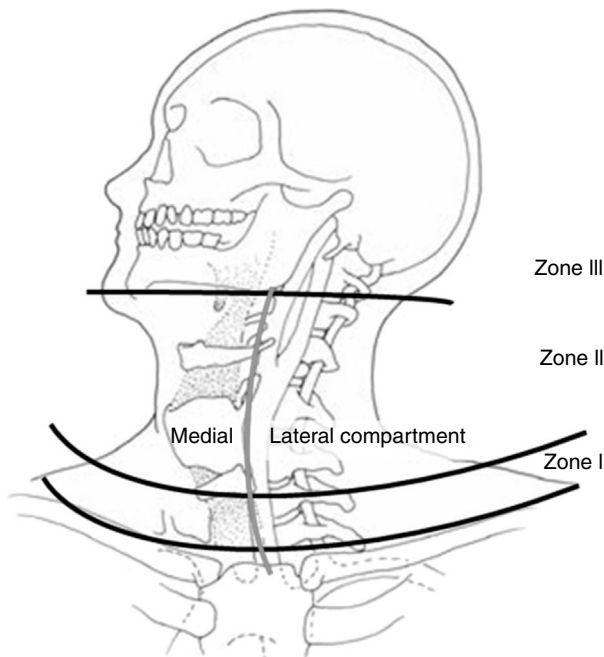


Figura 1 – Zonas anatómicas del cuello. Fuente: Monson et al.⁶⁹.

siguientes palabras clave: *neck zones traumatic injuries, penetrating neck trauma, blunt neck trauma, thyroid, cervical trachea, cervical esophagus, cervical jugular, cervical carotid*, combinado con *management traumatic injuries*. Posteriormente se realizó una revisión manual excluyendo las publicaciones no aplicadas a humanos, reportes de casos clínicos, revisiones de la literatura, pacientes en edad pediátrica, y aquellas publicaciones en idiomas diferentes al inglés y el español, realizando una revisión minuciosa desde 1960 hasta 2018 inclusive (fig. 2).

Demografía

La incidencia de las lesiones traumáticas en el cuello varía según la población estudiada y según la región en la que se realice el estudio. En nuestra revisión la incidencia fue más elevada en los hombres con una media de 30,5 años de edad (tabla 2).

Por otro lado, la incidencia en la población militar durante un conflicto armado varía entre 5% y 30%, aunque esta cifra varía debido probablemente a la mejora de las protecciones del resto del cuerpo y al uso de nuevos explosivos^{8,65,66}. La incidencia descrita en poblaciones civiles de Europa y Estados Unidos varía entre el 1% y el 10%^{1,20,32,52}. En estudios realizados en el Sur de África, no se especifica el porcentaje de lesiones en el cuello respecto a otras zonas. Sin embargo, sus estudios cuentan con un número elevado de pacientes, por lo que probablemente su incidencia sea mayor^{14,67}.

Mecanismo de lesión

La mayoría de los artículos analizados hacen referencia al mecanismo penetrante, dividiendo este en heridas por arma de fuego y heridas por arma blanca. Las heridas por arma blanca son más frecuentes, y las heridas por arma de fuego tienden a ser más graves y a acompañarse de lesiones asociadas. Las explosiones son otro mecanismo de lesión penetrante descrito en estudios de poblaciones que se encuentran en conflictos armados.

Pocos estudios hacen referencia al traumatismo cerrado³⁶, siendo el producido por estrangulamiento⁶⁸ y por accidentes de tráfico³⁶ los más frecuentes. Estos producen menos lesiones y tienen menos complicaciones que los traumatismos penetrantes³⁶ (tabla 2).

Manejo

Las zonas anatómicas del cuello para el manejo de las lesiones traumáticas fueron descritas por Monson en 1969⁶⁹ (fig. 1) y en la actualidad se continúan usando para clasificar las lesiones traumáticas de cuello⁸ (tabla 1).

Tras los resultados obtenidos en la II Guerra Mundial con la actitud expectante, algunos estudios abogaban por realizar exploración quirúrgica en todos aquellos pacientes que presentaran lesiones traumáticas cervicales^{51,55,64}. Sin embargo el porcentaje de exploraciones negativas era elevado (40-89%)^{25,30,33,42,44,45,48,52,59-62}, y posteriormente se ha

Tabla 1 – Zonas del cuello

Zona	Límites anatómicos	Estructuras
I	Clavículas y esternón → Cartílago cricoides	Carótida proximal, arterias vertebrales y subclavia, venas, innominada y yugular, médula espinal, nervio laríngeo recurrente y X par craneal, tráquea, esófago, y conducto torácico
II	Cartílago cricoides → Ángulo de la mandíbula	Arterias carótidas y vertebrales, venas yugulares, médula espinal, nervio laríngeo recurrente y X par craneal, hipofaringe y esófago
III	Ángulo mandíbula → Base del cráneo	Arterias carótidas y vertebrales, venas yugulares, médula espinal, IX-XII pares craneales y tronco simpático

demostrado que el manejo conservador en pacientes seleccionados no aumenta la morbimortalidad^{43,45,48,49}.

El manejo de las lesiones cervicales traumáticas es diferente dependiendo de la zona del cuello de que se trate, de la estabilidad hemodinámica del paciente y de los signos clínicos que presente, ya sea los denominados signos duros (sangrado activo pulsátil, hematoma expansible, ausencia de pulso carotídeo, soplo o thrill vascular, isquemia cerebral), o bien los signos blandos (historia de sangrado en la escena, trauma en territorio vascular, hematoma pequeño no pulsátil).

Su manejo inicial se realiza según el protocolo del *Advanced Trauma Life Support (ATLS®)* del *American College of Surgeons*^{14,19,25,26,54,55}, asegurando la vía aérea y taponando las heridas con hemorragias activas^{12,23,35,41,42}, así como también siguiendo el protocolo del *Definitive Surgical Trauma Care (DSTC®)*, en cuyo Manual se establecen las pautas actuales

de valoración y tratamiento de estos pacientes. Varios de los estudios revisados hacen referencia al manejo dependiendo de la zona anatómica en la que se encuentre la lesión. La [figura 3](#) muestra un algoritmo de manejo para este tipo de lesiones.

Zona I

Las lesiones en esta zona presentan una alta mortalidad (12%)^{36,51}, ya que pueden afectar al mediastino, grandes vasos intratorácicos y el árbol traqueobronquial. Estas pueden pasar desapercibidas durante la exploración del paciente, por lo que es importante el uso de pruebas complementarias para su diagnóstico^{40,44,45}, como la angiografía^{23,36,39,48-50} en caso de que el paciente esté hemodinámicamente estable. Ya que es una prueba complementaria invasiva, se propone el uso de la ecografía doppler (ED) para descartar lesiones vasculares, y

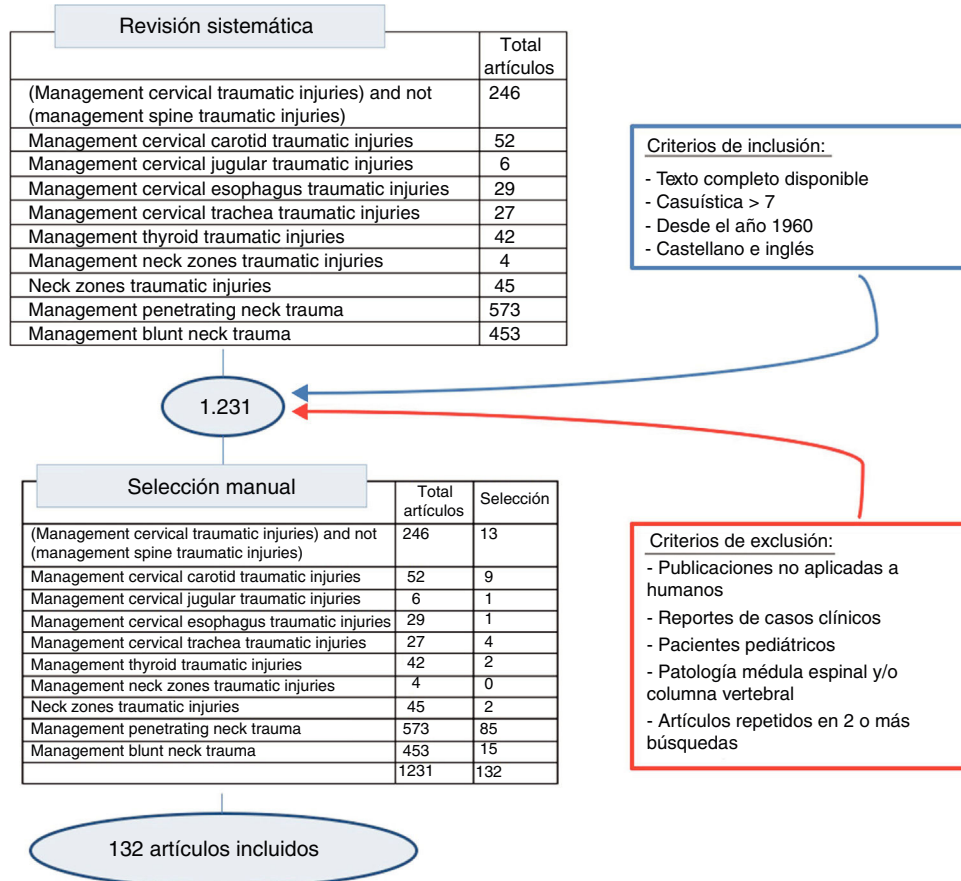


Figura 2 – Proceso de selección de artículos.

Tabla 2 – Demografía y mecanismo de acción

Autor (año)	Total n	Traumatismo penetrante n	Arma de fuego n	Arma blanca n	Otros n	Traumatismo cerrado n	Hombre n	Mujer n	Edad media
Madsen (2018) ⁹	76	76	10	66	0	0	67	9	28
Jain (2018) ¹²	15	15	0	14	1	0	11	4	
Sachdeva (2017) ¹³	17	12	1	11	0	5	14	3	
Madsen (2016) ¹⁴	510	510	58	452	0	0	462	48	30
de Regloix (2016) ⁸	55	55	9	31	15	0	46	9	32
Teixeira (2016) ¹⁵	161	161	29	126	6	0	143	18	26
Schroll (2015) ¹⁶	45	45	31	14	0	0			36
Siau (2013) ¹⁷	25	25	1	17	7	0	17	8	35
Weppner (2013) ¹⁸	77	77	27	1	49	0			25
Harris (2012) ¹⁹	31	31	5	22	4	0	29	3	30
Soliman (2012) ²⁰	163	163	115	48	0	0	144	19	28
Van Waes (2011) ²¹	77	77	17	67		0			25
Brennan (2010) ²²	112	112	29	1	77	0	110	2	
Ahmed (2009) ²³	225	225	58	151	16	0	209	16	28
Osborn (2008) ²⁴	120	120	31	89	0	0	89	31	34
Thoma (2008) ²⁵	203	203	42	159	2	0	184	19	30
Bell (2007) ²⁶	134	134	31	103	0	0	89	31	34
Fox (2006) ²⁷	63	63	13	0	50	0	62	1	27
Inarva (2006) ²⁸	106	106	70	36	0	0	94	12	35
Navsaria (2006) ²⁹	17	17	2	15	0	0	14	3	31
Pakarinen (2006) ³⁰	85	85	0	77	8	0	68	17	40
Woo (2005) ³¹	130	130	57	66	7	0	111	19	31
Weitzel (2004) ³²	240	240	60	168	12	0	202	38	32
Nason (2001) ³³	130	130	6	124	0	0	109	21	29
Sekharan (2000) ³⁴	145	145	52	90	3	0			
Biffi (1997) ³⁵	312	312	74	233	5	0	276	33	31
Irish (1997) ³⁶	85	66	5	43	18	19	77	8	34
Montalvo (1996) ³⁷	52	52	30	22	0	0	42	10	32
Sofianos (1996) ³⁸	75	75	75	0	0	0	68	7	27
Demetriades (1995) ³⁹	82	82	43	39	0	0	66	16	31
Demetriades (1993) ⁴⁰	335	335	39	296	0	0	304	31	28
Luntz (1993) ⁴¹	21	21	13	8	0	0			27
Mansour (1991) ⁴²	188	188	44	144	0	0	162	26	31
Rivers (1988) ⁴³	61	61	34	27	0	0	44	7	
Meyer (1987) ⁴⁴	120	120	44	72	2	0	110	10	27
Jurkovich (1985) ⁴⁵	100	100	47	53	0	0	85	15	29
Ordog (1985) ⁴⁶	110	110	110	0	0	0	93	17	29
Sclafani (1985) ⁴⁷	46	46	43	3	0	0	43	3	29
Golueke (1984) ⁴⁸	160	160	81	72	7	0			28
Narro (1984) ⁴⁹	152	152	55	197	0	0	125	27	31
Narro (1984) ⁵⁰	77	77	22	51	0	0	59	18	32
Prakashchandra (1983) ⁵¹	136	136	56	76	60	0	121	15	
Ibraheem (2018) ¹⁰	337	337	104	233	0	0	273	64	30
Kasbekar (2017) ⁵²	63	63	30	33	0	0			33
Bodanapally (2016) ⁵³	102	102	50	52	0	0	91	11	29
Princhayudh (2015) ¹¹	86	86	16	64	6	0	77	9	27
Cobzeanu (2013) ⁵⁴	27	15	0	15	0	12	21	6	47
Meghoo (2012) ⁶⁶	199	199	0	0	199	0			
Walsh (1994) ⁵⁵	27	27	2	25	0	0	23	4	22
Goldberg (1991) ⁵⁶	94	94	2	82	2	0			
Ngakane (1990) ⁵⁷	109	109	12	90	7	0	95	14	30
Demetriades (1985) ⁵⁸	271	275	5	262	4	0			28
Ayuyao (1985) ⁵⁹	257	257	119	138	0	0	240	17	33
Metzdorff (1984) ⁶⁰	83	83	17	45	21	0	73	10	35
Belinkie (1983) ⁶¹	44	44	19	19	6	0	38	6	31
Merion (1981) ⁶²	65	65	36	19	10	0	52	13	31
Campbell (1980) ⁶³	108	108	2	106	0	0	96	8	29
Knightly (1976) ⁶⁴	116	116	34	82	0	0	99	17	
Resultados:	7062	7030	2017	4549	445*	36	5127	753	30.5
		99,5%	28,7%	64,7%	6,3%		87,2%	12,8%	Media

* Solo están contabilizados el total de traumatismos por explosivos.

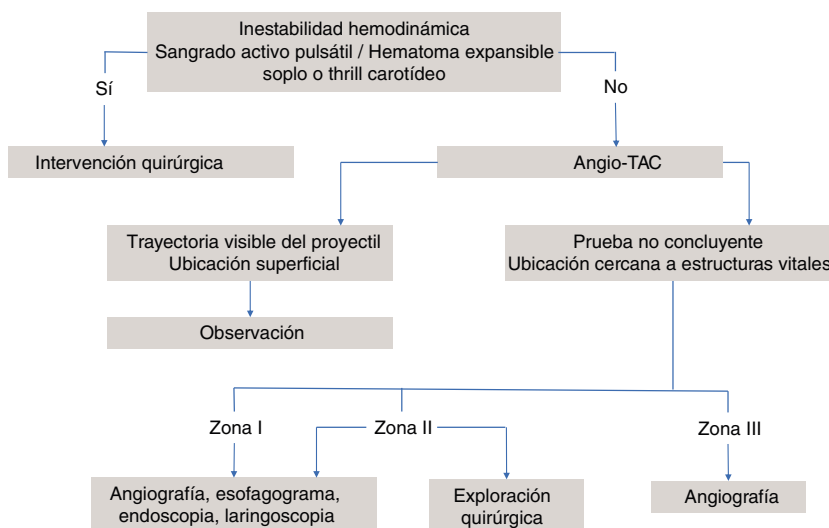


Figura 3 – Algoritmo de manejo de las lesiones cervicales.

realizar una angiografía solo en caso de hallazgos positivos en la ED³⁷. Es una zona de difícil acceso quirúrgico, por lo que en caso de lesiones vasculares se aconseja el uso de Radiología Intervencionista cuando se encuentre disponible^{17,19,38}. En caso de requerir tratamiento quirúrgico, suele combinarse el abordaje torácico y cervical²⁶: esternotomía media, toracotomía anterior, resección clavicular o resección de la primera costilla^{35,42,44,46,51}. Se recomienda la presencia de un cirujano cardiotorácico¹⁷.

En pacientes asintomáticos sin evidencia de lesión, está indicado el manejo conservador³⁸ que consiste en observación durante 24-48 h, sutura de heridas si fuera necesario, considerar cobertura antibiótica y vacuna antitetánica.

Zona II

Es la zona anatómica más frecuentemente afectada tanto en ámbitos civiles como en áreas de conflicto armado (tabla 3). Debido a que esta zona tiene fácil acceso, se recomienda su exploración quirúrgica en todos los pacientes sintomáticos, sin necesidad de realizar pruebas complementarias, excepto si se acompañan de lesiones en otras zonas o lesiones múltiples^{35,49}. También se propone la ED como primera prueba diagnóstica en pacientes estables, previo al uso de la angiografía³⁷.

Posteriormente, dado que esta zona está expuesta, se propone que en aquellos pacientes asintomáticos no es necesaria la realización de pruebas complementarias, ya que las lesiones ocultas en esta zona son infrecuentes (0,9%), indicando un manejo conservador selectivo^{34,35,38,45,49,50}.

En pacientes inestables, o sintomáticos con exploración y/o pruebas diagnósticas positivas, está indicada la exploración quirúrgica abordando esta zona mediante cervicotomía paralela al borde anterior del músculo esternocleidomastoideo^{26,30,38,42,44,46,49}.

Zona III

La exposición quirúrgica de esta zona es complicada y puede conllevar lesiones iatrogénicas que pasen inadvertidas. Las lesiones en esta zona pueden causar secuelas neurológicas centrales como coma, hemiparesia, afasia y lesiones de los pares craneales⁴⁷.

En pacientes estables se aconseja realizar una angiografía^{23,35,39,45,47-49} para determinar si hay una lesión vascular y en caso de confirmarse, identificar su localización y planificar la intervención quirúrgica^{36,47}. En caso de que la angiografía sea negativa, se desaconseja realizar exploración quirúrgica⁴⁷. Las lesiones diagnosticadas a veces no son abordables quirúrgicamente, pero son tratables mediante Radiología Intervencionista^{17,19,35,47,48}.

Los pacientes inestables o sintomáticos con evidencia de lesiones que requieran tratamiento quirúrgico, a veces necesitan abordajes agresivos para una buena exposición: incisión horizontal para exponer la base del cráneo, resección mandibular, dislocación mandibular e incluso craneotomía^{26,44}. En pacientes asintomáticos se aconseja observación durante 24-48 h, sutura de heridas si es necesario y considerar cobertura antibiótica y vacuna antitetánica¹⁷.

Manejo conservador

Conforme se va demostrando que el manejo conservador selectivo es seguro, aunque las lesiones cervicales continúan clasificándose por zonas, su manejo deja de serlo, pasándose a elaborar protocolos de actuación dependiendo de los criterios de gravedad de los signos y los hallazgos de las pruebas complementarias.

Tabla 3 – Número de pacientes por zonas del cuello

Zona	Pacientes n	Porcentaje
I	765	17,5
II	2549	58,4
III	759	17,4
Múltiples	292	6,7

El manejo continúa siendo quirúrgico en aquellos pacientes inestables y en los que presentan signos graves como sangrado activo, hematoma pulsátil o en expansión, síntomas neurológicos, hematemesis, o fuga de aire a través de la herida, sin importar la zona afectada por la lesión^{5,9,11,19,20,23-26,28}.

Se propone manejo conservador inicial en pacientes estables, que puede variar desde la mera observación hasta la necesidad de realizar pruebas complementarias invasivas como la endoscopia y la angiografía^{17,19,33,41,45,46}.

En los pacientes asintomáticos se propone observación únicamente, ya que muy bajo porcentaje va a necesitar posteriormente una intervención quirúrgica (0-1%)^{19,21,23,35,40,42,44} y la mortalidad reportada es del 0-1,6%^{19,21,23,25,28,30,35,38,39,44,58}. Los pacientes operados con exploraciones negativas, tienen una estancia postoperatoria significativamente más larga que aquellos que han sido observados^{19,30,35,39,87}. Aun con el manejo conservador selectivo, un 19-38% de las exploraciones cervicales fueron negativas^{10,19,20,28}.

Pruebas diagnósticas

La angiografía comenzó siendo el *gold standard* para el diagnóstico de las lesiones vasculares, manteniéndose hasta 2008²⁴. Sin embargo se desestimó como método de cribado ya que muchas suelen ser negativas, tienen un alto coste económico, y presenta complicaciones como hematomas, vasoespasmos, émbolos de placas de ateroma, trombosis y disección arterial²⁶. Posteriormente se ha instaurado la angiotomografía axial computarizada (angio-TAC) como prueba diagnóstica inicial. Tiene la ventaja de estar disponible en la mayoría de los centros, se puede realizar en 2-3 minutos, y permite explorar tanto los vasos como los tejidos blandos y los huesos. Presenta una sensibilidad y especificidad para las lesiones vasculares del 90-100%^{21,22,24,26} y tiene una sensibilidad del 83-100% y una especificidad del 98,6-100% para determinar qué pacientes sintomáticos necesitan una exploración quirúrgica^{11,16}. La angio-TAC ha sustituido a la angiografía como primera prueba diagnóstica en muchos centros^{11,15,16,18,19,21,22,24,26}.

Con el uso creciente de la angio-TAC, la necesidad de realizar pruebas complementarias invasivas disminuye de forma significativa, así como el número de exploraciones cervicales, y de estas, el número de exploraciones cervicales negativas^{8,19,21,24-26,28,31}.

Existen algunos estudios de pacientes a los que se les había realizado una angio-TAC previa decisión de realizar exploración quirúrgica. En este grupo ninguna exploración fue negativa. Sin embargo, en el grupo restante 36-40% de las exploraciones cervicales fueron negativas^{16,22}.

Tratamiento quirúrgico

Conforme van mejorando los protocolos de actuación para realizar un manejo conservador selectivo, el porcentaje de pacientes que no requieren exploración quirúrgica aumenta (74-78%)^{19,25}.

La exploración física junto con la realización de pruebas complementarias parece suficiente para decidir si realizar

intervención quirúrgica u observación²³. Los síntomas clínicos graves como predictores de una lesión grave, tienen una sensibilidad del 96-97,2% y una especificidad del 87,4-97,2%^{22,23,66}. Los síntomas graves junto con los hallazgos de las pruebas complementarias tienen una sensibilidad del 100%, y su ausencia tienen un valor predictivo negativo del 100%¹⁹. La angio-TAC tiene sensibilidad y especificidad para diagnosticar lesiones aereodigestivas del 76 y 97%, respectivamente⁵³.

En aquellos pacientes que presentan sangrado activo, es útil el uso de un catéter Foley para la estabilización inicial del paciente, y así poder realizar pruebas complementarias y determinar si es necesario o no realizar una intervención quirúrgica urgente^{21,25,29}. Aquellos pacientes en los que se controla el sangrado, y no se evidencia lesión arterial en la arteriografía, o angio-TAC, se da por supuesto que la lesión es venosa, evitándose una intervención quirúrgica urgente, y retirando el catéter a las 48-72 h en quirófano^{9,21,25,29}. Comparando los resultados del uso de catéter Foley con la presión externa junto con fármacos procoagulantes, no se encontraron diferencias estadísticamente significativas entre el número de hemorragias controladas inicialmente. Sin embargo, el porcentaje de resangrado es significativamente mayor en aquellos pacientes en los que se ejerció presión externa (7% Foley vs. 26% presión externa)¹⁸.

Tratamiento por órganos

Lesiones en vía aérea

Para asegurar la vía aérea, se aconseja intubación orotraqueal de ser necesario, y si no fuera posible, una cricotiroidotomía urgente²⁵, siendo más segura la técnica quirúrgica que la percutánea⁷⁰. La secuencia rápida de intubación orotraqueal es la más usada tanto en el ámbito prehospitalario (69-77%)^{24,26,71} como hospitalario (81%)⁷²⁻⁷⁴, siendo considerada como una técnica segura (88-100%)⁷³⁻⁷⁵. Sin embargo, no se han encontrado diferencias estadísticamente significativas entre las distintas técnicas para asegurar la vía aérea⁷⁶. La intubación nasotraqueal a ciegas prehospitalaria también es una opción segura³².

Las lesiones laringotraqueales son infrecuentes y son causadas principalmente por traumatismos cerrados⁷⁷⁻⁸⁴. Las lesiones de la faringe y laringe suelen ser fácilmente diagnosticadas durante la exploración. La ausencia de signos clínicos (sangre en la boca, odinofagia, disfagia, herida transcervical), tiene un valor predictivo negativo del 91 al 95%²⁵. Evolucionan satisfactoriamente con manejo conservador (sonda nasogástrica, nutrición enteral y antibioterapia)^{21,25,53,83,85-89}.

La fractura del cartílago tiroides es una de las lesiones más frecuentes encontradas en las exploraciones quirúrgicas tras traumatismo cerrado⁹⁰. Se aconseja tratamiento quirúrgico en aquellas que presentan desplazamiento⁷⁷. La glándula tiroides se daña con frecuencia; sin embargo, su lesión no pone en riesgo la vida del paciente^{91,92}.

La mayoría de las lesiones traqueales tienen indicación de manejo quirúrgico^{79,80,82,93-95}. Solo en las lesiones iatrogénicas y en aquellas que cumplen criterios estrictos, se justifica el manejo conservador^{96,97}.

Lesiones esofágicas

La ausencia de disfagia y saliva en la herida, junto con resultados negativos de las pruebas complementarias (esofagograma y endoscopia) tienen un valor predictivo de 98%²⁵. La endoscopia flexible tiene una sensibilidad del 100% y una especificidad del 94% para el diagnóstico de lesiones esofágicas tras un traumatismo⁹⁸ aunque no siempre se puede realizar en estos pacientes⁹⁹. Respecto a la angio-TAC, se han reportado rangos muy amplios de sensibilidad para el diagnóstico de lesiones esofágicas cervicales (50-100%)^{28,53}.

La mayoría de los autores abogan por el tratamiento quirúrgico de estas lesiones^{22,25,99-104} en menos de 24 h, ya que una mayor demora acarrea un aumento de la morbilidad de forma significativa¹⁰⁵⁻¹⁰⁸.

Lesiones vasculares

La mayoría de los pacientes que requieren una intervención quirúrgica se debe a afectación vascular^{20,22,24-26,58,61}. Para descartar lesiones vasculares mayores, es suficiente la exploración física^{25,34,40}.

Las lesiones penetrantes de la carótida interna se deben intentar reparar en los pacientes no comatosos, a menos que el paciente esté inestable¹⁰⁹⁻¹¹¹ ya que su ligadura produce déficits neurológicos y muerte^{111,112}. Sin embargo, las lesiones de la carótida externa o sus ramas, se pueden tratar mediante ligadura²⁶.

Las lesiones de arterias vertebrales requieren exploración quirúrgica en pacientes inestables. Estas arterias pueden ser bien visualizadas mediante angio-TAC¹¹³⁻¹¹⁵. En caso de evidenciarse una lesión, se aconseja realizar una angiografía ya que evita exploraciones quirúrgicas innecesarias y permiten el tratamiento endovascular (morbilidad 0,5%, mortalidad 0%)¹¹⁶.

Las lesiones venosas de grandes vasos aisladas (vena subclavia y yugular interna) pueden ser manejadas con observación en aquellos pacientes estables^{9,28,66}, y con control del sangrado con catéter Foley en aquellos inestables, retirándolo a las 48-72 horas⁹. En caso de no lograr controlar el sangrado con Foley, o presentar lesiones arteriales o del tracto aerodigestivo acompañantes, requerirán una intervención quirúrgica urgente⁵³. Aunque la ligadura de las venas inicialmente pueda producir edema, esta condición se resuelve a lo largo de los días^{110,117}.

La trombosis arterial de los vasos cervicales tras un traumatismo cerrado es una entidad conocida aunque con baja incidencia (carótida 0,1-3%)^{115,118-121}. La incidencia en arterias vertebrales es menor y es también menos frecuente que tengan repercusión clínica^{118,119,122}. Se sospecha en aquellos pacientes lúcidos con hemiparesia, hemiplejía, síndrome de Horner, soplo carotídeo, con TAC cerebral normal que no explique sus déficits neurológicos, y la presencia de fracturas de cráneo y cara que afecten al territorio de la arteria carótida interna¹²³. El dolor cervical no suele ser un síntoma relacionado con esta patología¹¹⁸⁻¹¹⁹. Tanto la angio-TAC como la ED pueden no mostrar alteraciones en las arterias dañadas durante las primeras 12 horas^{118,119,123}. La resonancia magnética (RM) es capaz de diagnosticar estas lesiones de

forma más precoz¹¹⁸. Sin embargo, la angiografía continúa siendo el *gold standard*^{118,119} debido a su sensibilidad¹²¹. La anticoagulación y/o antiagregación parece ser la terapia más beneficiosa^{119,120,124}.

En 1999, Biffi¹²⁵ propone la siguiente clasificación de lesiones vasculares tras traumatismo cerrado para su pronóstico y tratamiento:

- Grado I: 2/3 afectación íntima.
- Grado II: disección o hematoma con estenosis luminal.
- Grado III: pseudoaneurisma.
- Grado IV: oclusión completa.
- Grado V: sección.

En el caso de las lesiones carotídeas, se propone manejo conservador para aquellas de grado I y quirúrgico para las restantes. En las lesiones inaccesibles grados II, III y IV, se recomienda tratamiento con anticoagulación. En las lesiones grados II y III con reducción de la luz, el tratamiento endovascular mediante stents es seguro^{126,127}. Las técnicas endovasculares pueden ser un recurso en caso de lesiones grado V^{115,125}.

Las lesiones vertebrales grados I y II evolucionan satisfactoriamente sin tratamiento¹²⁸. Mientras que en las lesiones de grados III y IV es necesario el tratamiento con antiagregantes y/o anticoagulantes ya que presentan una mayor tasa de accidentes cerebrovasculares (ACV)¹²⁹.

Tras un traumatismo cerrado en el que sospechamos que la aorta torácica pueda estar afectada, es importante extender el estudio de angiografía a las carótidas, ya que su lesión se asocia con frecuencia y puede pasar inadvertida¹³⁰.

Morbimortalidad

La mortalidad global descrita en estos pacientes se ubica entre 3-13%^{8,9,20,22,32,35,131}. Las lesiones laringotraqueales pueden llevar a la muerte de los pacientes y a complicaciones graves como fistulas traqueoesofágicas con aspiración^{84,93}, inmovilización de las cuerdas vocales, estenosis traqueales, disfonía y disfagia prolongada^{78,79,83,93,131-134}.

El diagnóstico tardío de las lesiones esofágicas aumenta la morbilidad, provocando complicaciones infecciosas como mediastinitis, abscesos faringoesofágicos, empiemas, fistulas y sepsis^{73,99,102,105,135}.

Aquellos pacientes con lesiones vasculares, pueden morir por exanguinación¹¹⁷. Si una lesión venosa requiere ligadura, pueden desarrollarse edemas en las extremidades superiores siendo más evidente al ligar la vena subclavia¹¹⁷. Si la lesión está en la vena cava superior, se describen edemas en brazos, cuello y cabeza, a pesar de su reparación¹¹⁷. El daño de la arteria carótida interna, puede llevar a lesiones neurológicas permanentes¹¹² ya que producen accidentes cerebrovasculares (embólicos, isquémicos y hemorrágicos)¹³⁶, siendo más alta la morbilidad en aquellos traumatismos penetrantes que en los cerrados¹¹². Las lesiones distales de carótida interna tienen más morbilidad que aquellas lesiones de la carótida común¹¹². La oclusión completa de las 2 arterias vertebrales resulta en infarto cerebeloso aunque si

una arteria vertebral mantiene su flujo, es raro que esto suceda^{115,116}.

Consideraciones especiales

Aunque la mayoría de los autores abogan por realizar exploración quirúrgica urgente tanto en pacientes inestables como en aquellos con signos graves, Madsen⁹ y Schroll¹⁶ dan un paso más, demostrando que realizar una angio-TAC en aquellos pacientes con signos graves, también disminuye la necesidad de exploraciones quirúrgicas, y en caso de requerirla, facilita su planificación.

Dicho esto, es importante tener en cuenta tanto los recursos del centro donde se atiendan estos pacientes, como su volumen y experiencia. En aquellos centros con bajo volumen, se justifica que el porcentaje de exploraciones cervicales sea más elevado (60%), así como también el de exploraciones negativas (65%). Sería deseable que cada hospital dependiendo de sus recursos y su incidencia, tuviera un protocolo de actuación para este tipo de lesiones y así minimizar las intervenciones quirúrgicas innecesarias³⁰.

Otro escenario diferente para tener en cuenta son las áreas de conflicto armado, con sus peculiaridades, como el tiempo de evacuación de los pacientes a un hospital terciario²⁸. Abogan por el manejo selectivo conservador de estos pacientes, presentando un porcentaje de exploraciones cervicales en torno al 30%, pero hay que tener en cuenta que muchos de estos pacientes requieren intervención quirúrgica urgente por inestabilidad por otras lesiones, y no se les puede realizar angio-TAC previamente²². Proponen el mismo uso de la angio-TAC que en los hospitales civiles²⁸; sin embargo, hay que tener en cuenta que pueden presentar artefactos por fragmentos metálicos^{22,27}. En este caso se propone el uso de ED en zona II y angiografía en pacientes con afectación de la zona I y III, o ED anormal²⁷.

Un comentario especial merecen las lesiones por asta de toro y demás animales astados. Existen diferentes clasificaciones de estas lesiones, dependiendo del mecanismo lesional o de la gravedad de las mismas¹³⁷. La región cervicofacial es una de las menos afectadas por este mecanismo. Chambres et al.¹³⁸ lo ubicaron en la tercera localización (16% frente al 64% del miembro inferior). Las heridas son incisivas y contusas, por lo que tienen características especiales tales como: la apertura de entrada suele ser pequeña y rodeada por una zona de erosión; uno o más tractos profundos pueden estar presentes, usualmente con importante destrucción muscular; estas heridas están contaminadas, y múltiples cuerpos extraños pueden ser encontrados en la parte inferior de la trayectoria de la herida, incluyendo fragmentos de tela, suciedad y astas de cuerno. La profundidad dependerá de la fuerza de penetración del asta en el cuerpo como resultado del peso y la velocidad del animal. Existe una fuerza adicional debido al efecto de los fuertes músculos del cuello del animal cuando al levantar sus cuernos causa desgarros de arterias, venas y nervios en ángulo recto con relación al suelo¹³⁹. Las lesiones por asta de toro son una entidad propia sin equivalente a otras etiologías traumáticas, por lo que en todos los casos deben ser considerados como pacientes politraumatizados.

Conclusiones

- El manejo inicial de estos pacientes se establece según criterios de ATLS.
- La exploración quirúrgica urgente está indicada en pacientes inestables y pacientes que presenten signos graves, teniendo en cuenta que estos últimos pueden beneficiarse de realizar una angio-TAC previamente.
- Si la inestabilidad hemodinámica es causada por una hemorragia, el taponamiento mediante sonda Foley puede ayudar a la estabilización inicial del paciente, otorgando el tiempo necesario para realizar una angio-TAC y diagnosticar el tipo de lesión a la que nos enfrentamos.
- Se aconseja realizar angio-TAC a todos los pacientes sintomáticos, ya que disminuye la necesidad de exploraciones quirúrgicas, así como sus complicaciones, y también en aquellos pacientes asintomáticos con mecanismo de lesión de alta velocidad.
- La observación es segura en el resto de los pacientes asintomáticos, y en aquellos en que la angio-TAC es negativa, no requieren tratamiento.
- La angiografía y la Radiología Intervencionista puede ser una herramienta tanto diagnóstica como terapéutica en pacientes con lesiones vasculares, evitando intervenciones quirúrgicas innecesarias.

Conflicto de intereses

Los autores declaran no tener ningún conflicto de intereses.

BIBLIOGRAFÍA

1. Nowicki JL, Stew B, Ooi E, Penetrating neck injuries: a guide to evaluation management, *Ann R. Coll Surg Engl.* 2018;100:6-11. 10.1308/rcsann.2017.0191.
2. Sethi RK, Kozin ED, Fagenholz PJ, Lee DJ, Shrimo MG, Gray ST. Epidemiological survey of head and neck injuries and trauma in the United States. *Otolaryngol Head Neck Surg.* 2014;151:776-84. 10.1177/0194599814546112.
3. Watson WL, Silverstone SM. Ligature of the common carotid artery in cancer of the head and neck. *Ann Surg.* 1939;109:1-27.
4. Makins GH. Gunshot Injuries to the Blood Vessels. Bristol, England: John Wright and Sons, Ltd, 1919. Disponible en formato E-Book: <https://play.google.com/store/books/details?id=V2oSAAAAYAAJ&rdid=book-V2oSAAAAYAAJ&rdot=1>.
5. Lawrence KB, Shefts LM, McDaniel JR. Wounds of the common carotid arteries, report of seventeen cases from World War II. *Am J Surg.* 1948;76:29-37.
6. Thal ER, Meyer DM. Penetrating neck trauma. *Curr Probl Surg.* 1992;29:1-56.
7. Feliciano DV. Penetrating cervical trauma Current concepts in penetrating trauma. *World J Surg.* 2015;39:1363-72.
8. De Régloix SB, Baumont L, Daniel Y, Maurin O, Crambert A, Pons Y. Comparison of penetrating neck injury management in combat versus civilian trauma: A Review of 55 Cases. *Mil Med.* 2016;181:935-40. 10.7205/MILMED-D-15-4 0043.

9. Madsen AS, Bruce JL, Oosthuizen GV, Bekker W, Laing GL, Clarke DL. The selective non-operative management of penetrating cervical venous trauma is safe and effective. *World J Surg.* 2018;42:9-3202.
10. Ibraheem K, Khan M, Rhee P, Azim A, O'Keeffe E, Tang A, et al. No zone" approach in penetrating neck trauma reduces unnecessary computed tomography angiography and negative explorations. *J Surg Res.* 2018;201:113-20.
11. Prichayudh S, Choadrachata-anun J, Sriussadaporn S, Park-art R, Sriussadaporn S, Kritayakirana K, et al. Selective management of penetrating neck injuries using "no zone" approach. *Injury.* 2015;46:1720-5.
12. Jain RK, Charkraborty P, Joshi P, Pradhan S, Kumari R. Penetrating neck injuries: from ER to OR. *Indian J Otolaryngol Head Neck Surg.* 2018. <https://doi.org/10.1007/s12070-018-1307-6>.
13. Sachdeva K, Upadhyay A. Neck trauma: ENT prospects. *Indian J Otolaryngol Head Neck Surg.* 2017;69:52-7. <http://dx.doi.org/10.1007/s12070-016-1048-3>.
14. Madsen AS, Laing GL, Bruce JL, Clarke DL. A comparative audit of gunshot wounds and stab wounds to the neck in a South Africa metropolitan trauma service. *Ann R Coll Surg Engl.* 2016;98:488-95. 10.1308/rcsann.2016.0181.
15. Teixeira F, Menegozzo CAM, Netto SDC, Poggetti RS, Silva FSC, Birolini D, et al. *World J Em Surg.* 2016;11:32.
16. Schroll R, Fontenot T, Lipcsey M, Heaney JB, Marr A, Meade P, et al. Role of computed tomography angiography in the management of Zone II penetrating neck trauma in patients with clinical hard signs. *J Trauma Acute Care Surg.* 2015;79:943-50.
17. Siau RTK, Moore A, Ahmed T, Lee MSW, Tostevin P. Management of penetrating neck injuries at a London trauma centre. *Eur Arch Otorhinolaryngol.* 2013;270:2123-8. 10.1007/s00405-012-2324-9.
18. Wepner J. Improved mortality from penetrating neck and maxillofacial trauma using Foley catheter balloon tamponade in combat. *J Trauma Acute Care Surg.* 2013;75:220-4. 10.1097/TA.0b013e318d82930.
19. Harris R, Olding C, Lacey C, Bentley R, Schulte KM, Lewis D, et al. Changing incidence and management of penetrating neck injuries in the South East London trauma centre. *Ann R Coll Surg Engl.* 2012;94:240-4.
20. Soliman A, Ahmad S, Roy D. The role of aerodigestive tract endoscopy in penetrating neck trauma. *Laryngoscope.* 2014;124:1-9. 10.1002/lary.23611.
21. Van Waes OJ, Cheriex KCAL, Navsaria PH, van Riet PA, Nicol AJ, Vermeulen J. Management of penetrating neck injuries. *Br J Surg.* 2012;99:149-54.
22. Brennan J, Lopez M, Gibbons MD, Hayes D, Faulkner J, Dorlac WC, et al. Penetrating neck trauma in Operation Iraqi Freedom. *Otolaryngol Head Neck Surg.* 2010;144:180-5. 10.1177/0194599810391628.
23. Ahmed A. Selective observational management of penetrating neck injury in Northern Nigeria. *S Afr J Surg.* 2009;47:80-5.
24. Osborn TM, Bell B, Qaisi W, Long WL. Computed tomographic angiography as an aid to clinical decision making in the selective management of penetrating injuries to the neck: a reduction in the need for operative exploration. *J Trauma.* 2008;64:1466-71.
25. Thoma M, Navsaria PH, Edu S, Nicol AJ. Analysis of 203 patients with penetrating neck injuries. *World J Surg.* 2008;32:2716-23.
26. Bell RB, Osborn T, Dierks EJ, Potter BE, Long WB. Management of Penetrating neck injuries: A new paradigm for civilian trauma. *J Oral Maxillofac Surg.* 2007;65:691-705.
27. Fox CJ, Gillespie DL, Weber MA, Cox MW, Hawksworth JS, Cryer CM, et al. Delayed evaluation of combat-related penetrating neck trauma. *J Vasc Surg.* 2006;44:886-93.
28. Inaba K, Murena F, McKenney M, Rivas L, de Moya M, Bahouth H, et al. *J Trauma.* 2006;61:144-9. <http://dx.doi.org/10.1097/01.ta.0000222711.01410.bc>.
29. Navsaria P, Thoma M, Nicol A. Foley catheter balloon tamponade for life-threatening hemorrhage in penetrating neck trauma. *World J Surg.* 2006;30:1265-8. <http://dx.doi.org/10.1007/s00268-005-0538-3>.
30. Pakarinen TK, Leppaniemi A, Sihvo E, Hiltunen K-M, Salo J. Management of cervical stab wounds in low volume trauma centres: systematic physical examination and low threshold for adjunctive studies, or surgical exploration. *Injury.* 2006;37:440-7.
31. Woo K, Magner DP, Wilson MT, Margulies DR. CT angiography in penetrating neck trauma reduces the need for operative neck exploration. *Am Surg.* 2005;71:754-8.
32. Weitzel N, Kendall J, Pons P. Blind nasotracheal intubation for patients with penetrating neck trauma. *J Trauma.* 2004;56:1097-101. <http://dx.doi.org/10.1097/01.TA.0000071294.21893.A4>.
33. Nason RW, Assuras GN, Gray PR, Lipschitz J, Burns CM. Penetrating neck injuries: analysis of experience from a Canadian trauma centre. *J Can Chirurgie.* 2001;44:122-6.
34. Sekharan J, Dennis JW, Veldenz HC, Miranda F, Fyckberg ER. Continued experience with physical examination alone for evaluation and management of penetrating zone 2 neck injuries: Results of 145 cases. *J Vasc Surg.* 2000;32:483-9.
35. Biff WL, Moore EE, Rehse DH, Offner JP, Franciose RJ, Burch JM. Selective management of penetrating neck trauma based on cervical level of injury. *Am J Surg.* 1997;174:678-82.
36. Irish JC, Hekkenberg R, Gullane PJ, Brown DH, Rotstein LE, Neligan P. Penetrating and blunt neck trauma: 10-year review of a Canadian experience. *Can J Surg.* 1997;40:33-8.
37. Montalvo BM, LeBlang SD, Nuñez DB, Ginzburg E, Klose J, Becerra JL, et al. Color Doppler sonography in penetrating injuries of the Neck. *Am J Neuroradiol.* 1996;17:943-51.
38. Sofianos C, Degiannis E, VandenAadweg MS, Levy RD, Naidu M, Saadia R. Selective surgical management of zone II gunshot injuries of the neck: A prospective study. *Surgery.* 1996;120:785-8.
39. Demetriades D, Theodorou D, Cornwell E, Weaver F, Yellin A, Velmahos G, et al. Penetrating injuries of the neck in patients in stable condition. *Arch Surg.* 1995;130:971-5.
40. Demetriades D, Charalambides D, Lakhoo M. Physical examination and selective conservative management in patients with penetrating injuries of the neck. *Br J Surg.* 1993;80:1534-6.
41. Luntz M, Nusem S, Kronenberg J. Management of penetrating wounds of the neck. *Eur Arch Otorhinolaryngol.* 1993;250:369-74.
42. Mansour MA, Moore EE, Moore FA, Whitehill TA. Validating the selective management of penetrating neck wounds. *Am J Surg.* 1991;162:517-21.
43. Rivers SP, Patel Y, Delany H, Veith FJ. Limited role of arteriography in penetrating neck trauma. *J Vasc Surg.* 1988;8:112-6.
44. Meyer JP, Barret JA, Schuler JJ, Flanigan P. Mandatory vs selective exploration for penetrating neck trauma. *Arch Surg.* 1987;122:592-7.
45. Jurkovich GJ, Zingarelli W, Wallace J, Curreri PW. Penetrating neck trauma: diagnostic studies in the asymptomatic patient. *J Trauma.* 1985;25:819-22.
46. Ordog GJ, Albin D, Wasserberger J, Schlater TB, Balasubramaniam S. 110 Bullet Wounds to the neck. *J Trauma.* 1985;25:238-46.
47. Sclafani S, Panetta T, Goldstein A, Phillips T, Hotson G, Loh J, et al. The management of arterial injuries caused by penetration of zone III of the neck. *J Trauma.* 1985;25:871-81.

48. Golueke PJ, Godstein AS, Sclafani S, Mitchell W, Shaftan G. Routine versus selective exploration of penetrating neck injuries: a randomized prospective study. *J Trauma*. 1984;24:1010-4.
49. Narrod JA, Moore EE. Initial management of penetrating neck wounds-a selective approach. *J Emerg Med*. 1984;2:17-22.
50. Narrod JA, Moore EE. Selective management of penetrating neck injuries. *Arch Surg*. 1984;119:574-8.
51. Prakashchandra M, Bhatti FK, Gaudino J, Ivatury R, Agarwal N, Nallathambi MN, et al. Penetrating injuries of the neck: criteria for exploration. *J Trauma*. 1983;23:47-9.
52. Kasbekar AV, Combelleck EJ, Derbyshire SG, Swift AC. Penetrating neck trauma and the need for surgical exploration: six year experience within a regional trauma centre. *J Laryngol Otol*. 2017;131:8-12. <http://dx.doi.org/10.1017/S0022215116009506>.
53. Bodanapally UK, Shanmuganathan K, Dreizin D, Stein D, Reddy AK, Mirvis SE, et al. Penetrating aerodigestive injuries in the neck: a proposed CT-aided modified selective management algorithm. *Eur Radiol*. 2016;26:2409-17. <http://dx.doi.org/10.1007/s00330-015-4050-3>.
54. Cobzeanu MD, Palade D, Manea C. Epidemiological features and management of complex neck trauma from a ENT surgeon's perspective. *Chirurgia*. 2013;108:360-4.
55. Walsh MS. The management of penetrating injuries of the anterior triangle of the neck. *Injury*. 1994;25:393-5.
56. Goldberg PA, Knottenbelt JD, VanDerSpuy JW. Penetrating neck wounds: is evidence of chest injury an indication for exploration? *Injury*. 1991;22:7-8.
57. Ngakane H, Muckart DJJ, Luvuno FM. Penetrating visceral injuries of the neck: results of a conservative management policy. *Br J Surg*. 1990;77:908-10.
58. Demetriades D. Penetrating injuries of the neck. *Ann R Coll Surg Engl*. 1985;67:71-4.
59. Ayuyao AM, Kaledzi YL, Parsa MH, Freeman HP. Penetrating neck wounds. Mandatory versus selective exploration. *Ann Surg*. 1985;202:563-7.
60. Metzдорff MT, Lowe DK. Operation or observation for penetrating neck wounds?. A retrospective analysis. *Am J Surg*. 1984;147:646-9.
61. Belinkie SA, Russell JC, DaSilva J, Becker D. Management of penetrating neck injuries. *J Trauma*. 1983;23:235-7.
62. Merion RM, Harness K, Ramsburgh SR, Thompson NW. Selective management of penetrating neck trauma. *Arch Surg*. 1981;116:691-6.
63. Campbell FC, Robbs JV. Penetrating injuries of the neck: a prospective study of 108 patients. *Br J Surg*. 1980;67:582-6.
64. Knightly JJ, Swaminathan AP, Rush BF. Management of penetrating wounds of the neck. *Am J Surg*. 1973;126:575-80.
65. Feldt BA, Salinas NL, Rasmussen TE, Brennan J. The joint facial and invasive neck trauma (J-FAINT) Project Iraq and Afghanistan 2003-2011. *Otolaryngol Head Neck Surg*. 2013;148:403-8. [10.1177/0194599812472874](https://doi.org/10.1177/0194599812472874).
66. Meghoo CA, Dennis JW, Tuman C, Fang R. Diagnosis and management of evacuated casualties with cervical vascular injuries resulting from combat-related explosive blasts. *J Vasc Surg*. 2012;55:1329-37.
67. Madsen AS, Laing GL, Bruce JL, Oosthuizen GV, Clark DL. An audit of penetrating neck injuries in a South African trauma service. *Injury*. 2016;47:64-9. <http://dx.doi.org/10.1016/j.injury.2015.07.032>.
68. Line WS, Stanley RB, Choi JH. Strangulation: a full spectrum of blunt neck trauma. *Ann Otol Rhinol Laryngol*. 1985;94:542-6.
69. Monson DO, Saleta JD, Freeark RJ. Carotid vertebral trauma. *J Trauma*. 1969;9:987-99.
70. Helm M, Hossfeld B, Jost C, Lamp L, Böckers T. Emergency cricothyroidotomy performed by inexperienced clinicians-surgical technique versus indicator-guided puncture technique. *Ann Emerg Med J*. 2012;30:646-9. [10.1136/emermed-2012-201493](https://doi.org/10.1136/emermed-2012-201493).
71. Eggen JT, Jordan RC. Airway management, penetrating neck trauma. *Ann Emerg Med J*. 1993;11:381-5.
72. Mandavia DP, Qualls S, Rokos I. Emergency airway management in penetrating neck injury. *Ann Emerg Med*. 2000;35:221-5.
73. Levy RD, Kantarovsky A, Degiannis E, John K, Hatzitheophiou C, Saadia R, et al. Management of penetrating injuries of the cervical trachea. *Ann R Coll Surg Engl*. 1997;79:195-7.
74. Vassiliu P, Baker J, Shawn H, Alo K, Velmahos G, Demetriades D. Aerodigestive injuries of the neck. *Am Surg*. 2001;67:75-9.
75. Mandavia DP, Qualls S, Rokos I. Emergency airway management in penetrating neck injury. *Ann Emerg Med*. 2000;35:221-5.
76. Shearer VE, Giesecke AH. Airway management for patients with penetrating neck trauma: a retrospective study. *Anesth Analg*. 1993;77:8-1135.
77. Bent JP, Porubsky ES. The management of blunt fractures of the thyroid cartilage. *Otolaryngol Head Neck Surg*. 1994;110:195-202.
78. Sheely CH, Mattox K, Beall AC. Management of acute cervical tracheal trauma. *Am J Surg*. 1974;128:805-8.
79. Mathisen DJ, Grillo H. Laryngotracheal trauma. *Ann Thorac Surg*. 1978;43:254-62.
80. Reece GP, Shatney CH. Blunt injuries of the cervical trachea: review of 51 patients. *South Med J*. 1988;81:7-1542.
81. Verschuereen DS, Bell RB, Bagheri SC, Dierks EJ, Potter BE. Management of laryngo-tracheal injuries associated with craniomaxillofacial trauma. *J Oral Maxillofac Surg*. 2006;64:203-14.
82. Jalisi S, Zoccoli M. Management of laryngeal fractures-a 10-year experience. *J Voice*. 2011;25:473-9.
83. Kim JP, Cho SJ, Son HY, Park JJ, Woo SH. Analysis of clinical feature and management of laryngeal fracture: recent 22 case review. *Yonsei Med J*. 2012;53:992-8.
84. Kelly JP, Webb WR, Moulder PV, Everson C, Burch BH, Lindsey ES. Management of airway trauma I: tracheobronchial injuries. *Ann Thorac Surg*. 1985;40:551-5.
85. Bent JP, Silver JR, Porubsky ES. Acute laryngeal trauma: A review of 77 patients. *Otolaryngol Head Neck Surg*. 1993;109:441-9.
86. Yugueros P, Sarmiento J, García A, Ferrada R. Conservative management of penetrating hypopharyngeal wounds. *J Trauma*. 1996;40:267-9.
87. Barnoaras G, Navsaria PH, Serna-Gallegos D, Nicol AJ, Edu S, Saayari A, et al. Blunt pharyngoesophageal injuries: current management strategies. *Scand J Surg*. 2017. DOI: [10.1177/1457496918766692](https://doi.org/10.1177/1457496918766692). journals.sagepub.com/home/sjs.
88. Goudy SL, Miller FB, Bumpous M. Neck crepitation: evaluation and management of suspected upper aerodigestive tract injury. *Laryngoscope*. 2002;112:791-5.
89. Stanley RB, Armstrong WB, Fetterman BL, Shindo ML. Management of external penetrating injuries into the hypopharyngeal-cervical esophageal funnel. *J Trauma*. 1997;42:675-9.
90. Parida PK, Kalaiarasi R, Alexander A. Management of laryngotracheal trauma: a five-year single institution experience. *Iranian J Otolaryngol*. 2018;30:283-90.
91. Al-Thani H, El-Menyar A, Mathew S, Khawar M, Asim M, Abdeira H, et al. Patterns and outcomes of traumatic neck injuries: A population-based observational study. *J Emerg Trauma Shock*. 2015;8:154-8.

92. Harach HR, Cabrera JA, Williams ED. Thyroid implants after surgery and blunt trauma. *Ann Diagn Pathol.* 2004;8:61-8.
93. Harrington OB, Beall AC, DeBaey ME. Traumatic injuries to the cervical trachea. *Am J Surg.* 1962;103:541-3.
94. Mussi A, Ambrogi MC, Ribecchi A, Lucchi M, Menomi F, Angeletti CA. Acute major airway injuries: clinical features and management. *Eur J Cardiothorac Surg.* 2001;20:46-52.
95. Gómez-Caro A, Ausín-Herrero P, Moradiellos-Díez FJ, Díaz-Hellín V, Larrú-Cabrero E, Pérez-Antón JA, et al. Manejo médico-quirúrgico de las lesiones traqueobronquiales traumáticas no iatrogénicas. *Arch Bronconeumol.* 2005;41:249-54.
96. Gómez-Caro A, Moradiellos-Díez FJ, Ausín-Herrero P, Díaz-Hellín V, Larrú-Cabrero E, deMiguel-Porch E, et al. Successful conservative management in iatrogenic tracheobronchial injury. *Ann Thorac Surg.* 2005;79:1872-8.
97. Gómez-Caro A, Ausín-Herrero P, Moradiellos Díez FJ, Díaz-Hellín V, Larrú-Cabrero E, Pérez-Antón JA, et al. Role of conservative medical management of tracheobronchial injuries. *J Trauma.* 2006;61:1426-35.
98. Srinivasan R, Haywood T, Horwitz B, Buckman RF, Fisher RS, Krevsky B. Role of flexible endoscopy in the evaluation of possible esophageal trauma after penetrating injuries. *Am J Gastroenterol.* 2000;95:1725-9.
99. Yap RG, Yap AG, Obeid FN, Horan P. Traumatic esophageal injuries: 12-year experience at Heryn Ford Hospital. *J Trauma.* 1984;24:623-5.
100. Triggiani E, Belsey R. Oesophageal trauma: incidence, diagnosis, and management. *Thorax.* 1977;32:241-9.
101. Glatteer MS, Toon RS, Ellestad C, McFee AS, Rogers W, Mack JW. Management of blunt and penetrating external esophageal trauma. *J Trauma.* 1985;25:784-92.
102. Armstrong WB, Detar MTR, Stanley RB. Diagnosis and management of external penetrating cervical esophageal injuries. *Ann Otol Rhinol Laryngol.* 1994;103:863-71.
103. Stanley RB, Armstrong WB, Fetterman BL, Shindo ML. Management of external penetrating injuries into the hypopharyngeal-cervical esophageal funnel. *J Trauma.* 1997;42:675-9.
104. Aghajanzadeh M, Porker NF, Ebrahimi H. Cervical esophageal perforation: a 10-year clinical experience in North of Iran. *Indian J Otolaryngol Head Neck Surg.* 2015;67:34-9. 10.1007/s12070-014-0737-z.
105. Asensio JA, Berne J, Demetriades D, Murray J, Gomez H, Falabelia A, et al. Penetrating esophageal injuries: time interval of safety for preoperative evaluation-How long is safe? *J Trauma.* 1997;43:319-24.
106. Asensio JA, Chahwan S, Forno W, MacKersie R, Wall M, Lake J, et al. Penetrating esophageal injuries: Multicenter study of the American Association for the Surgery of Trauma. *J Trauma.* 2001;50:289-96.
107. Eroglu A, Kurkcuoglu C, Karaoglanoglu N, Tekinbas C, Yimaz Ö, Basoglu M. Esophageal perforation: the importance of early diagnosis and primary repair. *Dis Esophagus.* 2004;17:91-4.
108. Aiolfi A, Inaba K, Recinos G, Khor D, Benjamin ER, Lam L, et al. Non-iatrogenic esophageal injury: a retrospective analysis from the National Trauma Data Bank. *World J Emerg Surg.* 2017;12:19.
109. Clifford PC, Immelman EJ. Management of penetrating injuries of the internal carotid artery. *Ann R Coll Surg Engl.* 1985;67:45-6.
110. Simmons JD, Ahmed N, Donnellan KA, Schmieg RE, Porter JM, Mitchell ME. Management of traumatic vascular injuries to the neck: a 7-year experience at a level I Trauma Center. *Am J Surg.* 2012;78:335-8.
111. Reva VA, Pronchenko AA, Samokhvalov IM. Operative management of penetrating carotid artery injuries. *Eur J Vasc Endovasc Surg.* 2011;42:16-20.
112. Nanda A, Vannemreddy PSSV, Willis BK, Baskaya MK, Jawahar A. Management of carotid artery injuries: Louisiana State University Shreveport Experience. *Surg Neurol.* 2003;59:184-90.
113. Stuhlfaut JW, Barest G, Sakai O, Lucey B, Soto JA. Impact of MDCT angiography on the use of catheter angiography for the assessment of cervical arterial injury after blunt or penetrating trauma. *AJR.* 2005;185:1063-8. 10.2214/AJR.04.1217.
114. Wick MC, Weiss RJ, Lill M, Jaschke W, Rieger M. The "Innsbruck emergency algorithm" avoids the underdiagnosis of blunt cervical vascular injuries. *Arch Orthop Trauma Surg.* 2010;130:1269-74. <http://dx.doi.org/10.1007/s00402-010-1068-5>.
115. Wei CW, Montanera W, Selchen D, Lian J, Stevens C, NoëldTilly L. Blunt cerebrovascular injuries: diagnosis and management outcomes. *Can J Neurol Sci.* 2010;37:574-9.
116. Mwipatayi BP, Jeffery P, Beningfield SJ, Motale P, Tunnicliffe J, Navsaria PH. Management of extra-cranial vertebral artery injuries. *Eur J Vasc Endovasc Surg.* 2004;27:157-62.
117. Nair R, Robbs JV, Muckart DJ. Management of penetrating cervicomedial venous trauma. *Eur J Vasc Endovasc Surg.* 2000;19:65-9.
118. Bok A, Peter J. Carotid and vertebral artery occlusion after blunt cervical injury: the role of MR angiography in early diagnosis. *J Trauma.* 1996;40:968-72.
119. Punjabi AP, Plaisier BR, Haug RH, Malangoni MA. Diagnosis and management of blunt carotid artery injury in oral and maxillofacial surgery. *Oral Maxillofac Surg.* 1997;55:1388-95.
120. Englund R, Harris JP, May J. Blunt trauma to the internal carotid artery. *Ann Vasc Surg.* 1988;2:362-6.
121. Kobata H. Diagnosis and treatment of traumatic cerebrovascular injury: pitfalls in the management of neurotrauma. *Neurol Med Chir.* 2017;57:410-7. 10.2176/nmc.oa.2017-0056.
122. Hughes KM, Collier B, Greene KA, Kurek S. Traumatic carotid artery dissection: a significant incidental finding. *Am Surg.* 2000;66:1023-7.
123. Lo YL, Yang TC, Liao CC, Yang ST. Diagnosis of traumatic internal carotid artery injury: the role of craniofacial fracture. *J Craniofac Surg.* 2007;18:361-8.
124. Vishteh AG, Marciano FF, David CA, Schievink VI, Zabramski JM, Spetzler RF. Long-term graft patency rates and clinical outcomes after revascularization for symptomatic traumatic internal carotid artery dissection. *Neurosurg.* 1998;43:761-7.
125. Biffi WL, Moore EE, Offner PJ, Brega K, Franciose RJ, Burch JM. Blunt carotid arterial injuries: implications of a new grading scale. *J Trauma.* 1999;47:845-51.
126. Seth R, Obuchowski AM, Zoarski GH. Endovascular repair of traumatic cervical internal carotid artery injuries: a safe and effective treatment option. *Am J Neuroradiol.* 2013;34:1219-26.
127. Morton RP, Levitt MR, Emerson S, Ghodke BV, Hallam DK, Sekhar LN, et al. Natural history and management of blunt traumatic pseudoaneurysms of the internal carotid artery. The Harborview algorithm based off a 10-year experience. *Ann Surg.* 2016;263:821-6.
128. Scott WW, Sharp S, Figueroa SA, Madden CJ, Rickert KL. Clinical and radiological outcomes following traumatic Grade 1 and 2 vertebral artery injuries: a 10-year retrospective analysis from a Level 1 trauma center. *J Neurosurg.* 2014;121:450-6.
129. Schott WW, Sharp S, Figueroa SA, Eastman AL, Hatchette CV, Maddden J, et al. Clinical and radiological outcomes following traumatic Grade 3 and 4 vertebral artery injuries: a 10-year retrospective analysis from a Level I trauma center. The Parkland carotid and vertebral artery injury survey. *J Neurosurg.* 2015;122:1202-7.

130. Methodius-Ngwodo WC, Burkett AB, Kochupura PV, Wellons ED, Fuhrman G, Rosenthal D. The role of CT angiography in the diagnosis of blunt traumatic thoracic aortic disruption and unsuspected carotid artery injury. *Am Surg*. 2008;74:580-6.
131. Madani A, Pecorelli N, Razek T, Spicer J, Ferri LE, Mulder DS. Civilian airway trauma: a single-institution experience. *World J Surg*. 2016;40:2658-66. 10.1007/s00268-016-3588-9.
132. Pookamala S, Kumar R, Thakar A, Karthikeyan CV, Bhalla AS, Deka RC. Laryngotracheal stenosis: clinical profile surgical management outcome. *Indian J Otolaryngol Head Neck Surg*. 2014;66:198-202.
133. Mostafa BE, Fiky LE, Sharnoubi ME. Non-intubation traumatic laryngotracheal stenosis: management policies and results. *Eur Arch Otorhinolaryngol*. 2006;263:632-6. 10.1007/s00405-006-0036-8.
134. Randall DR, Rudmik LR, Ball CG, Bosch JD. External laryngotracheal trauma: incidence, airway control, and outcomes in a large Canadian center. *Laryngoscope*. 2014;124:123-33.
135. Ökten I, Cangir AK, Özdemir N, Kavukcu S, Akay H, Yavuzer S. Management of esophageal perforation. *Surg Today*. 2001;31:36-9.
136. Steint DM, Boswell S, Sliker CW, Lui FY, Scalea TM. Blunt cerebrovascular injuries: Does treatment always matter? *J Trauma*. 2009;66:132-44.
137. Crespo Escudero JL, Arenaz Búa J, Luaces Rey R, García-Rozado A, Rey Biel J, López-Cedrún JLet al. Herida por asta de toro en el área maxilofacial: revisión de la literatura y presentación de un caso. *Rev Esp Cir Maxilofac*. 2008;30:353-62.
138. Chambres O, Giraud C, Gouffrant JM, Debry C. A detailed examination of injuries to the head and neck caused by bullfighting, and other surgical treatment: the role of the cervico-facial surgeon. *Rev Laryngol Otol Rhinol*. 2003;124:221-8.
139. Gajbhiye AS, Shamkuwar A, Bokade A, Nasare V, Jehughale K, Agrawal A. Surgical management of bull horn injury. *Int Surg J*. 2016;3:2041-5.