

## La imagen del mes

## Osteoartritis secundaria a eventroplastia tipo Rives-Stoppa



### Osteoarthritis secondary to Rives-Stoppa incisional hernia repair

Irene Mirón Fernández\*, Cristina Rodríguez Silva, José Rivas Becerra  
y Julio Santoyo Santoyo

Servicio de Cirugía General y del Aparato Digestivo y Trasplantes, Complejo Regional Universitario de Málaga, Málaga, España

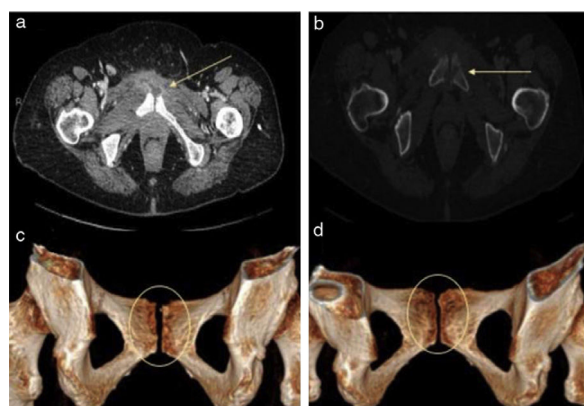


Figura 1

#### Caso clínico

Mujer de 65 años operada de histerectomía total por enfermedad benigna ginecológica. Se interviene de forma programada de eventración laparotómica de 12 × 16 cm, según la técnica de Rives-Stoppa. De alta sin complicaciones salvo seroma posquirúrgico. Acude a urgencias tras 45 días de la cirugía, por dolor hipogástrico asociado a fiebre e impotencia funcional de extremidades inferiores. Analíticamente presenta leucocitosis con elevación de la PCR. Se realiza una TAC abdominopélvica, encontrándose lesiones líticas en cara articular de sínfisis pubiana con reabsorción cortical, en relación con osteoartritis. La paciente se ingresa para tratamiento antibiótico de amplio espectro presentando buena evolución posterior (fig. 1). Diagnóstico: Osteoartritis séptica secundaria a eventroplastia tipo Rives-Stoppa.

#### Agradecimientos

A los servicios de cirugía y radiodiagnóstico por su colaboración.

\* Autor para correspondencia.

Correo electrónico: [irenemironfernandez@gmail.com](mailto:irenemironfernandez@gmail.com) (I. Mirón Fernández).

<https://doi.org/10.1016/j.ciresp.2019.03.014>

0009-739X/© 2019 AEC. Publicado por Elsevier España, S.L.U. Todos los derechos reservados.