



CIRUGÍA ESPAÑOLA

www.elsevier.es/cirugia



Revisión sistemática

Cirugía endocrina cervical mínimamente invasiva



Oscar Vidal^{a,*}, David Saavedra-Perez^a, Jaime Vilaça^b, Juan Pablo Pantoja^c,
Eduardo Delgado-Oliver^a, Miguel Angel Lopez-Boado^a y Constantino Fondevila^a

^a Servicio de Cirugía General y del Aparato Digestivo, Instituto Clínic de Enfermedades Digestivas y Metabólicas (ICMDiM), Hospital Clínic de Barcelona, Universidad de Barcelona, IDIBAPS, Barcelona, España

^b Departamento de Cirugía General y del Aparato Digestivo, Hospital da Luz Arrábida, Escola de Medicina, Universidade do Minho, Braga, Oporto, Portugal

^c Departamento de Cirugía Endocrina, Instituto Nacional de Ciencias Médicas y Nutrición Salvador Zubirán, Ciudad de México, México

INFORMACIÓN DEL ARTÍCULO

Historia del artículo:

Recibido el 25 de enero de 2019

Aceptado el 18 de marzo de 2019

On-line el

Palabras clave:

Cirugía endocrina cervical
mínimamente invasiva
Cirugía endocrina cervical de acceso
remoto
Cirugía endocrina cervical robótica
Cirugía endocrina cervical
endoscópica
Tiroidectomía robótica
Tiroidectomía endoscópica
Tiroidectomía mínimamente
invasiva

RESUMEN

Los abordajes quirúrgicos mínimamente invasivos en cirugía endocrina cervical son el resultado del esfuerzo de varios cirujanos para extrapolar los beneficios comprobados de técnicas mínimamente invasivas en otras regiones del cuerpo, como la reducción del dolor, la morbilidad y el tiempo de hospitalización. Sin embargo, el principal argumento que condujo a la introducción de estas técnicas fue la mejora de los resultados estéticos. Los abordajes endoscópicos y robóticos a través de pequeñas incisiones se han desarrollado durante los últimos 25 años y continúan en un constante refinamiento. El objetivo de esta revisión es describir el estado actual de la literatura, a través de una evaluación sistemática, de las diferentes técnicas disponibles dentro de la cirugía endocrina cervical mínimamente invasiva ya sea con acceso cervical o remoto, describiendo sus características principales y evaluando sus ventajas, desventajas y controversias, para discutir finalmente su papel en la cirugía actual y el futuro que tienen estos procedimientos.

© 2019 AEC. Publicado por Elsevier España, S.L.U. Todos los derechos reservados.

* Autor para correspondencia.

Correo electrónico: ovidal@clinic.cat (O. Vidal).

<https://doi.org/10.1016/j.ciresp.2019.03.010>

0009-739X/© 2019 AEC. Publicado por Elsevier España, S.L.U. Todos los derechos reservados.

Minimally-invasive endocrine neck surgery

ABSTRACT

Keywords:

Minimally invasive endocrine neck surgery
 Remote-access endocrine neck surgery
 Robotic endocrine neck surgery
 Endoscopic endocrine neck surgery
 Robotic thyroidectomy
 Endoscopic thyroidectomy
 Minimally invasive thyroidectomy
 Remote-access thyroidectomy

Minimally invasive approaches for endocrine surgery of the neck are the result of efforts by several surgeons to extrapolate to neck surgery the proven benefits of minimally invasive techniques from other regions of the body, including less pain, morbidity and hospital stay. However, the main argument that led to the introduction of these techniques was the improvement of esthetic results. Endoscopic and robotic remote-access endocrine neck approaches through small incisions have been developed over the last 25 years and are constantly being refined. The objective of this review is to determine the current state of the literature through a systematic evaluation of the different techniques available in minimally invasive endocrine surgery of the neck, either with or without remote access, by describing their main characteristics and evaluating their advantages, disadvantages and controversies, while discussing their role and future in neck surgery.

© 2019 AEC. Published by Elsevier España, S.L.U. All rights reserved.

Introducción

La cirugía convencional para las glándulas endocrinas localizadas en el cuello generalmente se realiza a través de la incisión tradicional de Kocher, caracterizada por dar como resultado una cicatriz de tamaño considerable y visible en el cuello¹. Las técnicas mínimamente invasivas en otras partes del cuerpo reducen el dolor, la morbilidad y el tiempo de hospitalización al compararlos con las técnicas habituales, siendo estos beneficios los argumentos iniciales para extrapolar las técnicas de la cirugía mínimamente invasiva a la cirugía endocrina cervical, pero la indudable mejora en los resultados estéticos fue el principal argumento que condujo a la introducción de técnicas especiales para la realización de la tiroidectomía y la paratiroidectomía². Está demostrado que las cicatrices cervicales visibles tienen un impacto psicológico negativo que es independiente del tipo de cicatriz y de su extensión, y que incluso según la cultura (por ejemplo, la asiática) puede ser causa de estigma social³⁻⁶.

A partir del primer reporte de caso realizado por Gagner en 1996 de una paratiroidectomía endoscópica mínimamente invasiva con acceso cervical, se han desarrollado abordajes con acceso remoto con el objetivo de evitar cicatrices en el cuello⁷. Estos abordajes endoscópicos y robóticos a través de pequeñas incisiones cervicales, axilares, pectorales anteriores, mamarias, retroauriculares o transorales se han desarrollado durante los últimos 25 años y continúan en un constante refinamiento⁸⁻⁵². Es fundamental precisar que a pesar de que el origen de estas técnicas se basa en la cirugía mínimamente invasiva, empleada en otras partes del cuerpo, es controvertido denominar a los abordajes con acceso remoto cirugía mínimamente invasiva. Por definición la cirugía mínimamente invasiva persigue realizar el mismo procedimiento que la cirugía abierta, pero minimizando el daño tisular producido; en los abordajes con acceso remoto, dada la ubicación de las incisiones en lugares no visibles, es necesaria una mayor disección de los tejidos; no obstante esto, se acepta esta definición debido a las pequeñas incisiones utilizadas.

Sin embargo, a pesar del atractivo beneficio estético de estas técnicas, a nivel mundial, los diferentes tipos de abordaje

para la cirugía endocrina cervical mínimamente invasiva (CECMI) han sido considerados con cautela, ya que presentan controversias en cuanto a su implementación por el desafío técnico, la presencia de nuevos riesgos, su equivalencia oncológica y problemas de costo¹. El conocimiento de las ventajas reales que hayan podido observarse frente al abordaje convencional justifica el desarrollo de una revisión sistemática enfocada a estas técnicas novedosas. El objetivo de esta revisión es describir el estado actual, basándonos en una evaluación sistemática de la literatura, de las diferentes técnicas disponibles dentro de la CECMI, analizando sus ventajas, desventajas y controversias para discutir su papel y el futuro de estos abordajes.

Métodos

Estrategia de búsqueda

Se realizó una revisión sistemática de la literatura de acuerdo con el protocolo PRISMA^{53,54}. La literatura relevante fue seleccionada de la búsqueda en la base de datos PubMed hasta noviembre 2018 con las palabras clave: «thyroidectomy», «parathyroidectomy», «endocrine surgery», «neck surgery», «minimally invasive endocrine neck surgery», «remote access endocrine neck surgery», «robotic endocrine neck surgery», «endoscopic endocrine neck surgery», «robotic thyroidectomy», «robotic parathyroidectomy», «endoscopic thyroidectomy», «endoscopic parathyroidectomy», «minimally invasive thyroidectomy», «minimally invasive parathyroidectomy», «remote access thyroidectomy», «remote access parathyroidectomy», «video-assisted endocrine surgery», «video-assisted parathyroidectomy», «video-assisted thyroidectomy», «transoral thyroidectomy» y «transoral parathyroidectomy».

Criterios de selección

Los criterios de inclusión utilizados fueron: 1) estudios sobre cirugía mínimamente invasiva cervical y endocrina, 2) artículos escritos en inglés o español y 3) estudios en pacientes adultos. Se realizó una revisión manual excluyendo: 1) estudios en animales o cadáveres, 2) estudios en cadáveres

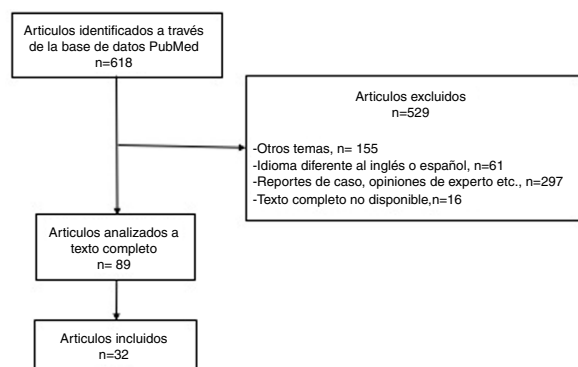


Figura 1 – Diagrama de flujo: selección de artículos.

reportes de caso, 3) imágenes o vídeos, 4) opiniones de expertos y 5) comentarios o correspondencias.

Resultados

Un total de 618 artículos fueron identificados en la búsqueda exhaustiva con las palabras clave antes comentadas. Del total de artículos identificados, 529 se excluyeron porque no cumplían los criterios de selección. Los otros 89 se evaluaron a texto completo y 32 formaron parte de nuestro análisis cualitativo, siendo la base de esta revisión (fig. 1).

Definición y clasificaciones

En 1996, Gagner describió la primera paratiroidectomía endoscópica; posteriormente, en 1997 Hüscher et al. reportaron la primera tiroidectomía endoscópica, utilizando el abordaje cervical con insuflación de dióxido de carbono (CO₂)^{7,8}. En 1999 Miccoli et al. introdujeron la tiroidectomía videoasistida mínimamente invasiva sin insuflación de gas, con el objetivo de evitar las complicaciones relacionadas con el CO₂, como la disección extensa de tejidos y el enfisema subcutáneo postoperatorio, entre otras^{9,47}. A partir de aquí, se desarrollaron múltiples abordajes dentro de la cirugía endocrina cervical con acceso remoto, con el objetivo fundamental de conservar la estética del cuello. En esta revisión nos referiremos como CECMI a la realizada sobre las glándulas endocrinas localizadas a nivel cervical (tiroides y paratiroides) y que puede llevarse a cabo con pequeñas incisiones, ya sea a nivel cervical o con acceso remoto (axilares, pectorales anteriores, mamas, retroauriculares o transorales). La CECMI emplea fundamentalmente instrumentos quirúrgicos especiales que a su vez la pueden clasificar como endoscópica o robótica²⁷. Este tipo de abordajes también se pueden clasificar de acuerdo con el uso o no de insuflación de CO₂ o con el sitio de la incisión o incisiones (fig. 2). Los abordajes que utilizan insuflación de CO₂ son el cervical, transaxilar, mamario (con o sin puerto paraesternal), pectoral anterior, transoral y los abordajes axilo-mamario bilateral o unilateral. Los abordajes sin gas son las técnicas (tiroidectomía/paratiroidectomía) videoasistidas mínimamente invasivas (MIVAT/MIVAP, por sus siglas en inglés), el abordaje pectoral anterior, transaxilares (con puerto pectoral

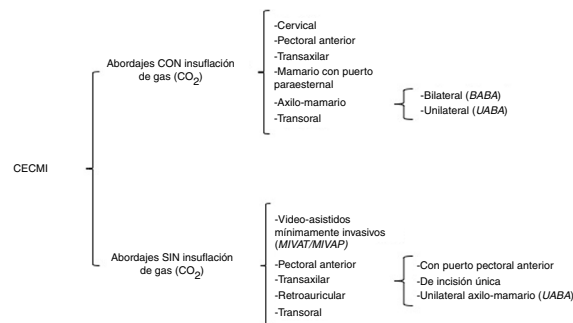


Figura 2 – Clasificación de la cirugía endocrina cervical mínimamente invasiva (CECMI).

BABA: abordaje axilo-mamario bilateral (de sus siglas en inglés); **CECMI:** cirugía endocrina mínimamente invasiva; **MIVAT/MIVAP:** tiroidectomía/paratiroidectomía videoasistida mínimamente invasiva (de sus siglas en inglés); **UAABA:** abordaje axilo-mamario unilateral (de sus siglas en inglés).

anterior, de incisión única o unilateral axilo-mamario), retroauricular y transoral, incluyendo diferentes modificaciones y combinaciones entre estos abordajes⁸⁻⁵².

Abordaje cervical

En el abordaje cervical se utilizan 3 o 4 puertos, uno para la óptica de 12 mm y 2 o 3 puertos para instrumentos operativos (habitualmente de 5 mm), colocados en la cara anterior o lateral del cuello^{8,20,29,36,46}. El espacio de trabajo se mantiene mediante insuflación de CO₂ a baja presión (5-10 mmHg). Los procedimientos MIVAT/MIVAP son métodos de acceso directo a nivel cervical, utilizando una incisión central de 1,5 a 2 cm de longitud y sin insuflación de CO₂, lo cual genera una cicatriz cervical más pequeña que mediante el abordaje convencional. Algunos autores han demostrado que este hecho tiene un impacto favorable en la estética y en el dolor postoperatorio al compararse con la técnica habitual; sin embargo, aunque la cicatriz es menor, esta continúa siendo visible^{9,31,37,40}.

Abordaje pectoral anterior

El abordaje pectoral anterior o torácico anterior, con insuflación de CO₂, involucra 3 puertos en la pared torácica anterior, colocados justo por encima del músculo pectoral mayor⁵⁵. Está también descrita la variante sin gas, en la que se utilizan 3 puertos en la pared torácica anterior, siendo necesario un dispositivo de elevación a nivel de la región cervical o un retractor externo⁴⁸⁻⁵⁰.

Abordaje transaxilar

Ikeda et al., en el año 2000, describieron el abordaje transaxilar con insuflación de gas, utilizando 3 incisiones axilares, siendo una de las técnicas endoscópicas que actualmente más se utiliza a nivel mundial^{42,56}. El abordaje transaxilar sin gas descrito por Yoon et al. en 2006 ha evolucionado, pasando de una incisión axilar de 6 cm (por donde se introducía el retractor de piel, la óptica y un instrumento operativo) y un pequeño puerto anterior a nivel esternal en tórax superior

hasta el uso de una única incisión axilar sin el puerto anterior del tórax^{10,51,52}. Sin embargo, con el objetivo de obtener un mayor ángulo de movimiento entre los instrumentos y evitar colisiones, los abordajes transaxilares actuales vuelven a utilizar un puerto periareolar de 5 mm, como el abordaje denominado unilateral axilo-mamario (UABA, por sus siglas en inglés) descrito por Tae et al.^{11,33}.

Abordajes mamarios y axilo-mamarios

El abordaje mamario con insuflación de gas utiliza 2 puertos mamarios (periareolares de manera bilateral) y un puerto paraesternal^{15,16}. Debido a cuestiones estéticas, se desarrollaron varias modificaciones para evitar el puerto paraesternal, agregando uno o 2 puertos axilares^{17,18}. Es necesario hacer una distinción entre los abordajes bilaterales axilo-mamarios: 1) el abordaje descrito por Shimazu et al. en 2003¹⁷, que utiliza 2 incisiones periareolares y un puerto axilar (ABBA, por sus siglas en inglés) y 2) el descrito por Youn et al. en 2007 (BABA, por sus siglas en inglés), que es una modificación del ABBA con un puerto axilar adicional (una incisión en cada aréola y una incisión en cada axila)^{19,38,57,58}.

Abordaje retroauricular

El abordaje retroauricular fue desarrollado por Terris et al. utilizando un robot quirúrgico⁵⁹. Sin embargo, esta técnica fue popularizada por el grupo coreano, de Koh, Jung y Tae^{21,27}. Los puertos para el abordaje retroauricular incluyen incisiones retroauriculares y occipitales, similares a las utilizadas en las parotidectomías, exéresis de glándulas submandibulares y tumores cervicales^{49,60}. Las ventajas teóricas de este abordaje son la necesidad de un área de disección más pequeña, ya que la distancia es más corta desde el lugar de la incisión hasta la glándula cervical en comparación con otros tipos de acceso remoto. Además, la conservación de la estética se incrementa, puesto que la cicatriz se oculta por detrás de la oreja y es cubierta por el cabello^{34,61,62}. Las desventajas de estos procedimientos son el espacio de trabajo estrecho y la dificultad de disección del lóbulo tiroideo contralateral a través de una incisión unilateral, siendo en ocasiones necesaria una incisión retroauricular contralateral^{23,34,62}.

Abordaje transoral

El abordaje transoral es el abordaje mínimamente invasivo con acceso remoto de más reciente descripción. Wilhelm y Metzger en 2011 fueron los primeros en realizar una tiroidectomía transoral en humanos, utilizando un puerto sublingual y 2 puertos vestibulares orales⁶³. El abordaje transoral endoscópico con 3 incisiones vestibulares ha sido evaluado recientemente por Anuwong et al. en 60 pacientes tiroidectomizados mediante esta técnica, considerándose factible y segura^{64,65}. Las ventajas teóricas descritas son una menor disección en términos de espacio de trabajo que otros tipos de acceso remoto (como el transaxilar o el retroauricular), la facilitación de abordajes bilaterales necesarios en la tiroidectomía total o las paratiroidectomías bilaterales, debido a que proporcionan acceso desde la línea media a la totalidad de la glándula tiroidea y las 4 paratiroideas, además de facilitar la disección central del cuello pudiendo llegar teóricamente hasta el nivel VII, dado que proporcionan una visión craneocaudal de las estructuras cervicales^{27,28,30,45,66}.

En perspectiva, el abordaje unilateral axilo-mamario (UABA) con o sin gas, el bilateral (BABA), el retroauricular y el transoral son los abordajes con acceso remoto (no cervical) que han tenido mayor implementación y uso en los centros de referencia que utilizan CECMI. Sin embargo, los abordajes retroauricular y transoral son los abordajes sobre los que hay un mayor número de publicaciones recientes, en comparación con otros abordajes de acceso remoto⁸⁻⁵².

Implementación actual de la cirugía endocrina cervical mínimamente invasiva (CECMI) con acceso remoto

Diferencias entre poblaciones

La mayoría de los estudios que evalúan estos abordajes provienen de países asiáticos, en particular de Corea del Sur; sin embargo, la aceptación e implementación de estos abordajes ha sido más lenta en Europa y Estados Unidos. Esto es en parte debido a las diferencias en la población de pacientes, los patrones de práctica y al propio interés de cada paciente, pero también es debido a las controversias que estos abordajes presentan. En uno de los estudios más grandes reportados hasta la fecha, Ban et al., en 3.000 pacientes intervenidos mediante tiroidectomía robótica transaxilar por el equipo del Dr. Chung, reportan una media de edad de 39 años, con un índice de masa corporal (IMC) promedio de 22 kg/m² y nódulos tiroideos pequeños (media de 0,66 cm)⁶⁷. Lee et al. reportan, en 1.026 pacientes operados con plataforma robótica, características de los pacientes similares a la serie antes descrita⁶⁸. La serie más grande de tiroidectomía transaxilar robótica, en Estados Unidos, subraya las diferencias en las características demográficas de los pacientes que se operan en este país, incluyendo pacientes con una media de IMC de 28,5 kg/m² y un tamaño promedio de nódulo de 2,4 cm⁶⁹. En Europa, una de las series más grandes con 257 pacientes intervenidos mediante tiroidectomía transaxilar robótica, recientemente publicada, muestra características de los pacientes similares a las reportadas por las series asiáticas, pero debemos señalar la selección estricta de los pacientes para este estudio⁷⁰.

Ventajas

Cada uno de los 4 procedimientos más utilizados en la CECMI con acceso remoto (UABA, BABA, retroauricular y transoral) tienen sus propias ventajas y desventajas; por lo tanto, es difícil concluir cuál es el mejor abordaje. En general, los métodos con insuflación de CO₂ tienen la ventaja de exponer y mantener el espacio de trabajo después de una pequeña incisión en la piel realizada en un sitio de acceso remoto más allá del cuello. Por lo tanto, la estética postoperatoria puede ser mejor que con los métodos sin gas que requieren incisiones largas en la piel, aunque sean en un sitio remoto al cuello. Sin embargo, la insuflación de CO₂ puede provocar complicaciones relacionadas con el CO₂, como enfisema subcutáneo, hipercapnia, acidosis respiratoria, edema cerebral e incluso embolia de CO₂, aunque el riesgo es bajo si se utilizan niveles de presión entre 4 y 6 mmHg⁷¹. Los métodos sin gas tienen las ventajas relativas de mantener una visión quirúrgica clara sin humos y sin complicaciones relacionadas con la insuflación de CO₂. El BABA y el abordaje transoral facilitan la realización de la tiroidectomía total y de las paratiroidectomías bilaterales,

ya que permiten el acceso a la totalidad de las glándulas desde la línea media. Sin embargo, los abordajes UABA y retroauricular son especialmente facilitadores de la disección lateral selectiva de cuello. La disección central del cuello se puede realizar con los 4 enfoques.

Cirugía robótica

Los procedimientos robóticos que utilizan el sistema quirúrgico Da Vinci (Intuitive Surgical, Sunnyvale, CA, EE. UU.) pueden proporcionar una vista tridimensional amplificada de 10 a 12 veces, lo que facilita la identificación de las glándulas paratiroideas y del nervio laríngeo recurrente (NLR). A diferencia de los procedimientos endoscópicos, los procedimientos robóticos ofrecen estabilidad de la visión; la posibilidad de utilizar simultáneamente 3 instrumentos con movimientos más finos, ya que el sistema filtra el temblor de las manos, y al mismo tiempo el uso de instrumentación innovadora con posibilidad de movimiento hasta de 360° permiten mayor libertad y delicadeza durante la manipulación de los tejidos^{12,72}. Sin embargo, el tiempo operatorio de los procedimientos endoscópicos, y sobre todo de los robóticos, es significativamente mayor que el de los procedimientos convencionales, debido al mayor tiempo de disección del colgajo cutáneo en los casos en que no se utiliza gas y el mayor tiempo necesario para el acoplamiento del robot (43,5 min de media)⁷³⁻⁷⁷. El tiempo operatorio total de estos procedimientos puede disminuir con la experiencia y la habituación del equipo quirúrgico con el acoplamiento del robot. En el estudio más grande sobre este tema en Estados Unidos, Kandil et al. demostraron una disminución en el tiempo operatorio total de 122 a 104 min después de la realización de 45 casos ($p = 0,02$); así mismo, hubo un aumento significativo (37 min) en el tiempo operatorio total en pacientes con IMC > 30 kg/m²⁶⁹. A pesar de que el número de complicaciones entre los pacientes con peso normal y los pacientes con sobrepeso fueron similares, sus datos resaltan los retos técnicos que se pueden esperar en pacientes obesos. El costo elevado es uno de los mayores inconvenientes para la implementación en el momento actual de la cirugía robótica en cualquiera de sus vertientes; además, es necesario siempre tener en cuenta que en general estos procedimientos son técnicamente difíciles y que requieren una curva de aprendizaje prolongada, lo que puede representar un problema en términos de seguridad para los pacientes^{1,78,79}. En general, está demostrado que la cirugía de acceso remoto en las condiciones actuales no es costo-efectiva, ya que el procedimiento es más largo y más caro en comparación con la tiroidectomía convencional. El desarrollo de nuevos dispositivos quirúrgicos asistidos por robot y la apertura de los mercados a nuevas plataformas, con la consecuente disminución de los costos de los brazos robóticos actuales, la desventaja que presenta el costo de los procedimientos robóticos puede resolverse en un futuro.

Indicaciones y contraindicaciones

Las indicaciones para la CECMI varían según la experiencia del cirujano, el volumen del centro en el que se realiza, el estado de la enfermedad y el abordaje a utilizar¹. En general, algunas de las indicaciones para el uso de estos procedimientos son nódulos tiroideos benignos e incluso neoplasias foliculares de menos de 5 cm de diámetro^{12,13}. Los casos con carcinoma

diferenciado de tiroides, presencia de invasión de la musculatura o metástasis a ganglios linfáticos de los compartimentos central o lateral deben ser considerados de manera especial, ya que el uso de la CECMI es controvertido en estos pacientes¹. En el enfoque transoral, el tamaño del tumor o la glándula tiroideas en sí puede influir en la indicación quirúrgica porque es difícil extraer una pieza quirúrgica grande a través de la pequeña incisión oral. Los criterios de exclusión identificados hasta este momento para la CECMI endoscópica y robótica son la extensión extratiroidea macroscópica, grandes conglomerados de ganglios linfáticos metastásicos con invasión a las estructuras circundantes, bocios intratorácicos gigantes, antecedentes de cirugía o irradiación del cuello y metástasis a distancia^{12,13}. Los grandes bocios con enfermedad de Graves o la tiroiditis de Hashimoto pueden ser contraindicaciones relativas debido a un incremento teórico del riesgo de sangrado intraoperatorio por la fragilidad del tejido tiroideo.

Resultados quirúrgicos y oncológicos de la cirugía endocrina cervical mínimamente invasiva (CECMI) con acceso remoto

Morbilidad

La excelencia en la estética es la razón más importante para que los pacientes y los cirujanos elijan los procedimientos con acceso remoto. El resultado estético es obviamente superior en la tiroidectomía CECMI con acceso remoto al compararla con la cirugía convencional^{12,58,76}. Así mismo, la satisfacción estética a largo plazo, después de la maduración de la cicatriz, también es significativamente mayor en este tipo de abordajes que en los abordajes cervicales convencionales^{37,58,80}. La tiroidectomía robótica transaxilar sin gas, comparada con la cirugía convencional, resultó en una mejor recuperación de la voz de manera subjetiva, y en mejores resultados para los parámetros acústicos en cuanto al tono de voz^{81,82}. Sin embargo, un estudio informó resultados postoperatorios de voz similares al comparar la tiroidectomía transaxilar con la convencional⁸³. Estudios prospectivos comparativos, evaluando la función de la voz en estos procedimientos, son necesarios para poder tener resultados robustos. La deglución postoperatoria después de la tiroidectomía endoscópica/robótica también ha sido evaluada en 3 estudios; sin embargo, los resultados no son tampoco concluyentes^{82,84}. El dolor y la alteración sensorial en el área torácica anterior son más intensos y duran más tiempo después de la tiroidectomía transaxilar sin gas que después de la tiroidectomía convencional⁸⁵. Otros estudios no informan diferencias entre el dolor postoperatorio temprano subjetivo en el abordaje transaxilar robótico comparado con el método convencional^{86,87}. La calidad de vida relacionada con la salud después de la tiroidectomía robótica transaxilar, incluido el bienestar físico, psicológico y social, fue similar a la de los pacientes intervenidos mediante tiroidectomía convencional⁸⁸. En los metaanálisis reportados sobre complicaciones post-CECMI con acceso remoto para tiroidectomía, la parálisis del NLR y el hipoparatiroidismo no demostraron diferencias significativas entre la tiroidectomía robótica y la convencional⁷³⁻⁷⁷. Sin embargo, en el análisis de subgrupos, la parálisis transitoria de NLR fue mayor en el procedimiento robótico comparado con el convencional⁷⁴. La lesión de NLR, en particular, fue más frecuente al inicio de la curva de aprendizaje y para los cirujanos con bajo volumen de

pacientes^{12,13}. Es importante señalar que a pesar de que en la literatura están descritos múltiples informes que evalúan la factibilidad y la seguridad de los abordajes de acceso remoto, la frecuencia de complicaciones es potencialmente más elevada que las reportadas, especialmente si consideramos que la curva de aprendizaje es prolongada —y, en particular, en aquellos casos de cirujanos en centros de bajo volumen—, ya que estos abordajes deben ser considerados técnicas quirúrgicamente desafiantes. En la literatura están descritas complicaciones graves, como lesiones esofágicas y traqueales, compromiso de la vía aérea por hematomas asfíxicos e incluso embolias graves de CO₂. Para obtener resultados quirúrgicos exitosos durante la implementación de estas técnicas es indispensable un programa de entrenamiento apropiado, con criterios de selección estrictos, siendo la seguridad de los pacientes la primera prioridad a vigilar y plantear en todo momento, y sobre todo, previo a la cirugía, la posibilidad de conversión a un procedimiento abierto^{1,24}.

Curva de aprendizaje y tiempo quirúrgico

En un estudio comparativo de Lee et al., se describió la superioridad de la tiroidectomía robótica frente a la tiroidectomía endoscópica en términos de tiempo operatorio, disección de ganglios linfáticos y curva de aprendizaje^{89,90}. Sin embargo, para ambos procedimientos, el tiempo operatorio disminuye gradualmente con el aumento de experiencia, alcanzando la estabilidad después de 35-40 casos para la tiroidectomía robótica y 55-60 casos para la tiroidectomía endoscópica^{89,90}. En otro estudio prospectivo multicéntrico, se compararon los resultados de la tiroidectomía total o subtotal robóticas entre un cirujano experimentado y 3 inexpertos, resultando en mayor tiempo operatorio y mayor frecuencia de complicaciones para los cirujanos inexpertos⁷⁹. Sin embargo, una vez que los cirujanos inexpertos habían realizado 50 procedimientos de tiroidectomía total o 40 subtotales, tanto el tiempo operatorio como el número de complicaciones fueron similares a los del cirujano experto⁷⁹. La experiencia proveniente de Estados Unidos también apoya que al menos 40 casos son necesarios para superar la curva de aprendizaje en la tiroidectomía de acceso remoto⁶⁹.

Resultados oncológicos

Tomando en cuenta las ventajas previamente descritas de estos abordajes, resultan llamativos para cualquier tipo de procedimiento a nivel cervical, expandiéndose de manera reciente a la disección lateral del cuello para los cánceres de tiroides con metástasis en los ganglios linfáticos del compartimento lateral. Existen reportes muy recientes que demuestran que la disección lateral robótica o endoscópica del cuello se puede realizar mediante los abordajes transaxilar unilateral (UABA) y retroauricular^{72,91,92}. También hay un estudio sobre la disección lateral del cuello realizada mediante BABA con insuflación de CO₂⁹³. No obstante, hasta la fecha, no conocemos ningún estudio de seguimiento a largo plazo después de la disección endoscópica/robótica lateral del cuello, por lo que su seguridad oncológica no está demostrada. Los resultados oncológicos son fundamentales durante el tratamiento del cáncer de tiroides y no deben soslayarse ni pasarse por alto favoreciendo la estética o los resultados funcionales. A pesar de esto, la literatura sobre resultados oncológicos evaluados a

través de la recidiva locoregional y la supervivencia libre de enfermedad después de estos procedimientos es muy limitada. Solo 3 estudios evalúan los resultados oncológicos (como tasas de supervivencia y recurrencia específicas de la enfermedad), obteniendo resultados similares al comparar la tiroidectomía transaxilar robótica y la tiroidectomía convencional; sin embargo, se debe considerar que los estudios son retrospectivos y el período de seguimiento fue corto⁹⁴⁻⁹⁶. Por lo que son indispensables estudios prospectivos y con seguimiento a largo plazo y con un mayor número de pacientes para evaluar de manera robusta los resultados oncológicos para este tipo de abordajes a largo plazo.

Es importante señalar que esta revisión presenta limitaciones, ya que a pesar de que PubMed abarca gran parte de la información bibliográfica científica, existen otras bases de datos y literatura no publicada que pueden contener más información en cuanto a la CECMI. No hay guías uniformes para la credencialización de la cirugía tiroidea con acceso remoto, predominando las regulaciones individuales en cada institución. Sin embargo, existen recomendaciones de los diferentes tipos de asociaciones, como la Asociación Americana de Tiroides (ATA, por sus siglas en inglés), que sugiere una selección rigurosa de pacientes previamente a la implementación de estos procedimientos, considerando criterios estrictos de inclusión y exclusión con contraindicaciones absolutas para estos abordajes, siendo el paciente ideal, en general, un paciente delgado con un nódulo único unilateral menor de 3 cm de diámetro y que quiera evitar una cicatriz en el cuello¹.

Conclusión

La cirugía endocrina cervical con acceso remoto es factible y comparable, en términos generales, a los procedimientos convencionales transcervicales para patologías benignas, obteniendo resultados excelentes en cuanto a la estética. Sin embargo, previamente a la implementación de estas técnicas, es necesario tomar en cuenta sus desventajas en términos de mayor tiempo operativo, costo y dificultad técnica, siendo fundamental la consideración de un programa de entrenamiento con una curva de aprendizaje prolongada y con criterios de selección estrictos, garantizando una estrecha vigilancia de la seguridad de los pacientes. Además, son indispensables, estudios prospectivos a largo plazo para evaluar resultados oncológicos de este tipo de procedimientos mínimamente invasivos.

Conflicto de intereses

Los autores declaran no tener ningún conflicto de intereses.

BIBLIOGRAFÍA

1. Berber E, Bernet V, Fahey TJ, Kebebew E, Shaha A, Stack BC, et al., American Thyroid Association Surgical Affairs Committee. American Thyroid Association Statement on Remote-Access Thyroid Surgery. *Thyroid*. 2016;26:331-7.

2. Duh QY. Presidential Address: Minimally invasive endocrine surgery — standard of treatment or hype? *Surgery*. 2003;134:849–57.
3. Choi Y, Lee JH, Kim YH, Lee YS, Chang H-S, Park CS, et al. Impact of postthyroidectomy scar on the quality of life of thyroid cancer patients. *Ann Dermatol*. 2014;26:693–9.
4. Best AR, Shipchandler TZ, Cordes SR. Midcervical scar satisfaction in thyroidectomy patients. *Laryngoscope*. 2017;127:1247–52.
5. Arora A, Swords C, Garas G, Chaidas K, Prichard A, Budge J, et al. The perception of scar cosmesis following thyroid and parathyroid surgery: A prospective cohort study. *Int J Surg*. 2016;25:38–43.
6. Lee S, Kim HY, Lee CR, Park S, Son H, Kang SW, et al. A prospective comparison of patient body image after robotic thyroidectomy and conventional open thyroidectomy in patients with papillary thyroid carcinoma. *Surgery*. 2014;156:117–25.
7. Gagner M. Endoscopic subtotal parathyroidectomy in patients with primary hyperparathyroidism. *Br J Surg*. 1996;83:875.
8. Hüscher CS, Chiadini S, Napolitano C, Recher A. Endoscopic right thyroid lobectomy. *Surg Endoscop*. 1997;11:877.
9. Miccoli P, Berti P, Conte M, Bendinelli C, Marcocci C. Minimally invasive surgery for thyroid small nodules: Preliminary report. *J Endocrinol Invest*. 1999;22:849–51.
10. Ryu HR, Kang SW, Lee SH, Rhee KY, Jeong JJ, Nam KH, et al. Feasibility and safety of a new robotic thyroidectomy through a gasless, transaxillary single-incision approach. *J Am Coll Surg*. 2010;211:e13–9.
11. Tae K, Ji YB, Cho SH, Kim KR, Kim DW, Kim DS. Initial experience with a gasless unilateral axillo-breast or axillary approach endoscopic thyroidectomy for papillary thyroid microcarcinoma. *Surg Laparoscop Endoscop Percutan Tech*. 2011;21:162–9.
12. Tae K, Ji YB, Jeong JH, Lee SH, Jeong MA, Park CW. Robotic thyroidectomy by a gasless unilateral axillo-breast or axillary approach: our early experiences. *Surg Endoscop*. 2011;25:221–8.
13. Tae K, Ji YB, Cho SH, Lee SH, Kim DS, Kim TW. Early surgical outcomes of robotic thyroidectomy by a gasless unilateral axillo-breast or axillary approach for papillary thyroid carcinoma: 2 years' experience. *Head Neck*. 2012;34:617–25.
14. Song CM, Cho YH, Ji YB, Jeong JH, Kim DS, Tae K. Comparison of a gasless unilateral axillo-breast and axillary approach in robotic thyroidectomy. *Surg Endoscop*. 2013;27:3769–75.
15. Ohgami M, Ishii S, Arisawa Y, Ohmori T, Noga K, Furukawa T, et al. Scarless endoscopic thyroidectomy: breast approach for better cosmesis. *Surg Laparoscop Endoscop Percutan Tech*. 2000;10:1–4.
16. Park YL, Han WK, Bae WG. 100 cases of endoscopic thyroidectomy: breast approach. *Surg Laparoscop Endoscop Percutan Tech*. 2003;13:20–5.
17. Shimazu K, Shiba E, Tamaki Y, Takiguchi S, Taniguchi E, Ohashi S, et al. Endoscopic thyroid surgery through the axillo-bilateral-breast approach. *Surg Laparoscop Endoscop Percutan Tech*. 2003;13:196–201.
18. Lee MC, Mo JA, Choi IJ, Lee BC, Lee GH. New endoscopic thyroidectomy via a unilateral axillo-breast approach with gas insufflation: Preliminary report. *Head Neck*. 2013;35:471–6.
19. Choe JH, Kim SW, Chung KW, Park KS, Han W, Noh DY, et al. Endoscopic thyroidectomy using a new bilateral axillo-breast approach. *World J Surg*. 2007;31:601–6.
20. Gagner M, Inabnet WB. Endoscopic thyroidectomy for solitary thyroid nodules. *Thyroid*. 2001;11:161–3.
21. Byeon HK, Kim DH, Chang JW, Ban MJ, Park JH, Kim WS, et al. Comprehensive application of robotic retroauricular thyroidectomy: The evolution of robotic thyroidectomy. *Laryngoscope*. 2016;126:1952–7.
22. Chung EJ, Park MW, Cho JG, Baek SK, Kwon SY, Woo JS, et al. A prospective 1-year comparative study of endoscopic thyroidectomy via a retroauricular approach versus conventional open thyroidectomy at a single institution. *Ann Surg Oncol*. 2015;22:3014–21.
23. Sung ES, Ji YB, Song CM, Yun BR, Chung WS, Tae K. Robotic thyroidectomy: Comparison of a postauricular facelift approach with a gasless unilateral axillary approach. *Otolaryngol Head Neck Surg*. 2016;154:997–1004.
24. Perrier ND, Randolph GW, Inabnet WB, Marple BF, van Heerden J, Kuppersmith RB. Robotic thyroidectomy: A framework for new technology assessment and safe implementation. *Thyroid*. 2010;20:1327–32.
25. Hinson AM, Kandil E, O'Brien S, Spencer HJ, Bodenner DL, Hohmann SF, et al. Trends in robotic thyroid surgery in the United States from 2009 through 2013. *Thyroid*. 2015;25:919–26.
26. Park KN, Cho SH, Lee SW. Nationwide multicenter survey for current status of endoscopic thyroidectomy in Korea. *Clin Exp Otorhinolaryngol*. 2015;8:149–54.
27. Tae K, Ji YB, Song CM, Ryu J. Robotic and endoscopic thyroid surgery: Evolution and advances. *Clin Exp Otorhinolaryngol*. 2019;12:1–11.
28. Sasanakietkul T, Carling T. Primary hyperparathyroidism treated by transoral endoscopic parathyroidectomy vestibular approach (TOEPVA). *Surg Endoscop*. 2017;31:4832–3.
29. Vidal-Pérez Ó, Valentini M, Baanante-Cerdeña JC, Ginestà-Martí C, Fernández-Cruz L, García-Valdecasas JC. Paratiroidectomía lateral endoscópica en el manejo de pacientes con hiperparatiroidismo primario. *Cir Cir*. 2016;84:15–20.
30. Ozdenkaya Y, Ersavas C, Arslan NC. Robotic transoral vestibular parathyroidectomy: Two case reports and review of literature. *World J Clin Cases*. 2018;6:542–7.
31. Miccoli P, Minuto MN, Ugolini C, Pisano R, Fosso A, Berti P. Minimally invasive video-assisted thyroidectomy for benign thyroid disease: An evidence-based review. *World J Surg*. 2008;32:1333–40.
32. Arora A, Garas G, Tolley N. Robotic parathyroid surgery: Current perspectives and future considerations. *ORL J Otorhinolaryngol Relat Spec*. 2018;80:195–203.
33. Mohsin K, Alzahrani H, Ali DB, Kang S-W, Kandil E. Robotic transaxillary parathyroidectomy. *Gland Surg*. 2017;6:410–1.
34. Alshehri M, Mohamed HE, Moulthrop T, Kandil E. Robotic thyroidectomy and parathyroidectomy: An initial experience with retroauricular approach. *Head Neck*. 2017;39:1568–72.
35. Brunaud L, Li Z, van den Heede K, Cuny T, van Slycke S. Endoscopic and robotic parathyroidectomy in patients with primary hyperparathyroidism. *Gland Surg*. 2016;5:352–60.
36. Noureldine SI, Gooi Z, Tufano RP. Minimally invasive parathyroid surgery. *Gland Surg*. 2015;4:410–9.
37. Tolley N, Garas G, Palazzo F, Prichard A, Chaidas K, Cox J, et al. Long-term prospective evaluation comparing robotic parathyroidectomy with minimally invasive open parathyroidectomy for primary hyperparathyroidism. *Head Neck*. 2016;38 Suppl. 1:E300–6.
38. Noureldine SI, Lewing N, Tufano RP, Kandil E. The role of the robotic-assisted transaxillary gasless approach for the removal of parathyroid adenomas. *ORL J Otorhinolaryngol Relat Spec*. 2014;76:19–24.
39. Li X, Massasati SA, Kandil E. Single incision robotic transaxillary approach to perform parathyroidectomy. *Gland Surg*. 2012;1:169–70.
40. Miccoli P, Materazzi G, Baggiani A, Miccoli M. Mini-invasive video-assisted surgery of the thyroid and parathyroid glands: A 2011 update. *J Endocrinol Invest*. 2011;34:473–80.

41. Sun Y, Cai H, Bai J, Zhao H, Miao Y. Endoscopic total parathyroidectomy and partial parathyroid tissue autotransplantation for patients with secondary hyperparathyroidism: A new surgical approach. *World J Surg.* 2009;33:1674-9.
42. Ikeda Y, Takami H, Sasaki Y, Kan S, Niimi M. Endoscopic neck surgery by the axillary approach. *J Amn Coll Surg.* 2000;191:336-40.
43. Tolley N, Arora A, Palazzo F, Garas G, Dhawan R, Cox J, et al. Robot-assisted parathyroidectomy: A feasibility study. *Otolaryngolog Head Neck Surg.* 2011;144:859-66.
44. Landry CS, Grubbs EG, Morris GS, Turner NS, Holsinger FC, Lee JE, et al. Robot assisted transaxillary surgery (RATS) for the removal of thyroid and parathyroid glands. *Surgery.* 2011;149:549-55.
45. Bhargav PK, Sabaretnam M, Amar V, Devi NV. Applicability of transoral endoscopic parathyroidectomy through vestibular route for primary sporadic hyperparathyroidism: A South Indian experience. *J Minim Access Surg.* 2019;15:119-23.
46. Henry JF, Defechereux T, Gramatica L, de Boissezon C. [Endoscopic parathyroidectomy via a lateral neck incision]. *Ann Chir.* 1999;53:302-6.
47. Miccoli P, Berti P, Puccini M, Bendinelli C, Conte M, Picone A, et al. [Video-assisted parathyroidectomy: a series of 85 cases]. *Chirurgie.* 1999;124:511-5.
48. Kataoka H, Kitano H, Takeuchi E, Fujimura M. Total video endoscopic thyroidectomy via the anterior chest approach using the cervical region-lifting method. *Biomed Pharmacother.* 2002;56 Suppl. 1:68s-71s.
49. Bae JS, Park WC, Song BJ, Jung SS, Kim JS. Endoscopic thyroidectomy and sentinel lymph node biopsy via an anterior chest approach for papillary thyroid cancer. *Surg Today.* 2009;39:178-81.
50. Shimizu K, Kitagawa W, Akasu H, Hatori N, Hirai K, Tanaka S. Video-assisted endoscopic thyroid and parathyroid surgery using a gasless method of anterior neck skin lifting: A review of 130 cases. *Surg Today.* 2002;32:862-8.
51. Yoon JH, Park CH, Chung WY. Gasless endoscopic thyroidectomy via an axillary approach: Experience of 30 cases. *Surg Laparoscop Endoscop Percutan Tech.* 2006;16:226-31.
52. Kang SW, Jeong JJ, Yun JS, Sung TY, Lee SC, Lee YS, et al. Robot-assisted endoscopic surgery for thyroid cancer: Experience with the first 100 patients. *Surg Endoscop.* 2009;23:2399-406.
53. Liberati A, Altman DG, Tetzlaff J, Mulrow C, Gotzsche PC, Ioannidis JPA, et al. The PRISMA statement for reporting systematic reviews and meta-analyses of studies that evaluate healthcare interventions: Explanation and elaboration. *BMJ.* 2009;339:b2700.
54. Stroup DF, Berlin JA, Morton SC, Olkin I, Williamson GD, Rennie D, et al., Meta-analysis Of Observational Studies in Epidemiology (MOOSE) group. Meta-analysis of observational studies in epidemiology: A proposal for reporting. *JAMA.* 2000;283:2008-12.
55. Ikeda Y, Takami H, Tajima G, Sasaki Y, Takayama J, Kurihara H, et al. Total endoscopic thyroidectomy: Axillary or anterior chest approach. *Biomed Pharmacother.* 2002;56 Suppl. 1:72s-8s.
56. Russell JO, Razavi CR, Garstka ME, Chen LW, Vasiliou E, Kang S-W, et al. Remote-access thyroidectomy: A multi-institutional North American experience with transaxillary, robotic facelift, and transoral endoscopic vestibular approach. *J Am Coll Surg.* 2019;228:516-22.
57. He Q, Zhu J, Zhuang D, Fan Z. Robotic total parathyroidectomy by the axillo-bilateral-breast approach for secondary hyperparathyroidism: A feasibility study. *J Laparoendoscop Adv Surg Tech A.* 2015;25:311-3.
58. Boccara G, Guenoun T, Aidan P. Anesthetic implications for robot-assisted transaxillary thyroid and parathyroid surgery: A report of twenty cases. *J Clin Anesth.* 2013;25:508-12.
59. Singer MC, Seybt MW, Terris DJ. Robotic facelift thyroidectomy: I. Preclinical simulation and morphometric assessment. *Laryngoscope.* 2011;121:1631-5.
60. Singh RP, Sung ES, Song CM, Ji YB, Tae K. Robot-assisted excision of the submandibular gland by a postauricular facelift approach: Comparison with the conventional transcervical approach. *Br J Oral Maxillofac Surg.* 2017;55:1030-4.
61. Terris DJ, Singer MC. Qualitative and quantitative differences between 2 robotic thyroidectomy techniques. *Otolaryngol Head Neck Surg.* 2012;147:20-5.
62. Mohamed HE, Bhatia P, Aslam R, Moulthrop T, Kandil E. Robotic transaxillary and retroauricular parathyroid surgery. *Gland Surg.* 2015;4:420-8.
63. Wilhelm T, Metzger A. Endoscopic minimally invasive thyroidectomy (eMIT): A prospective proof-of-concept study in humans. *World J Surg.* 2011;35:543-51.
64. Anuwong A. Transoral endoscopic thyroidectomy vestibular approach: A series of the first 60 human cases. *World J Surg.* 2016;40:491-7.
65. Anuwong A, Ketwong K, Jitpratoom P, Sasanakietkul T, Duh QY. Safety and outcomes of the transoral endoscopic thyroidectomy vestibular approach. *JAMA Surg.* 2018;153:21-7.
66. Russell JO, Clark J, Noureldine SI, Anuwong A, Al Khadem MG, Yub Kim H, et al. Transoral thyroidectomy and parathyroidectomy — A North American series of robotic and endoscopic transoral approaches to the central neck. *Oral Oncol.* 2017;71:75-80.
67. Ban EJ, Yoo JY, Kim WW, Son HY, Park S, Lee SH, et al. Surgical complications after robotic thyroidectomy for thyroid carcinoma: A single center experience with 3,000 patients. *Surg Endoscop.* 2014;28:2555-63.
68. Lee KE, Kim E, Koo DH, Choi JY, Kim KH, Youn YK. Robotic thyroidectomy by bilateral axillo-breast approach: Review of 1026 cases and surgical completeness. *Surg Endoscop.* 2013;27:2955-62.
69. Kandil EH, Noureldine SI, Yao L, Slakey DP. Robotic transaxillary thyroidectomy: An examination of the first one hundred cases. *J Am Coll Surg.* 2012;214:558-64. discussion 564-6.
70. Materazzi G, Fregoli L, Papini P, Bakkar S, Vasquez MC, Miccoli P. Robot-assisted transaxillary thyroidectomy (RATT): A series appraisal of more than 250 cases from Europe. *World J Surg.* 2018;42:1018-23.
71. Kim KN, Lee DW, Kim JY, Han KH, Tae K. Carbon dioxide embolism during transoral robotic thyroidectomy: A case report. *Head Neck.* 2018;40:E25-8.
72. Song CM, Ji YB, Sung ES, Kim DS, Koo HR, Tae K. Comparison of robotic versus conventional selective neck dissection and total thyroidectomy for papillary thyroid carcinoma. *Otolaryngol Head Neck Surg.* 2016;154:1005-13.
73. Jackson NR, Yao L, Tufano RP, Kandil EH. Safety of robotic thyroidectomy approaches: Meta-analysis and systematic review. *Head Neck.* 2014;36:137-43.
74. Lang BHH, Wong CKH, Tsang JS, Wong KP, Wan KY. A systematic review and meta-analysis comparing surgically-related complications between robotic-assisted thyroidectomy and conventional open thyroidectomy. *Ann Surg Oncol.* 2014;21:850-61.
75. Kandil E, Hammad AY, Walvekar RR, Hu T, Masoodi H, Mohamed SE, et al. Robotic thyroidectomy versus nonrobotic approaches. *Surg Innov.* 2016;23:317-25.
76. Sun GH, Peress L, Pynnnonen MA. Systematic review and meta-analysis of robotic vs conventional thyroidectomy

- approaches for thyroid disease. *Otolaryngol Head Neck Surg.* 2014;150:520-32.
77. Liu SYW, Ng EKW. Robotic versus open thyroidectomy for differentiated thyroid cancer: An evidence-based review. *Int J Endocrinol.* 2016;2016:1-8.
 78. Broome JT, Pomeroy S, Solorzano CC. Expense of robotic thyroidectomy. *Arch Surg.* 2012;147:1102-6.
 79. Cabot JC, Lee CR, Brunaud L, Kleiman DA, Chung WY, Fahey TJ, et al. Robotic and endoscopic transaxillary thyroidectomies may be cost prohibitive when compared to standard cervical thyroidectomy: A cost analysis. *Surgery.* 2012;152:1016-24.
 80. Ji YB, Song CM, Bang HS, Lee SH, Park YS, Tae K. Long-term cosmetic outcomes after robotic/endoscopic thyroidectomy by a gasless unilateral axillo-breast or axillary approach. *J Laparoendoscop Adv Surg Tech A.* 2014;24:248-53.
 81. Song CM, Yun BR, Ji YB, Sung ES, Kim KR, Tae K. Long-term voice outcomes after robotic thyroidectomy. *World J Surg.* 2016;40:110-6.
 82. Tae K, Kim KY, Yun BR, Ji YB, Park CW, Kim DS, et al. Functional voice and swallowing outcomes after robotic thyroidectomy by a gasless unilateral axillo-breast approach: Comparison with open thyroidectomy. *Surg Endosc.* 2012;26:1871-7.
 83. Lee J, Na KY, Kim RM, Oh Y, Lee JH, Lee J, et al. Postoperative functional voice changes after conventional open or robotic thyroidectomy: A prospective trial. *Ann Surg Oncol.* 2012;19:2963-70.
 84. Lee J, Nah KY, Kim RM, Ahn YH, Soh E-Y, Chung WY. Differences in postoperative outcomes, function, and cosmesis: Open versus robotic thyroidectomy. *Surg Endoscop.* 2010;24:3186-94.
 85. Song CM, Ji YB, Bang HS, Park CW, Kim H, Tae K. Long-term sensory disturbance and discomfort after robotic thyroidectomy. *World J Surg.* 2014;38:1743-8.
 86. Ryu HR, Lee J, Park J-H, Kang S-W, Jeong JJ, Hong J-Y, et al. A comparison of postoperative pain after conventional open thyroidectomy and transaxillary single-incision robotic thyroidectomy: A prospective study. *Ann Surg Oncol.* 2013;20:2279-84.
 87. Fregoli L, Materazzi G, Miccoli M, Papini P, Guarino G, Wu HS, et al. Postoperative Pain Evaluation After Robotic Transaxillary Thyroidectomy Versus Conventional Thyroidectomy: A Prospective Study. *J Laparoendoscop Adv Surg Tech A.* 2017;27:146-50.
 88. Song CM, Ji YB, Bang HS, Park CW, Kim DS, Tae K. Quality of life after robotic thyroidectomy by a gasless unilateral axillary approach. *Ann Surg Oncol.* 2014;21:4188-94.
 89. Lee J, Yun JH, Choi UJ, Kang SW, Jeong JJ, Chung WY. Robotic versus endoscopic thyroidectomy for thyroid cancers: A multi-institutional analysis of early postoperative outcomes and surgical learning curves. *J Oncol.* 2012;2012. 734541.
 90. Lee J, Yun JH, Nam KH, Soh EY, Chung WY. The learning curve for robotic thyroidectomy: A multicenter study. *Ann Surg Oncol.* 2011;18:226-32.
 91. Kang SW, Lee SH, Ryu HR, Lee KY, Jeong JJ, Nam KH, et al. Initial experience with robot-assisted modified radical neck dissection for the management of thyroid carcinoma with lateral neck node metastasis. *Surgery.* 2010;148:1214-21.
 92. Kim WS, Koh YW, Byeon HK, Park YM, Chung HJ, Kim ES, et al. Robot-assisted neck dissection via a transaxillary and retroauricular approach versus a conventional transcervical approach in papillary thyroid cancer with cervical lymph node metastases. *J Laparoendoscop Adv Surg Tech A.* 2014;24:367-72.
 93. Seup Kim B, Kang KH, Park SJ. Robotic modified radical neck dissection by bilateral axillary breast approach for papillary thyroid carcinoma with lateral neck metastasis. *Head Neck.* 2015;37:37-45.
 94. Tae K, Song CM, Ji YB, Sung ES, Jeong JH, Kim DS. Oncologic outcomes of robotic thyroidectomy: 5-year experience with propensity score matching. *Surg Endoscop.* 2016;30:4785-92.
 95. Lee SG, Lee J, Kim MJ, Choi JB, Kim TH, Ban EJ, et al. Long-term oncologic outcome of robotic versus open total thyroidectomy in PTC: A case-matched retrospective study. *Surg Endoscop.* 2016;30:3474-9.
 96. Sung TY, Yoon JH, Han M, Lee YH, Lee Y, Song DE, et al. Oncologic safety of robot thyroid surgery for papillary thyroid carcinoma: A comparative study of robot versus open thyroid surgery using inverse probability of treatment weighting. *PLoS One.* 2016;11:e0157345.