



## La imagen del mes

## Hidronefrosis derecha por fecaloma

## Right hydronephrosis secondary to fecal impaction



Arkaitz Perfecto Valero\*, Clara Serrano Hermosilla, Elena Aranda Escaño y Miriam Tellaeché de la Iglesia

Servicio de Cirugía General y del Aparato Digestivo, Hospital Universitario Cruces, Barakaldo, Bizkaia, España

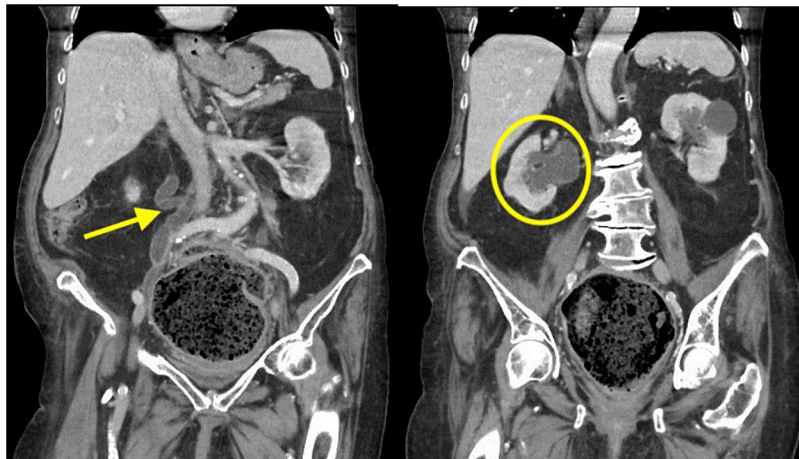


Figura 1

Se trata de una mujer de 90 años con el antecedente de estreñimiento crónico. Presentaba dolor abdominal de una semana de evolución asociando diarrea por rebosamiento, náuseas y vómitos. Analíticamente mostraba deterioro de la función renal con una creatinina de 3,23 mg/dl. La TC mostró un gran fecaloma que ocupaba la ampolla rectal, el colon sigmoidees y el descendente, extendiéndose hasta el epigastrio, con una longitud máxima craneocaudal de 35 cm, lateral de 12,7 cm y anteroposterior de 14,8 cm, condicionando compresión del uréter pélvico derecho, dilatación ureteropielocalicial y cambios de uropatía obstructiva-hidronefrosis (fig. 1).

Se procedió a la extracción manual del fecaloma bajo sedación, presentando normalización progresiva de las cifras de creatinina y del tránsito intestinal.

\* Autor para correspondencia.

Correo electrónico: [arkaitz.perfecto@gmail.com](mailto:arkaitz.perfecto@gmail.com) (A. Perfecto Valero).

<https://doi.org/10.1016/j.ciresp.2018.12.010>

0009-739X/Crown Copyright © 2019 Publicado por Elsevier España, S.L.U. en nombre de AEC. Todos los derechos reservados.