



## La imagen del mes

## Intususcepción ileocólica en el adulto

## Ileocolic intussusception in adults



Vanesa Crespo García del Castillo\*, Antonio José Morandeira Rivas,  
Jerónimo Riquelme Gaona y Carlos Moreno Sanz

Servicio de Cirugía General y del Aparato Digestivo, Hospital General La Mancha Centro, Alcázar de San Juan, Ciudad Real, España

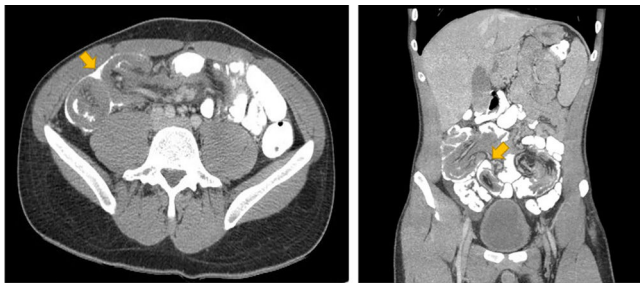

Figura 1

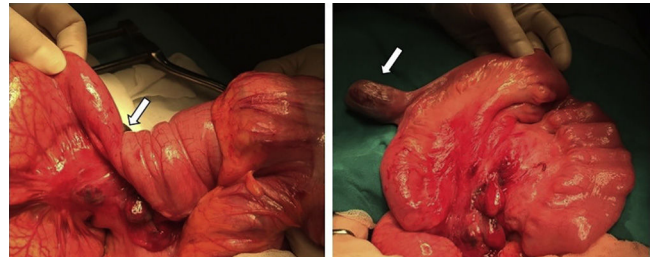


Figura 2

Varón de 20 años que consulta por dolor abdominal y vómitos de varios días de evolución. En la exploración física destaca dolor en mesogastrio. Se realiza ecografía y tomografía computarizada (fig. 1), donde se observa una imagen compatible con invaginación ileocólica como causa de obstrucción intestinal. Se decide realizar cirugía mediante laparotomía exploradora, donde se objetiva una intususcepción ileocólica e íleo-íleal producida por un divertículo de Meckel situado a 1 m de la válvula ileocecal (fig. 2). Se corrige dicha invaginación y se reseca el divertículo con una endograpadora lineal. El paciente evoluciona favorablemente tras la cirugía, sin presentar complicaciones.

Diagnóstico del caso: obstrucción intestinal secundaria a intususcepción ileocólica e íleo-íleal producida por un divertículo de Meckel.

\* Autor para correspondencia.

Correo electrónico: [vanesacrespo33@hotmail.com](mailto:vanesacrespo33@hotmail.com) (V. Crespo García del Castillo).

<https://doi.org/10.1016/j.ciresp.2018.10.006>

0009-739X/© 2018 AEC. Publicado por Elsevier España, S.L.U. Todos los derechos reservados.