



La imagen del mes

Invaginación yeyuno-yeyunal en paciente con malrotación intestinal



Jejuno-jejunal invagination in a patient with intestinal malrotation

Sagrario María Santos-Seoane*, Ana María Alvarez-Suárez, Laura Sánchez-Suárez y Rosa Acebal-Berruete

Servicio de Medicina Interna, Hospital de Cabueñes, Gijón, Asturias, España

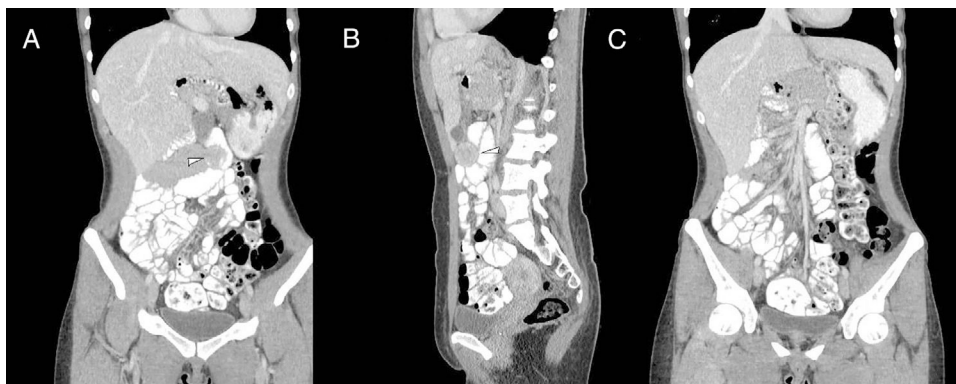


Figura 1

Mujer de 24 años que ingresa por dolor abdominal de 72 h de evolución, asociando náuseas y vómitos, pero no fiebre. La exploración abdominal mostró un abdomen doloroso de forma difusa, sin claro peritonismo, realizándose TC con visualización, en mesogastrio, de un segmento de intestino delgado de unos 7-8 cm, con morfología en «donut», hallazgos sugestivos de invaginación yeyuno-yeyunal (figs. 1A y B, señalado con flecha blanca). La TC también mostró malrotación intestinal con colon derecho situado en posición centralizada dentro de la cavidad abdominal, mientras que el colon izquierdo y el ciego se encontraban en localización pélvica, con las asas de delgado a la derecha (fig. 1c). Evolucionó satisfactoriamente con tratamiento conservador.

Diagnóstico: invaginación yeyuno-yeyunal en paciente con malrotación intestinal.

* Autor para la correspondencia.

Correo electrónico: smsspulp@yahoo.es (S.M. Santos-Seoane).

<https://doi.org/10.1016/j.ciresp.2018.07.009>

0009-739X/© 2018 AEC. Publicado por Elsevier España, S.L.U. Todos los derechos reservados.