



CIRUGÍA ESPAÑOLA

www.elsevier.es/cirugia



Cartas científicas

Reparación de eventración lumbar gigante mediante técnica sándwich



Giant lumbar incisional hernia repair by «sandwich» technique

Las eventraciones lumbares son un defecto de la pared abdominal poco frecuente, representando aproximadamente el 3,5% de todos los casos¹. No existe una recomendación clara sobre cuál es la mejor estrategia quirúrgica para su tratamiento. En casos de eventraciones de hasta 8 cm, algunos grupos² han propuesto la vía laparoscópica como técnica de elección, con buenos resultados y baja recidiva; sin embargo, en las eventraciones gigantes, no parece factible.

La Guía Clínica de Cirugía de la Pared Abdominal de la Asociación Española de Cirujanos propone cuál es el tratamiento óptimo de las herniaciones lumbares en función de las características del defecto de la pared abdominal (tamaño, localización, contenido, origen, existencia o no de atrofia muscular y presencia o no de recidiva previa). El abordaje clásico vía anterior (cirugía abierta) es bastante traumático, pero tiene la ventaja de poder realizar una completa reconstrucción de la pared abdominal. El abordaje laparoscópico tiene las ventajas de la cirugía mínimamente invasiva, pero no permite reconstruir la pared ni consigue una plastia bajo una tensión controlada. Así pues, se aconseja una eventroplastia vía anterior en los defectos de menos de 5 cm con contenido extraperitoneal. La vía laparoscópica transabdominal se emplea en defectos moderados de 5 a 15 cm con herniaciones intraperitoneales. En los casos recidivados o en defectos de la pared abdominal con tamaño superior a 10-15 cm se recomienda una plastia anterior con doble malla. Por último, en los casos de atrofia muscular asociada, o con gran deformidad, es necesaria una reparación bajo cierta tensión para garantizar un resultado estético y funcional adecuado, objetivo que no se puede alcanzar por laparoscopia, por lo que se aconseja una técnica de doble reparación protésica preperitoneal³.

Describimos el caso de un paciente con una eventración lumbar gigante. No se pudo reparar mediante la técnica oportuna, que sería una plastia anterior con doble malla preperitoneal, ya que no había suficiente espacio para fijar la malla con garantías y se optó por una reparación con malla de doble cara intraperitoneal, tipo sándwich. La técnica sándwich

(reparación mediante una malla intraperitoneal asociada a una de polipropileno supraaponeurótica), presenta un 3,9% de recidiva a los 20 meses en las eventraciones de laparotomía media⁴ (en este trabajo emplean una malla intraperitoneal biológica).

Varón de 72 años pluripatológico (exfumador, IMC 28,7, con antecedente de hipertensión arterial, fibrilación auricular, bronquitis crónica, osteomielitis crónica, vasculopatía periférica y accidente vascular cerebral isquémico protuberancial con hemiparesia braquiocrural derecha como secuela), que presenta una eventración gigante en flanco derecho de 2 años de evolución. A la exploración física se observa y palpa un defecto de la pared abdominal desde 2 cm por debajo de la última costilla hasta la cresta ilíaca y desde el borde lateral de los músculos rectos del abdomen hasta la zona lumbar, que comprende una superficie aproximada de 20 × 15 cm, y se reduce en decúbito lateral izquierdo (fig. 1). Clasificación de Chevrel⁵: L1-2-3-4, W4 y R1.

Se realiza una TC abdominal donde se evidencia la voluminosa eventración lumbar derecha que contiene el ciego, parte proximal del colon derecho y asas de intestino delgado sin signos de complicación (fig. 2). La eventración tiene un volumen aproximado de 6,2 l, representando el 16,7% de todo el abdomen (volumen abdominal total de unos 37,2 l). Es decir, se trata de una eventración sin pérdida de domicilio, ya que esta se define por presentar más del 50% del contenido de la cavidad abdominal fuera de la misma.

Se realiza cirugía programada vía abierta, con abordaje sobre el flanco derecho, identificándose un gran saco herniario que contiene colon derecho y asas de intestino delgado. Se procede a la reparación de la eventración con colocación de una malla intraperitoneal de polipropileno y ácido hialurónico de 13,8 × 17,8 cm que se fija a bordes musculares mediante puntos de PDS, intentando evitar desgarros y tensiones, y otra malla de refuerzo de polipropileno supraaponeurótica de 26 × 36 cm que se fija con puntos de Vicryl[®]. Se dejan dos drenajes aspirativos de baja presión en el plano subcutáneo.

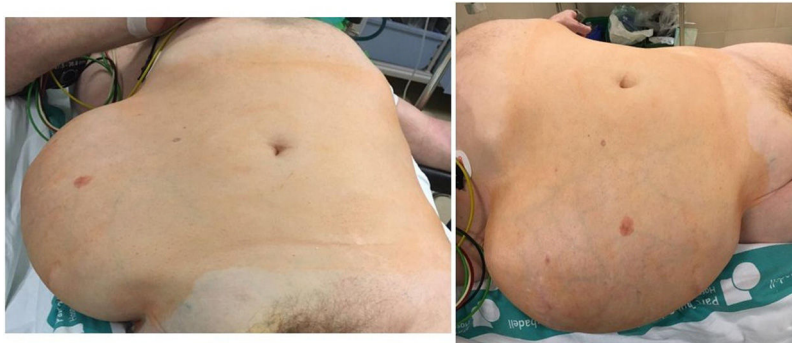

Figura 1 – Eventración lumbar: exploración física.

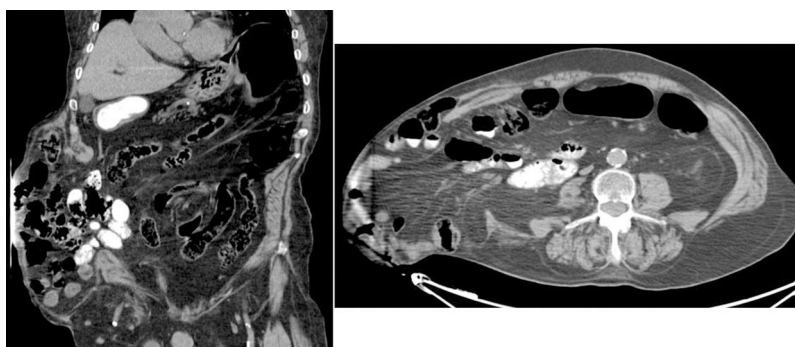


Figura 2 – Eventración lumbar: imagen obtenida por TC.

El paciente evoluciona de manera satisfactoria y sin evidencia de persistencia de la eventración en el postoperatorio inmediato, por lo que es dado de alta a los 11 días. En el control postoperatorio a los 3 meses no se evidencia recidiva en la TC.

En las eventraciones de gran tamaño es necesario el uso de material protésico para puentear el defecto de la pared abdominal y así lograr un cierre sin tensión⁶. La técnica sándwich permite reparar la pared abdominal con muy buenos resultados, reduciendo el riesgo de desarrollar un síndrome compartimental intraabdominal y reduciendo el riesgo de recidiva. Son necesarios estudios para determinar cuáles son los resultados a largo plazo y qué tasa de recidiva presenta esta técnica cuando se emplea en eventraciones lumbares gigantes.

BIBLIOGRAFÍA

1. Renard Y, de Mestier L, Cagniet A, Demichel N, Marchand C, Meffert JL, et al. Open retromuscular large mesh reconstruction of lumbar incisional hernias including the atrophic muscular area. *Hernia*. 2017;21:341-9.
2. Tobias-Machado M, Rincon FJ, Lasmar MT, Zambon JP, Juliano RV, Wroclawski ER. Laparoscopic surgery for treatment of incisional lumbar hernia. *Int Braz J Urol*. 2005;31:309-14.
3. Moreno-Egea A, Hernias lumbares. Hernias de Spiegel. Hernia obturatriz. En: Morales S, Barreiro F, Hernández P, Feliu X, editores. *Cirugía de la Pared Abdominal*. 2.^a ed. Madrid: Arán Ediciones; 2013. p. 241-52.

4. Morris LM, LeBlanc KA. Components separation technique utilizing an intraperitoneal biologic and an onlay lightweight polypropylene mesh: «A sandwich technique». *Hernia*. 2013;17:45-51.
5. Chevrel JP, Rath AM. Classification of incisional hernias of the abdominal wall. *Hernia*. 2000;4:7-11.
6. Martín-Cardes JA, Tamayo-López MJ, Bustos-Jiménez M. «Sandwich» technique in the treatment of large and complex incisional hernias. *ANZ J Surg*. 2016;86:343-7.

Victoria Lucas Guerrero^{a*}, Carla Zerpa Martín^b, José Antonio González López^c, Pere Rebasá^d y Salvador Navarro Soto^d

^aCorporació Sanitària Parc Taulí, Sabadell, Barcelona, España

^bUnidad de Pared Abdominal, Corporació Sanitària Parc Taulí, Sabadell, Barcelona, España

^cUnidad de Pared Abdominal, Hospital de Sant Pau, Barcelona, España

^dUnidad de Cirugía Gastroesofágica, Corporació Sanitària Parc Taulí, Sabadell, Barcelona, España

* Autor para correspondencia.

Correo electrónico: vlucas@tauli.cat (V. Lucas Guerrero).

<https://doi.org/10.1016/j.ciresp.2018.07.007>
0009-739X/

© 2018 AEC. Publicado por Elsevier España, S.L.U. Todos los derechos reservados.