

La tomografía axial computarizada abdominal y la RMN permiten identificar los QDG pero los errores diagnósticos con lesiones sólidas son frecuentes. La mayoría de los autores demuestran que la ecoendoscopia presenta mayor eficacia diagnóstica para estas lesiones, además de permitir mediante punción-aspiración la obtención de material histológico, fundamental para el diagnóstico diferencial y para descartar malignidad⁴. En nuestro caso las 2 ecoendoscopias realizadas fueron sugestivas de un diagnóstico erróneo.

El diagnóstico definitivo requiere una confirmación histológica según los criterios de Rowling: proximidad al tracto digestivo, un aporte sanguíneo común, una capa de músculo liso que comparte con la pared gastrointestinal y que se encuentre revestido por epitelio digestivo⁵. Sin embargo, se han descrito casos con mucosa heterotópica como mucosa pancreática y epitelio respiratorio como en el caso que se presenta

El diagnóstico diferencial se debe realizar con lesiones quísticas y con los GIST, siendo el diagnóstico definitivo obtenido por exéresis de pieza quirúrgica⁶.

En la actualidad no existe consenso en cuanto al tratamiento. En los casos sintomáticos, se recomienda la cirugía, sin discusión. En los casos asintomáticos, hay autores que también abogan por la exéresis quirúrgica por el riesgo de malignización (adenocarcinomas⁷, carcinoma escamoso y tumor neuroendocrino con diferente grado de malignidad) o complicaciones (sobreinfección, hemorragia, fístula, etc.), aunque estas sean anecdóticas⁸.

En los quistes mediastínicos Zambudio et al. proponen criterios para la escisión quirúrgica (sintomáticos, crecimiento progresivo, infección del mismo, características atípicas, etc.) que podrían extrapolarse a los QDG⁹.

Conflicto de intereses

Las autoras declaran no poseer conflicto de intereses.

BIBLIOGRAFÍA

1. Abdulla M, Al Saeed M, Ameer SA, Nabar U. Adenocarcinoma arising from a gastric duplication cyst: A case report and literature review. *Int Med Case Rep J.* 2017;10:367-72.
2. Kim DH, Kim JS, Nam ES, Shin HS. Foregut duplication cyst of the stomach. *Pathol Int.* 2000;50:142-5.
3. Seijo Ríos S, Lariño Noia J, Abdulkader Nallib I, Lozano Leon A, Pérez-Quintanella V, Iglesias García J, et al. Quiste de duplicación gástrico: diagnóstico por punción-aspiración guiada por eco-endoscopia. *Rev Esp Enferm Dig.* 2008;9:586-90.
4. Takenori Y, Makto F, Sayaka N, Tomonori W. An adult gastric duplication cyst mimicking a gastrointestinal stromal tumor. *Internal Med.* 2016;55:2401-4.
5. Rowling JT. Some observations one gastric cysts. *Br J Surg.* 1959;46:441-5.
6. Caballero-Díaz Y, Centeno-Haro M, Turégano-García A, Hernández-Hernández JR. Adult gastric duplication: An unknown condition within the spectrum of gastric submucosal lesions. *Rev Esp Enferm Dig.* 2017;109:589-91.
7. Zheng J, Jing H. Adenocarcinoma arising from a gastric duplication cyst. *Surg Oncol.* 2012;21:e97-101.
8. ÓDonnell PI, Morrow JB, Fitzgerald TL. Adult gastric duplication cysts: A case report and review of literature. *Am Surg.* 2005;71:522-5.
9. Zambudio AR, Lanzas JT, Calvo MJ, Fernández PJ, Paricio PP. Non neoplastic mediastinal cysts. *Eur J Cardiothorac Surg.* 2002;22:712-6.

María García Nebreda^{a*}, Gloria Paseiro Crespo^a,
Eduarne Álvaro Cifuentes^a,
Elia Marqués Medina^a y Ana Burdaspal Moratilla^b

^aCirugía General, Hospital Universitario Infanta Leonor, Madrid, España

^bAnatomía Patológica, Hospital Universitario Infanta Leonor, Madrid, España

*Autora para correspondencia.

Correo electrónico: nebreda_maria@hotmail.com
(M. García Nebreda).

<https://doi.org/10.1016/j.ciresp.2018.06.020>
0009-739X/

© 2018 AEC. Publicado por Elsevier España, S.L.U. Todos los derechos reservados.

Estimulación preoperatoria del asa eferente de la ileostomía con ácidos grasos de cadena corta



Stimulation the efferent limb before loop ileostomy closure with short chain fatty acids

Presentamos un estudio cuyo objetivo es conocer si la estimulación con una solución de ácidos grasos de cadena corta del segmento desfuncionalizado de una ileostomía (asa

eferente), previamente a la reconstrucción de tránsito, podría mejorar los resultados postoperatorios, en concreto disminuir la duración del íleo paralítico postoperatorio (definido como el




Figura 1 – Ácidos grasos de cadena corta empleados.

tiempo que pasa desde la cirugía hasta que el paciente presenta la primera deposición).

La ileostomía de protección es un procedimiento quirúrgico utilizado en cirugía colorrectal para proteger anastomosis pélvicas de alto riesgo, no tanto de la dehiscencia anastomótica en sí misma, sino sobre todo de las catastróficas consecuencias de una sepsis pélvica¹.

Las ileostomías presentan una morbilidad nada despreciable (18-40% de complicaciones), precisando en ocasiones reingreso por deshidratación y fracaso renal. Aunque los efectos de su cierre son menos conocidos, también están gravados con alta morbilidad (20%) y mortalidad (2%)². La complicación más habitual, hasta en un 40% de las ocasiones, es el íleo paralítico postoperatorio que ocasiona un retraso en el inicio de la ingesta oral, distensión abdominal, estancias prolongadas y mayor incomodidad para el paciente³. Esto se explica debido a que la pérdida de actividad del segmento intestinal desfuncionalizado ocasiona cambios estructurales (atrofia de las vellosidades con la consecuente pérdida de capacidad absorbente del intestino), y una ausencia de contractilidad, ocasionando atrofia de la musculatura intestinal que puede tardar hasta 6 meses en recuperarse⁴.

Es por todo ello que todos los esfuerzos y actuaciones que se realicen encaminados a mejorar la funcionalidad absorbente y muscular del intestino, excluido antes de la reconstrucción del tránsito intestinal, deberían mejorar el resultado postoperatorio.

Abriqueta et al.⁵ presentan un trabajo en que la morbilidad asociada al cierre de la ileostomía podría ser atenuada estimulando previamente el asa eferente con suero y espesante, reduciendo el íleo paralítico postoperatorio de un 20% a un 3%. Este hecho quedó demostrado recientemente en un estudio multicéntrico aleatorizado⁵.

Se sabe que la principal fuente de energía para los colonocitos son los ácidos grasos de cadena corta (AGCC): acetato, propionato y el más importante, el butirato: un ácido graso de cadena corta que favorece la homeostasis de la mucosa del colon por sus efectos antioxidantes, antiinflamatorios y que promueve la absorción de sodio y potasio con importantes propiedades antidiarreicas⁷ (fig. 1).

Ante estos datos decidimos iniciar un estudio para valorar los efectos de la estimulación del asa eferente de ileostomía con AGCC previa al cierre de la misma. El criterio de inclusión en el estudio fue haber sido ileostomizado por cáncer de recto, excluyendo aquellos pacientes ileostomizados por otra indicación. Todos los pacientes que participaron siguieron el mismo protocolo preoperatorio, firmando consentimiento informado para el estudio (que se solicitaba simultáneamente a la obtención del consentimiento para el cierre de la ileostomía).

Se diseñó un protocolo de enfermería específico para su administración, dado que los AGCC deben ser conservados en nevera, siendo necesario extraerlos y calentarlos 30 minutos antes de su uso (de lo contrario ocasionan dolor y espasmos cólicos). La enfermera estomaterapeuta, una semana antes de la intervención quirúrgica, entrena al paciente o a algún familiar (para lo cual se ha diseñado y validado una hoja de instrucciones que también se entrega en dicha consulta). Se entrega en ese momento los viales de enemas para que se administre en su domicilio los 7 días previos al cierre de la ileostomía.

El asa eferente de la ileostomía se canaliza con un catéter de Foley de 18 y se infunde con una solución de 300 ml de solución con AGCC (propionato, butirato y acetato) (fig. 2).

En todos los casos se realizó profilaxis antibiótica y las intervenciones fueron realizadas por un cirujano de la unidad de coloproctología. El procedimiento quirúrgico se realizó bajo anestesia general. La técnica quirúrgica consistió en una incisión periestomal, restaurando la continuidad intestinal con anastomosis íleo-íleal mecánica laterolateral.

En el postoperatorio la enfermera estomaterapeuta registra las horas de íleo postoperatorio, la presencia o no de diarrea, la necesidad de analgésicos de rescate, el día en que se inicia la nutrición enteral y los días de ingreso.

En el momento de escribir esta nota 16 pacientes habían sido incluidos para el estudio de estimulación. El tiempo medio de íleo paralítico postoperatorio, definido como el número de horas que transcurrieron hasta la primera deposición del paciente, fue de 17 horas y la introducción de la dieta oral fue de uno o 2 días. Permanecieron ingresados una

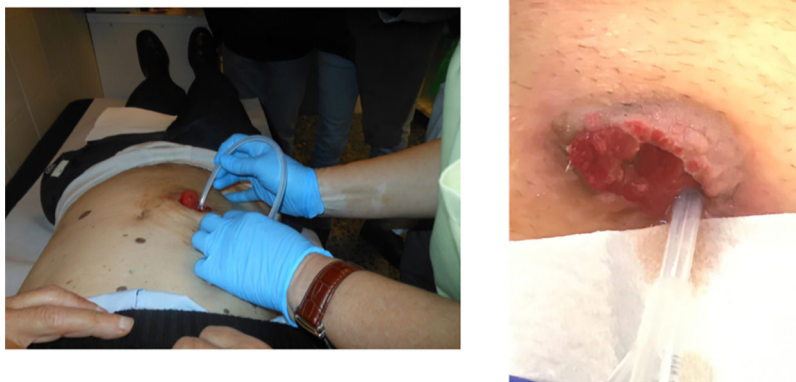

Figura 2 – Canulación del asa eferente de la ileostomía.

media de 4 días (frente a los 10 de ingreso de los controles de la serie retrospectiva).

A pesar de las evidentes ventajas de los AGCC en la homeostasis de la mucosa del intestino, y en especial de los colonocitos, su uso clínico por vía oral es limitado debido tanto a su corta vida media, al ser metabolizados muy rápido, como a sus efectos secundarios, en especial la cefalea, las náuseas y los vómitos que ocasiona. La administración rectal en forma de enemas es mejor aceptada, y en pacientes con proctitis ulcerosa ha tenido resultados desiguales, ya que son necesarias altas dosis de butirato y durante periodos de tiempo prolongados para mantener su eficacia⁸.

Con el limitado tamaño muestral del estudio no es posible inferir estudios estadísticos, y por lo tanto conclusiones científicamente válidas, pero sí se constató una menor necesidad de analgésicos y una estancia más corta que en la serie retrospectiva. Aquellos casos que fueron estimulados y presentaron un íleo postoperatorio algo más largo se correspondían con pacientes que habían permanecido ileostomizados más de 8 meses. En cuanto al perfil de seguridad, hemos de destacar que no hemos tenido ningún efecto adverso ni con la técnica en sí misma ni con la administración de enemas de AGCC a través del asa eferente.

La estimulación funcional del asa eferente antes del cierre de la ileostomía es un concepto fácil de entender, ausente de efectos adversos y que se acompaña de beneficios en la recuperación del paciente. La estimulación del asa eferente pudiera ser incluida del mismo modo que la profilaxis preparatoria y antitrombótica como parte de los protocolos en la reconstrucción del tránsito intestinal.

BIBLIOGRAFÍA

1. Åkesson O, Syk I, Lindmark G, Buchwald P. Morbidity related to defunctioning loop ileostomy in low anterior resection. *Int J Colorectal Dis.* 2012;27:1619–23. <https://doi.org/10.1007/s00384-012-1490-y>!
2. Saha AK, Tapping CR, Foley GT, Baker RP, Sagar PM, Burke DA, et al. Morbidity and mortality after closure of loop

ileostomy. *Colorectal Dis.* 2009;11:866–71. <http://dx.doi.org/10.1111/j.1463-1318.2008.01708.x>!

3. Baig MK, Wexner SD. Postoperative ileus: A review. *Dis Colon Rectum.* 2004;47:516–26.
4. Williams L, Armstrong M, Finan P, Sagar P, Burke D. The effect of faecal diversion on human ileum. *Gut.* 2007;56:796–801. <https://doi.org/10.1136/gut.2006.102046>.
5. Abrisqueta J, Abellan I, Lujan J, Hernandez Q, Parrilla P. Stimulation of the efferent limb before ileostomy closure: a randomized clinical trial. *Dis Colon Rectum.* 2014;57:1391–6.
6. Garfinkle R, Trabulsi N, Morin N, Phang T, Liberman S, Feldman L, et al. Study protocol evaluating the use of bowel stimulation before loop ileostomy closure to reduce postoperative ileus: A multicenter randomized controlled trial. *Colorectal Dis.* 2017;19:1024–9. <http://dx.doi.org/10.1111/codi.13720>
7. Leonel AJ, Alvarez-Leite JI. Butyrate: Implications for intestinal function. *Curr Opin Clin Nutr Metab Care.* 2012;15:474–9.
8. Cottone M, Renna S, Modesto I, Orlando A. Is 5-ASA still the treatment of choice for ulcerative colitis? *Curr Drug Targets.* 2011;12:1396–405.

Fernando Fernández López^{a*}, Jaime González López^b, Manuel Paz Novo^a, María Jesús Ladra González^a y Jesús Paredes Cotoré^a

^aUnidad de Coloproctología, Servicio de Cirugía G y Digestiva, Hospital Clínico Universitario de Santiago, Santiago de Compostela, España

^bServicio de Farmacia Hospitalaria, Hospital Clínico Universitario de Santiago, Santiago de Compostela, España

* Autor para correspondencia.

Correo electrónico: 40fernando@gmail.com
(F. Fernández López).

<https://doi.org/10.1016/j.ciresp.2018.06.018>
0009-739X/

© 2018 Publicado por Elsevier España, S.L.U. en nombre de AEC.